# Ventilação Mecânica em Pediatria

## Conceitos Fundamentais e Aplicações Clínicas

2ª Edição
REVISTA E ATUALIZADA




**Editores**

José Roberto Fioretto
Haroldo Teófilo de Carvalho
Carlos Orlando Carraro



UTI - Pediátrica 1988 Faculdade de Medicina de Botucatu - UNESP

Atheneu

FACULDADE DE MEDICINA FMB 1963 BOTUCATU unesp

MATERIAL PROTEGIDO POR DIREITOS AUTORAIS

# Ventilação Mecânica em Pediatria

## Conceitos Fundamentais e Aplicações Clínicas

2ª – Edição
Revista e atualizada

MATERIAL PROTEGIDO POR DIREITOS AUTORAIS




www.atheneu.com.br

(21) 99168-6798 Facebook.com/editoraatheneu Twitter.com/editoraatheneu Youtube.com/atheneueditora

# Ventilação Mecânica em Pediatria

## Conceitos Fundamentais e Aplicações Clínicas

**2ª – Edição**
**Revista e atualizada**

Editores
José Roberto Fioretto
Haroldo Teófilo de Carvalho
Carlos Orlando Carraro

MATERIAL PROTEGIDO POR DIREITOS AUTORAIS

Atheneu
Rio de Janeiro • São Paulo
2026

EDITORA ATHENEU

São Paulo — Rua Maria Paula, 123 – 13º andar
Conjuntos 133 e 134
Tel.: (11) 2858-8750
E-mail: atheneu@atheneu.com.br

Rio de Janeiro — Rua Bambina, 74 – lojas A e B
Tel.: (21) 3094-1295
E-mail: atheneu@atheneu.com.br

**Pré-produção e Produção Gráfica:** Equipe Atheneu
**Capa:** Márcio Alexandre Paranhos de Oliveira
**Produção Editorial:** MWS Design

**CIP-BRASIL. CATALOGAÇÃO NA PUBLICAÇÃO**
**SINDICATO NACIONAL DOS EDITORES DE LIVROS, RJ**

F551v
2. ed.

Fioretto, José Roberto
Ventilação mecânica em pediatria : conceitos fundamentais e aplicações clínicas / José Roberto Fioretto, Haroldo Teófilo de Carvalho, Carlos Orlando Carraro. - 2. ed., rev. e atual. - Rio de Janeiro : Atheneu, 2026.
il. ; 24 cm.

Inclui bibliografia e índice
ISBN 978-85-388-1250-0

1. Pediatria. 2. Respiração artificial. 3. Monitoração respiratória. I. Carvalho, Haroldo Teófilo de. II. Carraro, Carlos Orlando. III. Título.

CDD: 615.8362
26-102714.0 CDU: 615.816

Meri Gleice Rodrigues de Souza - Bibliotecária - CRB-7/6439

09/01/2026 12/01/2026

MATERIAL PROTEGIDO POR DIREITOS AUTORAIS

Fioretto JR, Carvalho HT, Carraro CO
Ventilação Mecânica em Pediatria – Conceitos Fundamentais e Aplicações Clínicas – 2ª – Edição – Revista e atualizada

©Direitos reservados à EDITORA ATHENEU – Rio de Janeiro, São Paulo, 2026.

Seção 1

# ANATOMIA E FISIOLOGIA RESPIRATÓRIA APLICADA À VENTILAÇÃO MECÂNICA

Organizador: Toshio Matsumoto

MATERIAL PROTEGIDO POR DIREITOS AUTORAIS

1

# Anatomia das Vias Aéreas

*Toshio Matsumoto*

MATERIAL PROTEGIDO POR DIREITOS

## INTRODUÇÃO

As vias aéreas conduzem o ar inspirado do ambiente até os alvéolos pulmonares. O conhecimento de sua anatomia e de suas dimensões com o crescimento da criança é primordial nas áreas de pneumologia, anestesia, cirurgia de vias aéreas e medicina intensiva.[1] Uma das causas de complicações respiratórias na emergência e na terapia intensiva está no manuseio das vias aéreas, seja por abordagem dificultosa, laringoespasmo, broncoespasmo ou hipoxemia, que podem levar à parada cardiorrespiratória, lesão neurológica e morte.[2] A medicina de emergência começa com as vias aéreas, assim, quem atua na unidade de emergência ou terapia intensiva deve estar familiarizado com as características das vias aéreas da criança, principalmente em pacientes que apresentam desconforto respiratório, necessitam de procedimento invasivo como intubação traqueal ou cricotireoidotomia, ou mesmo utilizam de dispositivos como máscara ou cateter para oferta de oxigênio suplementar.[3]

As vias aéreas da criança diferem das do adulto e sofrem alterações significativas desde o nascimento até a idade adulta. Há uma fase de crescimento rápido durante os primeiros 3 anos de vida, seguida de uma fase mais lenta e depois uma segunda fase rápida de crescimento durante a adolescência.[1] As alterações envolvem, principalmente, o desenvolvimento do crânio, cavidade oral, garganta, traqueia e das gerações de vias aéreas pulmonares. Entre 6 e 8 anos, as diferenças de vias aéreas tornam-se menos evidentes e já são similares às do adulto.[4]

As diferenças das vias aéreas na criança não se limitam à obviedade de apresentar menor tamanho. Neste capítulo abordaremos, além dessas diferenças, as consequências fisiológicas ao longo do desenvolvimento da criança.

## SEGMENTO CEFÁLICO

A cabeça do recém-nascido é relativamente grande[5] e representa ao redor de 19% do tamanho do corpo, ao passo que no adulto é de apenas 9%.[6] Esse fato associado à presença de um occipício proeminente predispõe à obstrução de vias aéreas quando a criança estiver na posição supina e adormecida.[5]

## VIAS AÉREAS SUPERIORES

As vias aéreas superiores consistem no trajeto da passagem de ar das narinas e da boca até a traqueia. É dividida em nasofaringe, orofaringe, hipofaringe, e laringe (Figura 1.1). A nasofaringe é composta pela cavidade nasal, septos, cornetos nasais e adenoides. A orofaringe compreende a cavidade oral, dentes e língua. E a faringe inclui as tonsilas, úvula chegando até a epiglote. A epiglote é a entrada da laringe e separa-a da hipofaringe.

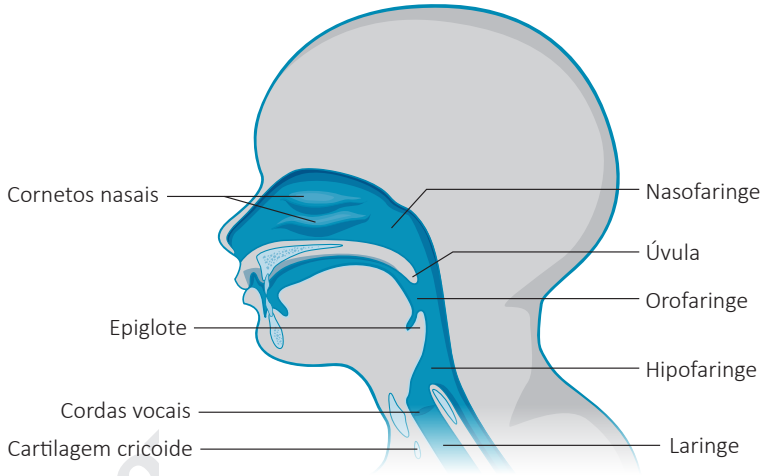


**Figura 1.1.** Estrutura das vias aéreas superiores. Fonte: Adaptada de Di Cicco *et al*.[4]

As narinas são aberturas que permitem a entrada do ar nas vias aéreas superiores. O ar entra pelo segmento inicial chamado de vestíbulo nasal e prossegue pela válvula nasal. No adulto, a válvula nasal representa 50% a 75% da resistência total para o ar inspirado do ar ambiente até os alvéolos pulmonares.[7] A inalação de ar frio aumenta a resistência nasal para a passagem do ar e quando o ar é aquecido, reduz essa resistência.[7] Processos obstrutivos que dificultam a passagem de ar pelas narinas do recém-nascido são potencialmente graves.

O recém-nascido apresenta mandíbula pequena e língua relativamente grande para a cavidade oral e ocupa um grande espaço posteriormente na hipofaringe.[6] Associado a isso, a margem inferior da cartilagem cricoide está na altura da quarta vértebra cervical (C4) e essa posição mais alta permite que a epiglote fique posteriormente ao palato mole, permitindo que o recém-nascido possa sugar



MATERIAL PROFISSIONAIS

simultaneamente com a respiração, o que torna a respiração preferencialmente nasal nos primeiros 6 meses de vida.[4,5,8] A respiração oral ocorre com o movimento de descida das estruturas da laringe ao longo do crescimento da criança. No adulto a cartilagem cricoide está situada na altura de C6.[5,9]

Em decorrência da respiração nasal preferencial e dificuldade de respiração oral, a atresia bilateral de coanas, uma doença congênita rara,[10,11] pode ter uma evolução muito grave se não diagnosticada prontamente. A atresia de coanas provoca um estreitamento ou oclusão da abertura nasal posterior em decorrência de obstrução óssea, membranosa ou ambos.[11] Quando a atresia é unilateral, o diagnóstico pode ser até tardio por não necessitar de intervenção imediata. No entanto, quando bilateral torna-se uma emergência e deve ser suspeitada sempre quando o recém-nascido apresentar uma respiração ruidosa, cianose que melhora quando o recém-nascido chora (cianose paradoxal), e pela impossibilidade de passagem de um cateter através do nariz até a nasofaringe.[11] A atresia de coanas está associada a síndromes como Charge e Treacher-Collins.[12]

A laringe é a via para a traqueia e a hipofaringe a via para o esôfago. A laringe é a estrutura alvo da intubação traqueal (também chamada de translaríngea) e é formada pelas cartilagens tireoide, epiglote, cricoide, aritenoides, corniculadas e cuneiformes. Ela é dividida em três regiões: 1) supraglótica, que inclui a epiglote, aritenoides, pregas ariepiglóticas e falsas pregas vocais. 2) glótica, que inclui as cordas vocais e a região imediatamente abaixo delas. 3) subglótica, que tem início abaixo das cordas vocais e termina na abertura traqueal, e corresponde parcialmente à cartilagem cricoide.[35]

A epiglote no recém-nascido é mais longa, estreita e tem um formato em U ou Ω[6,13] que encobre a visão da abertura glótica na laringoscopia direta, o que obriga o seu levantamento pela lâmina do laringoscópio para visualização da glote e colocação do tubo endotraqueal.[13] A estrutura da região supraglótica e glótica, de um lactente e de um adulto, é mostrada na Figura 1.2.

A laringe merece destaque especial; o seu formato é tema ainda bastante discutido na literatura. Historicamente, é notório na maioria dos textos sobre vias aéreas da criança que o formato da laringe é cônico com afunilamento em sentido caudal. A primeira descrição anatômica detalhada é de Bayeux, em 1897, que estudou 28 laringes de cadáveres de crianças (4 meses a 14 anos).[14] Com o uso de moldes de cera perdida e de gesso, ele concluiu que o anel cricoide é a região mais estreita da via aérea da criança. Holzki *et al*.[15] relatam que na revisão de nove estudos de autópsia, a laringe tem o formato afunilado, sendo a região mais estreita localizada na cartilagem cricoide. Entretanto, apesar do estudo cadavérico permitir uma análise precisa da anatomia, fatores como atonia muscular e retração tissular na amostra fixada poderiam distorcer o achado.[1] Estudos *in vivo* com a utilização de imagens obtidas por tomografia computadorizada de alta resolução, ressonância nuclear magnética e broncoscopia direta sugerem que o formato da laringe seja mais cilíndrica/elíptica do que cônica.

Em 2003, Litman *et al*.[17] estudaram imagens da laringe de 99 crianças (0-14 anos) que foram submetidas a um exame eletivo de ressonância nuclear magnética. As crianças estavam sob sedação profunda com propofol, sem curarização e

MATERIAL PROTEGIDO POR DIREITOS AUTORAIS

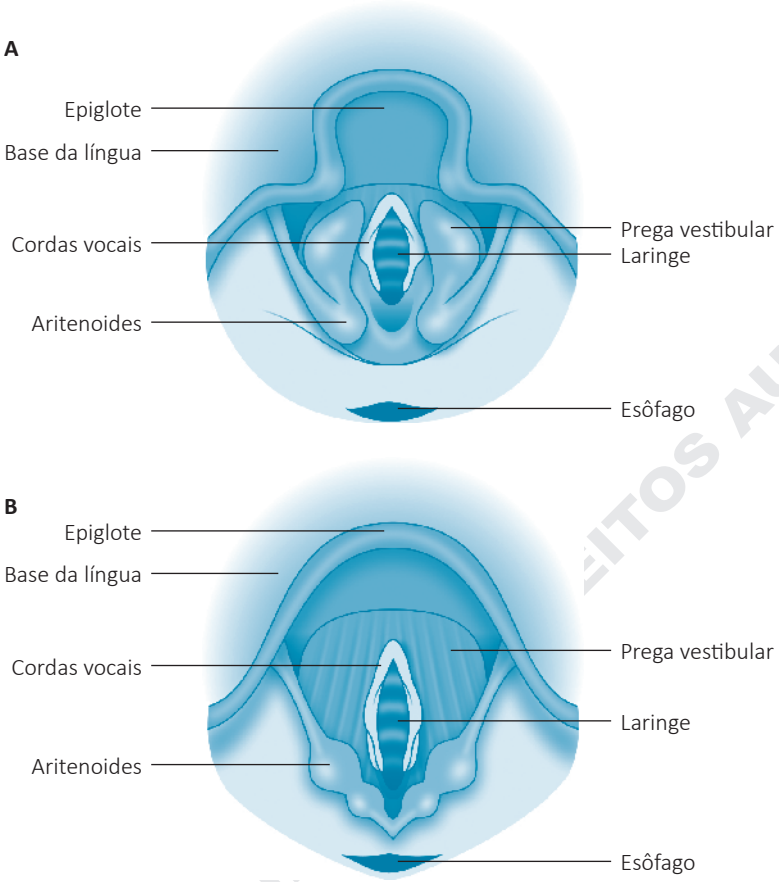


**Figura 1.2.** Visão da região supraglótica e glótica por meio da laringoscopia direta de um lactente (**A**) e de um adulto (**B**). Fonte: Autoria própria e adaptada de Matsumoto e Carvalho.[26]

apresentavam respiração espontânea. Nessa condição, o exame de imagem da laringe mostrou que em todas as crianças a porção mais estreita da laringe estava localizada no nível das cordas vocais. Além disso, o formato da laringe no diâmetro transversal era cônico com o ápice do cone localizado justamente nas cordas vocais, ou seja, o oposto do que era descrito. No sentido anteroposterior o formato é cilíndrico, não havendo alteração do diâmetro ao longo da laringe. Apesar desses dados surpreendentes, eles discutem que essa discrepância possa ser provocada pela atividade da musculatura da laringe em um paciente sedado e não curarizado, e que as estruturas acima da cricoide podem ser distendidas por não apresentarem uma cartilagem em toda circunferência. Assim, funcionalmente, o anel rígido da cricoide continua sendo a porção mais estreita da laringe. Estudos posteriores descrevem um formato diferente ao longo da laringe em relação ao diâmetro transversal e anteroposterior. Em lactentes até 1 ano, da região subglótica até a cricoide, o formato da via aérea é elíptica. Em crianças com mais de 1 ano, a área cricoide é mais circular. O diâmetro anteroposterior é mais estreito no anel cricoide, mas, o diâmetro transverso do segmento glótico é inferior ao do anel cricoide.[18]



MATERIAL PROTEGIDO POR DIREITOS AUTORAIS

Outras publicações tendem a aceitar esse achado,[1,6,19] lembrando que diferentemente da região subglótica, a região cricoide é mais rígida, sem elasticidade.

Holzki *et al*.[15] defendem o formato afunilado da laringe e que os achados *in vivo* poderiam ser potencialmente enganosos frente à movimentação constante das cartilagens ariepiglóticas, pregas vestibulares e vocais com a respiração. Apesar das controvérsias do formato das vias aéreas pediátricas, na verdade, em pacientes que necessitam de assistência ventilatória, o importante é relacionar esses achados anatômicos com o potencial de complicação frente a um tubo traqueal nas vias respiratórias. A lesão provocada pela intubação traqueal de curta duração pode ser vista na área cricoide, enquanto a intubação prolongada pode envolver outras áreas ao longo da laringe.[14] A região glótica é particularmente sensível devido à movimentação ativa e vigorosa das cordas vocais contra o tubo,[16] e apesar de suportar uma distensão leve, não é isenta de risco de lesão em intubação prolongada.[14]

O uso em crianças de tubos endotraqueais com balonete foi bastante limitado no passado. Essa limitação era justificada pelo formato cônico da laringe, que faria do segmento inferior afunilado um balonete natural. Além disso, o uso de balonete reduziria o diâmetro do tubo endotraqueal a ser colocado. Entretanto, se for considerado que a laringe tem um formato elíptico, o tubo endotraqueal pode comprimir significativamente as paredes laterais (diâmetro transverso) levando a isquemia e lesão que podem resultar em estenose das áreas afetadas.[14] A utilização de tubos endotraqueais com balonete poderia minimizar essas lesões. O balonete preenche o espaço laríngeo anteroposterior minimizando o escape de ar e a compressão da mucosa.[14,16,20] A utilização de tubo endotraqueal com balonete tem sido mais frequente, mas discute-se qual seria o melhor formato, tamanho e principalmente a pressão que deve ser colocada no balonete. É sugerido que a pressão seja inferior a 20-30 $cmH_2O$[20] e a posição do balonete na via aérea deveria ser abaixo da área cricoide sem a herniação para a glote.[14]

## VIAS AÉREAS INFERIORES

As vias aéreas inferiores estão localizadas na caixa torácica e compreendem desde a traqueia até os sacos alveolares. A traqueia tem início no bordo inferior da cartilagem cricoide. É uma estrutura tubular cartilaginosa que termina na carina dividindo-se então nos brônquios principais.[21]

Weibel descreve a divisão segmentar das vias aéreas inferiores como um sistema dicotômico e assimétrico de brônquios e bronquíolos com progressiva redução de cartilagem em suas estruturas.[4] Essa divisão atinge até 23 gerações, terminando nos ácinos, unidades formadas pelos bronquíolos respiratórios junto com os dutos e sacos alveolares.[4,22] No adulto, essa divisão dicotômica determina cerca de oito milhões de ramos terminais entre a 18ª e 30ª geração, que são chamados de sacos alveolares.[22]

A função principal das vias aéreas é conduzir o ar inspirado até as unidades de troca gasosa para suprir a demanda de oxigênio do organismo. O fluxo desse gás ao longo das vias aéreas depende da pressão inspiratória criada pelos músculos respiratórios e da resistência imposta pelas vias aéreas.

MATERIAL PROTEGIDO POR DIREITOS AUTORAIS

## RESISTÊNCIA DE VIAS AÉREAS

O fluxo de ar através das vias aéreas segue a lei de Poiseuille.[5,8] Segundo essa lei, em um sistema tubular, o fluxo de gás sendo laminar, é diretamente proporcional ao gradiente pressórico e ao raio à quarta potência, e é inversamente proporcional ao comprimento e viscosidade do gás.

$$\textbf{Equação de Poiseuille: } \text{fluxo} = \frac{\Delta P \times \pi \times r^4}{8 \times l \times \eta}$$

$\Delta P$ = gradiente pressórico
r = raio
l = distância
$\eta$ = viscosidade

A resistência é definida como a relação entre pressão e fluxo (R = P/F), e considerando a equação de Poiseuille, podemos rearranjar para:

$$\Delta P / \text{Fluxo} = 8 \times l \times \eta / \pi \times r^4$$

Assim, a resistência (P/F) é inversamente proporcional à quarta potência do raio. A criança por ter menor calibre da via aérea superior sofre significativamente na presença de processos que reduzem a luz da via aérea como inflamação ou edema de mucosa. A Figura 1.3 descreve o aumento de resistência quando ocorre uma redução da luz da via aérea. Outro fator que pode alterar o calibre das vias aéreas superiores pode ser explicado pelo modelo de resistor de Starling.

## MODELO RESISTOR DE STARLING

O modelo resistor de Starling é útil para ser aplicado nas vias aéreas superiores (Figura 1.3). A luz da via aérea colapsável pode sofrer ação da pressão circundante. A faringe é um segmento colapsável e processos que aumentam a pressão circundante à faringe, reduzem a sua luz.[23]

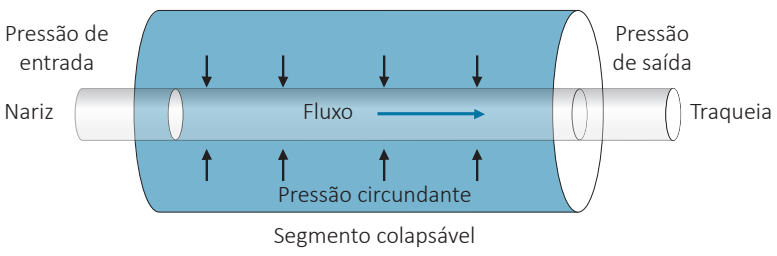


**Figura 1.3.** Modelo resistor de Starling. A via aérea superior está conectada entre dois segmentos rígidos, as fossas nasais e a traqueia. O fluxo no segmento colapsável depende do gradiente pressórico entre esses dois segmentos e a resistência do segmento colapsável. Fonte: Adaptada de Weibel *et al*.[22]



MATERIAL PROTEGIDO POR DIREITOS AUTORAIS

## RESISTÊNCIA EM SÉRIE E PARALELO

Com as divisões progressivas das vias aéreas inferiores, o calibre dos segmentos vai se reduzindo, o que resulta em maior resistência da via aérea. A resistência da via aérea pediátrica pelo menor calibre é obviamente mais alta que a do adulto, mas a resistência total das vias aéreas não depende apenas do calibre, mas, também, da disposição geométrica dos seus componentes. Quando os componentes estão alinhados em série (resistência em série), e a resistência total equivale à soma das resistências parciais de cada componente em série ($R_T = R_1 + R_2 + R_3 + .... R_n$). Quando existe a divisão desses componentes (resistência em paralelo), como a traqueia se dividindo em dois brônquios principais, a resistência total é mais baixa, sendo calculada pelos inversos das resistências ($R_T = 1 / 1/R_1 + 1/R_2 + 1/R_3 ... + 1/R_n$). Assim sendo, quanto mais resistências em paralelo, tanto menor será a resistência total em paralelo. Com relação a resistência de vias aéreas superiores como ela segue basicamente um padrão em série, cada segmento irá acrescentar uma resistência ao sistema e o calibre acaba sendo um fator determinante dessa resistência.

Doenças pulmonares obstrutivas comuns na infância como bronquiolite e asma reduzem drasticamente o diâmetro das vias aéreas principalmente os segmentos mais distais. Essa redução aumenta significativamente a resistência das vias aéreas, o que impõe um maior trabalho respiratório da criança. Nos processos mais graves, como a redução do diâmetro compromete grande parte das vias aéreas inferiores, mesmo sendo resistências em paralelo, a resistência total é muito mais alta.

Outra condição que deve ser destacada é a intubação traqueal, que pode colaborar com o aumento da resistência da via aérea.[25] A espessura do tubo endotraqueal tem efeito similar ao edema na via aérea descrito na Figura 1.4. O diâmetro normalmente utilizado para referência é o interno (ID), mas é o diâmetro externo

| Normal | Edema 1 mm | Resistência ($8 \ln/\pi r^4$) | Área ($\pi r^2$) |
|---|---|---|---|
| 3 mm | 1 mm | ↑ 81 × | ↓ 90% |
| 4 mm | 2 mm | ↑ 16 × | ↓ 75% |
| 6 mm | 4 mm | ↑ 5 × | ↓ 56% |
| 8 mm | 6 mm | ↑ 3,1 × | ↓ 44% |

**Figura 1.4.** Considerando a luz da laringe, podemos observar a influência de 1 mm de edema na luz da via aérea, resistência e área. Observe que o mesmo edema tem efeito muito distinto na resistência e redução de área da luz da via aérea. A luz de 3 mm fica reduzida a 1 mm e tem aumento de 81 × na resistência e redução da área de mais de 90%. No outro extremo a luz de 8 mm se reduz para 6 mm e a resistência aumenta apenas 3,1 × e a área se reduz 44%. Fonte: Adaptada de Matsumoto e Carvalho.[26]

MATERIAL PROTEGIDO POR DIREITOS AUTORAIS

do tubo (OD) o fator limitante de sua colocação na laringe. Dependendo do fabricante, tubos de mesmo ID podem ter diferentes OD, ou seja, espessuras diferentes. Quanto mais longo o tubo, maior a resistência imposta, e maior ainda se houver dobras ou estreitamentos por obstruções no interior do tubo. Isso significa que a criança intubada realiza maior trabalho respiratório quando em respiração espontânea. A consistência do tubo também é importante, pois não pode ser rígida demais para não traumatizar as vias aéreas, e não pode ser maleável demais por sofrerem dobras e redução da luz por compressões extrínsecas.

O conhecimento da anatomia das vias aéreas e suas características fisiológicas são essenciais para aqueles que lidam com crianças que necessitam de assistência respiratória.

## REFERÊNCIAS


1. Luscan R, Leboulanger N, Fayoux P, Kerner G, Belhous K et al. Developmental changes of upper airway dimensions in children. Paediatr Anaesth. 2020 Apr;30(4):435-45.
2. Rivera-Tocancipá D. Pediatric airway: What is new in approaches and treatment? Colombian Journal of Anesthesiology 2021;49:e945.
3. Reid C, Chan L, Tweeddale M. The who,where, and what of rapid sequence intubation: prospective observational study of emergency RSI outside the operating theatre. Emerg Med J 2004; 21:296-301.
4. Di Cicco M, Kantar A, Masini B, Nuzzi G, Ragazzo V, Peroni D. Structural and functional development in airways throughout childhood: children are not small adults. Pediatric Pulmonol 2021;56(1):240-51.
5. Harless J, Ramaiah R, Blananker SM. Pediatric airway management. Int J Crit Illn Inj Sci 2014;4(1):65-70.
6. Park RS, Peyton JM, Kovatsis PG. Neonatal airway management. Clin Perinatol 2019;46(4):745-63.
7. Sahin-Yilmar A, Naclerio RM. Anatomy and physiology of the upper airway. Proc Am Thorac Soc 2011;8:31-9.
8. Vijayasekaran S. Pediatric airway pathology. Front Pediatr 2020;8:246.
9. Kakodkar KA, Schroeder JW, Holinger LD. Laryngeal development and anatomy. Adv Otorhinolaryngol 2012;73:1-11.
10. Mahboubi S, Kramer SS. The pediatric airway. J Thorac Imaging 1995;10:156-70.
11. Corrales CE, Koltai PJ. Choanal atresia: current concepts and controversies. Curr Opin Otolaryngol Head Neck Surg 2009;17:466-70.
12. Bradshaw K. Imaging the upper airways. Paediatric Respir Ver 2001;2:45-56.
13. Schmidt AR, Weiss M, Engelhardt T. The pediatric airway: basic principles and current developments. Eur J Anaesthesiol 2014;31(6):293-9.
14. Wani TM, Bissonnette B, Engelhardt T, Buchh B, Arnous H, AlGhamdi F, Tobias JD. The pediatric airway: Historical concepts, new findings, and what matters. Int J Pediatr Otorhinolaryngol. 2019 Jun;121:29-33.
15. Holzki J, Brown KA, Carroll RG, Coté CJ. The anatomy of the pediatric airway: Has our knowledge changed in 120 years? A review of historic and recent investigations of the anatomy of the pediatric larynx. Pediatr Anaesth 2017;00:1-10.
16. Motoyama EK. The shape of the pediatric larynx: cylindrical or funnel shaped? Anesth Analg 2009;108:1379-81.




MATERIAL PROTEGIDO POR DIREITOS AUTORAIS

17. Litman RS, Welssend EE, Shibata D, Westesson P-L. Developmental changes of laryngeal dimensions in unparalysed, sedated children. Anesthesiology 2003;98:41-5.
18. Wani TM, Rafiq M, Akter N, AlGhamdi FS, Tobias JD. Upper airway in infants-a computed tomography-based analysis. Paediatr Anaesth 2017;27(5):501-5.
19. Kwon J-H, Shin YS, Gil N-S, Yeo H, Jeong JS. Analysis of the functionally-narrowest portion of the pediatric upper airway in sedated children. Medicine 2018;97:27.
20. Tobias JD. Pediatric airway anatomy may not be what we thought: implications for clinical practice and the use of cuffed endotracheal tubes. Pediatr Anaesth 2015;25(1):9-19.
21. Furlow PW, Mathisen DJ. Surgical anatomy of the trachea. Ann Cardiothorac Surg 2018;7(2):255-60.
22. Weibel ER, Sapoval B, Filoche M. Design of peripheral airways for efficient gas Exchange. Resp Physiol Neuro 2005;148:3-21.
23. McNiece WL, Dierdof SF. The pediatric airway. Semin Pediatr Surg 2004;13:152-65.
24. Chávez JJR, Martinez CE, Serpa AUM. Alteraciones del tercio medio facial em la infância como patogénesis del síndrome de apnea obstructiva del sueño. Bol Med Hosp Infant Mex 2016;73(4):278-82.
25. Manczur T, Greenough A, Nicholson GP, Rafferty GF. Resistance of pediatric and neonatal endotracheal tubes: influence of flow rate, size, and shape. Crit Care Med 2000;28(5): 1595-8.
26. Matsumoto T, Carvalho WB. Intubação traqueal. J Pediatr (Rio J) 2007;4 (suppl 1 - M2):4-15.

MATERIAL PROTEGIDO POR DIREITOS AUTORAIS