Dangelo e Fattini

ANATOMIA HUMANA

Sistêmica e Segmentar

- Aplicações anatomoclínicas e cirúrgicas
- Questões de autoavaliação
- Procedimentos com fotos e vídeos disponíveis em QRCode
- 1.000 ilustrações a traço, meio-tom e em cores

4ª edição
revista, atualizada e ampliada

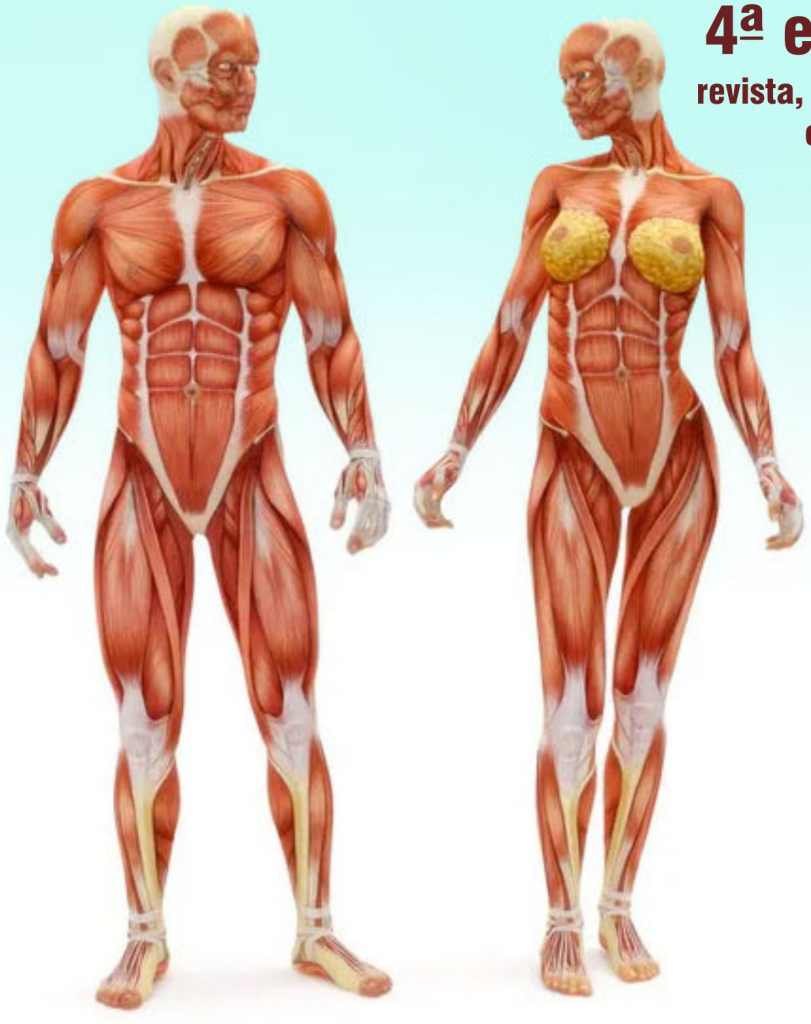

Atheneu

Biblioteca Biomédica

Dangelo e Fattini

ANATOMIA HUMANA

SISTÊMICA E SEGMENTAR

4ª edição
Revista, atualizada e ampliada



SAL

SERVIÇO DE ATENDIMENTO AO LEITOR

Tel.: 08000267753

www.atheneu.com.br

(21) 99165-6798 Facebook.com/editoraatheneu Twitter.com/editoraatheneu Youtube.com/atheneueditora

Dangelo e Fattini

ANATOMIA HUMANA

SISTÊMICA E SEGMENTAR

4ª edição
Revista, atualizada e ampliada

José Geraldo Dangelo

Professor do Departamento de Morfologia do Instituto de Ciências Biológicas da Universidade Federal de Minas Gerais

Carlo Américo Fattini

Professor do Departamento de Morfologia do Instituto de Ciências Biológicas da Universidade Federal de Minas Gerais. Professor da Escola de Medicina e Cirurgia da Universidade Federal de Uberlândia

Aplicações anatomoclínicas e cirúrgicas
Questões de autoavaliação
Procedimentos com fotos e vídeos disponíveis em QRCode
1.000 ilustrações a traço, meio-tom e em cores
Quadros sinópticos em cores

Atheneu
Rio de Janeiro • São Paulo
2024

EDITORA ATHENEU

São Paulo — Rua Maria Paula, 123 – 13º andar – Conjuntos 133 e 134
Tel.: (11) 2858-8750
E-mail: atheneu@atheneu.com.br

Rio de Janeiro — Rua Bambina, 74
Tel.: (21) 3094-1295
E-mail: atheneu@atheneu.com.br

CAPA: Paulo Verardo

PRODUÇÃO EDITORIAL: Know-How Desenvolvimento Editorial

CIP-BRASIL. CATALOGAÇÃO NA PUBLICAÇÃO
SINDICATO NACIONAL DOS EDITORES DE LIVROS, RJ

D182a
4. ed.

Dangelo, José Geraldo
Anatomia humana sistêmica e segmentar / José Geraldo Dangelo, Carlo Américo Fattini. - 4. ed., rev., atual. e ampl. - Rio de Janeiro : Atheneu, 2024.
808 p. : il. ; 28 cm.

ISBN 978-65-5586-790-9

1. Anatomia humana. I. Fattini, Carlo Américo. II. Título.

24-88017 CDD: 611
CDU: 611

Meri Gleice Rodrigues de Souza - Bibliotecária - CRB-7/6439
25/01/2024 01/02/2024

DANGELO JG, FATTINI CA
Anatomia Humana Sistêmica e Segmentar – 4ª Edição

© Direitos reservados à EDITORA ATHENEU – Rio de Janeiro, São Paulo, 2024.

1

Anatomia Sistêmica



1 Introdução ao Estudo de Anatomia



CONSIDERAÇÕES GERAIS

No seu conceito mais amplo, a Anatomia é a ciência que estuda, macro e microscopicamente, a constituição e o desenvolvimento dos seres organizados. Com a descoberta do microscópio, desenvolveram-se ciências que, embora constituam especializações, são ramos da Anatomia, como a Citologia (estudo da célula), a Histologia (estudo dos tecidos e de como estes se organizam para a formação de órgãos) e a Embriologia (estudo do desenvolvimento do indivíduo). Passou-se a usar o termo "Morfologia" para englobar os aspectos macro e microscópicos da Anatomia.

Do mesmo modo, poder-se-ia ainda considerar várias formas de estudo anatômico. Algumas delas são as seguintes:

- **Anatomia sistêmica:** trata-se do estudo macroscópico, e analítico, dos sistemas orgânicos, como o sistema respiratório ou o sistema nervoso.
- **Anatomia topográfica:** consiste no estudo de territórios ou regiões do corpo, visando ao conhecimento das relações anatômicas entre as estruturas de todos os sistemas, superficiais ou profundas, de determinada área corpórea.
- **Anatomia aplicada:** compreende o estudo da aplicação prática dos dados anatômicos em todas as profissões da área da saúde. Particularmente para os estudantes de Medicina, a anatomia aplicada é um estímulo de inegável valor pedagógico. Didaticamente, é indispensável chamar a atenção para a importância de dados anatômicos no diagnóstico ou no tratamento de doenças, para que o estudante perceba que não se estuda anatomia apenas por questão de formalidade. A Anatomia não é apenas uma matéria fundamental para a formação médica, mas também a base de uma prática médica competente.
- **Anatomia radiológica:** consiste no estudo das estruturas anatômicas por meio das imagens produzidas pela ação dos raios X sobre o corpo humano. Nas últimas décadas, houve considerável avanço tecnológico na área radiológica. À obtenção de radiografias simples ou contrastadas, acrescentaram-se novos procedimentos como a **radioscopia** acoplada com a televisão, que permite o estudo de órgãos em função e movimento; a **seriografia**, na qual séries de imagens sucessivas dão ideia de movimento dos órgãos; a **cinerradiologia** (combinação de radiografia e vídeo); a **colangiografia operatória**, que é a radiografia das vias bilíferas durante o ato cirúrgico; a **ultrassonografia**, ou **ecografia**, que é a visualização de estruturas profundas do corpo pelo registro de reflexões, ou ecos, de pulsos de ondas ultrassônicas dirigidas aos tecidos e órgãos. Pode-se

ainda mencionar a **tomografia computadorizada**, a **ressonância magnética**, as imagens registradas com injeção de substâncias de contraste nas **angiografias (de vasos)**, **angiocardiografias (do coração e de seus grandes vasos)**, **arteriografias (de artérias)**, **veno ou flebografias (de veias)**, **urografias (das vias urinárias)**, **artrografias (das articulações)**. Utilizando-se câmaras de cintilação, é possível obterem-se imagens bidimensionais da distribuição seletiva de radioatividade (radiação gama) em tecidos, após incorporação de radionuclídeo: é a **cintilografia**.

- **Anatomia antropológica:** trata-se da aplicação do conhecimento anatômico no estudo de grupos humanos atuais ou antigos, constituindo as bases da antropologia biológica.
- **Anatomia comparada:** relacionada ao estudo comparativo da anatomia dos órgãos e sistemas dos animais não humanos.

O estudo da Anatomia sempre exerceu, no decurso do tempo, um verdadeiro fascínio sobre o homem. Conhecer-se a si mesmo, nas entranhas, desvendando a intimidade de suas estruturas, foi, e será, sempre, algo que excita a curiosidade humana. Esse desejo de "conhecer-se" não é apenas morfológico: é também fisiológico. Conhecer a forma de um órgão é querer saber também como este funciona. Durante séculos, particularmente em virtude da grande influência da Igreja, a prática das dissecções humanas foi proibida. O corpo, nesse período, foi interditado e a abertura de corpos humanos sofreu grande restrição da Igreja. Muitas das descrições existentes, na verdade, reportavam-se a dissecações feitas em animais, como as feitas pelo fisiologista grego Galeno, que dissecou porcos e macacos no século II d.C. Foi só em 1539 que André Vesálio (1514-1564), nascido Andries van Wesel, um anatomista belga, demonstrou que as descrições anatômicas de Galeno não se referiam a dissecações feitas em pessoas. Para isso, dissecou corpos humanos e, com suas descrições, ajudou a corrigir noções equivocadas que prevaleciam desde a Antiguidade, tornando-se merecedor do epíteto pelo qual foi consagrado: "pai da anatomia científica moderna". Sua obra mais importante, *De humani corporis fabrica*, publicada em 1543, em sete volumes, com ilustrações requintadas de Jan van Calcar, marcou época e simbolizou o fim do galenismo, dividindo a Anatomia em antes e depois do autor.

Após a publicação de seu livro, André Vesálio foi escolhido médico da família imperial de Carlos V, que lhe concedeu uma pensão vitalícia e o título de conde. Com a abdicação de Carlos V, seu filho, Felipe II, nomeou-o um de seus médicos, em 1559. Surpreendentemente, depois de vários anos na corte de Madrid, André Vesálio foi condenado à morte pela Inquisição, sob a alegação de que tinha dissecado corpos humanos. Para escapar à fogueira, sua pena foi substituída por uma peregrinação a Jerusalém, na Terra Santa. Na viagem de volta, adoeceu e morreu na ilha de Zante (ou Zacyn), na então república de Veneza, na costa da Grécia.

Especificamente, a Anatomia (do grego: *ana* = através de; *tomein* = cortar) macroscópica é estudada pela dissecação de peças previamente fixadas por soluções apropriadas. Dissecação, portanto, é o ato de cortar ordenadamente alguma coisa, no caso, o cadáver de um indivíduo da espécie humana, no intuito de conhecer a disposição das estruturas que o compõem. Com as dificuldades, cada vez maiores, de se conseguirem cadáveres para a dissecação, têm-se procurado alternativas didáticas pedagógicas, como o estudo em peças previamente dissecadas ou a utilização de meios audiovisuais. Entretanto, nenhum método de estudo da anatomia é capaz de substituir o aprendizado pela dissecação, único capaz de dar ao estudante a visão tridimensional das estruturas orgânicas. O mais completo atlas de anatomia continuará sendo uma representação bidimensional do corpo humano: ele não poderá indicar a profundidade em que se acha uma artéria, um nervo, uma veia, um linfonodo. Essa indispensável noção de profundidade exige a dissecação do corpo humano como método de escolha para o aprendizado da Anatomia.

Este livro, na sua primeira parte, refere-se aos dados anatômicos macroscópicos considerados fundamentais para o reconhecimento dos órgãos e dos sistemas por eles constituídos. Trata-se de uma descrição atenta aos aspectos mais genéricos, uma vez que os dados morfológicos detalhados são abordados nos capítulos que descrevem os segmentos corpóreos. É importante que se faça essa ressalva porque não há como se ter, de maneira isolada, a peça anatômica, dissecada, de um único sistema orgânico. A dissecação sempre é feita por segmentos corpóreos e nunca por sistemas orgânicos.

SISTEMAS ORGÂNICOS

As unidades morfológicas ou **células** se agrupam constituindo os **tecidos** que exibem determinadas funções gerais. Por sua vez, os tecidos se reúnem nos **órgãos** que estão envolvidos em funções mais variadas. Finalmente, determinados órgãos se organizam em **sistemas** com funções bem mais complexas. Um exemplo é o tecido muscular cardíaco, composto por células musculares cardíacas e que se organizam no coração, um órgão do sistema circulatório. Em conjunto, os sistemas constituem o **corpo humano**. Os sistemas que, em conjunto, compõem o organismo do indivíduo são os seguintes:

a) **Sistema esquelético:** compreende os ossos, que formam o arcabouço de sustentação do corpo, além de servir à fixação de músculos, delimitar cavidades para a proteção de órgãos nelas contidos e cumprir funções hematopoiéticas (formação de elementos figurados do sangue, além de se constituir em uma reserva de substâncias orgânicas e minerais).

b) **Sistema articular:** compreende as conexões (articulações) entre os ossos para permitir o movimento.

c) **Sistema muscular:** constituído pelos músculos, denominados "esqueléticos" por se fixarem nos ossos. Estão sujeitos à vontade, razão pela qual também são conhecidos como "músculos voluntários". Contudo, os músculos esqueléticos também atuam em movimentos involuntários, como nos reflexos profundos e superficiais. Assim como os ossos são **elementos passivos** do movimento, os músculos são os seus **elementos ativos**.

d) **Sistema circulatório:** compreende o conjunto de tubos, os vasos, condutores do sangue, acoplados a um órgão central, na verdade um vaso de paredes espessadas e muito modificado, o **coração**. Os vasos que levam o sangue, centrifugamente, do coração para as células, são as **artérias**; aqueles que, pelo contrário, levam o sangue das células para o coração são as **veias**.

e) **Sistema linfático:** trata-se de outro sistema de tubos, os **vasos linfáticos**, que conduzem a **linfa**, que, como o sangue, é um líquido que conduz nutrientes e células de defesa. Ao sistema linfático, pertencem também os **órgãos linfáticos secundários**: **linfonodos**, órgãos ovoides situados no trajeto dos vasos linfáticos; o **baço**, o grande órgão linfoide do corpo; e o **anel linfático da faringe (tonsilas lingual**, **palatina**, **faríngea** e **tubária)**. Pertencem ainda ao sistema linfático os chamados **órgãos linfáticos primários**, que incluem a **medula óssea** e o **timo**. Antigamente os vasos e órgãos linfáticos eram incluídos no sistema circulatório. A Nomina Anatômica mais recente (1998-2000) reconhece um sistema linfático separado do sistema circulatório.

f) **Sistema respiratório:** como o nome indica, trata-se do conjunto de órgãos responsáveis pela ventilação. Entendemos como respiração um processo que se passa no interior de todas as células do organismo. Ao sistema, pertencem as **vias respiratórias** (tubos condutores de oxigênio e gás carbônico) e os **pulmões,** nos quais se verifica a troca dos gases entre o sangue e o ar.

g) **Sistema digestório:** constituído pelo **canal alimentar**, que se inicia na boca e termina no ânus. No seu trajeto, o tubo apresenta forma e estruturas diferentes, com grandes variações nas dimensões do seu lume. Entre os anexos do sistema digestório, incluem-se as **glândulas salivares**, o **fígado**, as **vias biliares** e o **pâncreas**.

h) **Sistema endócrino:** compreende o conjunto de **glândulas endócrinas**, isto é, sem ducto excretor, conhecidas também como **glândulas de secreção interna**. O sistema endócrino, na verdade, é constituído por órgãos muito diversos, sem conexão direta, tendo em comum a função de drenar suas secreções diretamente no sangue venoso. Estudos recentes, com tecnologias avançadas, inclusive a microscopia eletrônica, parecem demonstrar que o conceito de glândula endócrina pode ser consideravelmente ampliado, admitindo-se que todas as células têm alguma capacidade endócrina. A Terminologia Anatômica não considera um sistema endócrino, preferindo o nome genérico de **glândulas endócrinas**, nelas incluindo a **hipófise**, a **glândula pineal**, a **tireoide**, a **paratireoides**, a **suprarrenal** e as **ilhotas pancreáticas**.

i) **Sistema urinário:** é formado pelos dois **rins**, que produzem a urina, e pelas vias urinárias, que a conduzem ao meio exterior e incluem os **cálices maiores** e **menores**, a **pelve renal**, os **ureteres**, a **bexiga urinária** e a **uretra**.

j) **Sistema genital:** o feminino e o masculino estão relacionados à reprodução, embora estejam envolvidos com outras funções do organismo. Na mulher, o sistema genital compreende os **ovários**, as **tubas uterinas**, o **útero** e a **vagina**, considerados órgãos genitais **internos**; aos genitais externos, pertence o **pudendo feminino**. No homem, o sistema genital constitui-se dos órgãos genitais internos: **testículos** e **vias espermáticas** (**epidídimos**, **ductos deferentes** e **glândulas seminais**), além da **próstata** e das **glândulas bulbouretrais**; os órgãos genitais externos incluem o **pênis** e o **escroto**.

k) **Sistema sensorial:** constituído pelos órgãos dos sentidos, capazes de captar sensações gerais, como as captadas pela pele (táteis, térmicas e dolorosas), ou sensações específicas como as gustativas, olfatórias, auditivas e visuais. Assim como acontece com o sistema endócrino, a Terminologia Anatômica não considera um sistema sensorial, agrupando seus componentes sob a denominação **órgãos dos sentidos**.

l) **Sistema nervoso:** compreende uma parte central, uma parte periférica e uma divisão autônoma. Essas três partes têm sido impropriamente denominadas "sistemas nervosos central", periférico e autônomo. Na verdade, são subsistemas, visto que constituem, em conjunto, uma unidade funcional capaz de receber estímulos, interpretá-los e comandar reações a esses estímulos. Modernamente, o estudo do sistema nervoso tem merecido atenção especial, de tal modo que constitui uma disciplina à parte no currículo médico.

m) **Sistema tegumentar:** constitui o revestimento externo do corpo. A Terminologia Anatômica não consigna o termo "sistema", mas apenas o termo **tegumento comum**. Inclui a pele, os **cabelos** e outros **pelos**, **unhas** e **glândulas sudoríferas** e **sebáceas**, assim como as duas **glândulas mamárias**, diferenciações estruturais das glândulas.

Finalmente, o termo "sistema locomotor" engloba o estudo dos sistemas esquelético, articular e muscular.

TERMINOLOGIA ANATÔMICA

Como ocorre em todas as ciências, a Anatomia tem uma linguagem própria, empregada na descrição das suas estruturas. Ao conjunto de termos empregados para designar e descrever o organismo ou suas partes, dá-se o nome de "Terminologia Anatômica". Com o extraordinário acúmulo de conhecimentos no final do século XIX, graças aos trabalhos de importantes "escolas anatômicas" (sobretudo na Itália, França, Inglaterra e Alemanha), as mesmas estruturas do corpo humano recebiam denominações diferentes nesses centros de estudos e pesquisas. Em razão dessa falta de metodologia e da existência de inevitáveis arbitrariedades, mais de 20 mil termos anatômicos chegaram a ser consignados. A primeira tentativa de uniformizar e criar uma nomenclatura anatômica internacional foi feita em 1895, na Basileia, por essa razão denominada "Basle Nomina Anatômica" (**BNA**). Embora houvessem ocorrido tentativas de atualizar a BNA em 1910 e 1930, isso só se efetuou em 1933, pela Anatomical Society of Great Britain and Ireland. Nos congressos internacionais de 1936 e 1950, não houve avanços significativos numa revisão da Terminologia Anatômica, o que acabou se concretizando no Congresso de Paris, em 1955, quando uma nova Nomina Anatômica foi aprovada oficialmente sob a sigla de **PNA** (Paris Nomina Anatômica). Revisões subsequentes foram feitas em 1960, 1965, 1970, 1975, 1980. Nesse último ano, o Congresso Federativo Internacional de Anatomia (**CFIA**) decidiu criar o Federative Commitee on Anatomical Terminology (**FCAT**) visto que a nomenclatura anatômica tem caráter dinâmico, podendo ser sempre criticada e modificada, desde que haja razões suficientes para as modificações e que estas sejam aprovadas em Congressos Internacionais de Anatomia, realizados a cada 5 anos. A partir de 1990, o **FCAT** passou a se reunir anualmente para revisar a nomenclatura anatômica. A última versão da Terminologia Anatômica foi aprovada em assembleia geral da Federação Internacional de Associações de Anatomistas em 2020. Essa versão está em vigor e é a que se utiliza neste livro.

Ao designar uma estrutura do organismo, a nomenclatura procura adotar termos que não se prestem à simples memorização, mas que tragam, também, alguma informação ou descrição sobre a referida estrutura. Com base nesse princípio, foram abolidos os epônimos (nomes de cientistas e de pesquisadores para designar as estruturas anatômicas) e os termos indicam: a forma (músculo trapézio); a sua posição ou situação (nervo mediano); o seu trajeto (artéria circunflexa da escápula); as suas conexões ou inter-relações (ligamento sacroilíaco); a sua relação com o esqueleto (artéria radial); a sua

função (músculo levantador da escápula); critério misto, por exemplo, função e situação (músculo flexor superficial dos dedos). Entretanto, a Terminologia Anatômica conservou, ainda, nomes antigos de determinadas estruturas que foram consagrados pelo uso, como o fígado, um termo cuja origem é desconhecida.

Usam-se as seguintes abreviaturas para os termos gerais de anatomia:

A.: artéria; Aa.: artérias
Lig.: ligamento; Ligg.: ligamentos
M.: músculo; Mm.: músculos
N.: nervo; Nn.: nervos
R.: ramo; Rr.: ramos
V.: veia; Vv.: veias

DIVISÃO DO CORPO HUMANO

O corpo humano divide-se em **cabeça**, **pescoço**, **tronco** e **membros**. A cabeça corresponde à extremidade superior do corpo, estando unida ao tronco por uma parte estreitada, o pescoço. Dos membros, dois são **superiores** e dois, **inferiores**. As partes do corpo humano apresentam as seguintes subdivisões:

- **cabeça:** fronte (a testa); occipital (porção posterior e inferior da cabeça); têmpora (porção lateral, anterior à orelha); orelha e face (na qual se reconhecem o olho, a bochecha, o nariz, a boca e o mento);
- **pescoço;**
- **tronco:** tórax; abdome; pelve e dorso;
- **membro superior:** cíngulo do membro superior; axila; braço; cotovelo; antebraço e mão (carpo, metacarpo, palma, dorso da mão, dedos da mão);
- **membro inferior:** cíngulo do membro inferior; nádegas; quadril; coxa; joelho; perna (a parte posterior é chamada sura, conhecida também como panturrilha) e pé (tarso, calcanhar, metatarso, planta, dorso do pé, dedos do pé).

As **cavidades do corpo** compreendem as **cavidades do crânio**, **torácica** e **abdominopélvica**, distinguindo-se nesta uma cavidade abdominal e outra pélvica.

CONCEITOS DE NORMALIDADE, DE VARIAÇÃO ANATÔMICA E DE ANOMALIA

No estudo da Anatomia Humana, comumente deparamo-nos com diferenças entre as estruturas identificadas nos cadáveres e as referências descritas nos livros. Isso se deve ao fato de que os padrões anatômicos apresentados nos livros se baseiam em uma média de casos encontrados em um número significativo de dissecções e, assim, não se consideram algumas diferenças pontuais encontradas. Em alguns textos mais especializados, contudo, os autores referem as variações mais comuns encontradas em cada região do corpo.

Normal e variação anatômica

Em Anatomia, o termo **normal** está relacionado à forma ou à disposição encontrada com mais frequência, nos cadáveres, tornando-se, assim, um padrão. Em outras palavras, o normal é o mais comum (mais frequente), sendo, portanto, um termo que se baseia em ocorrência estatística. Em contrapartida, as diferenças ocasionalmente encontradas no corpo humano que se distanciam desse padrão normal são designadas como **variação anatômica**, desde que não causem distúrbio ou disfunção nos indivíduos. No estudo da Anatomia Humana, temos de estar atentos, não apenas ao normal, mas, também, às variações que podem ocorrer.

Ao entender o normal como mais frequente, devemos ficar alertas quanto ao denominado "polimorfismo humano". Entende-se como polimorfismo a condição na qual uma população tem mais do que um alelo no mesmo lócus, com uma frequência acima de 5%. Um exemplo clássico é o sistema ABO do sangue. Se pedirmos, em uma sala de aula, que levantem a mão os alunos que tiverem o sangue do tipo AB, veremos que raros o farão. Isso significa que, embora o tipo AB seja de ocorrência mais rara, ele é considerado normal, pois os alelos A e B fazem parte do genoma humano, a despeito de se expressarem com frequências diferentes na população. Assim, o normal não pode ser associado, de forma absoluta, ao "mais frequente".

Um exemplo típico de variação do normal é a disposição observada quando se comparam os achados em dois cadáveres. Em um deles, a artéria braquial pode se dividir nas artérias radial e ulnar no nível do cotovelo (fossa cubital) e, no outro cadáver, essa divisão pode ocorrer na altura da axila.

Não devemos confundir, contudo, variação anatômica com a variabilidade humana, fruto de um complexo sistema de misturas de genes ao longo da história. As populações mestiças, ou seja, aquelas que sofreram grande

mistura de genes (como a população brasileira), mostram maior grau de variabilidade morfológica e, assim, uma maior dificuldade de se estabelecerem padrões médios representativos. Essa variabilidade humana não deve ser confundida com "raça humana", pois os estudos atuais, empregando marcadores moleculares, mostram que o termo "raça" não deve mais ser empregado em relação à espécie humana, por falta de bases científicas que o sustentem. A espécie humana é politípica, ou seja, exibe elevado grau de variabilidade morfológica, como se pode ver comparando indivíduos em uma população mestiça. Essa variabilidade humana pode ser constatada entre os alunos em uma sala de aula.

Finalmente, não devemos também entender como variação as diferentes formas adotadas pelos órgãos, como se constata, por exemplo, com o estômago, que pode sofrer mudanças de posição e de forma, com o decúbito e com o estado de enchimento. Outro exemplo notável são a forma e a posição do coração que se alteram com as fases respiratórias e com o decúbito.

O termo **normal** em Medicina deve ser usado ainda com mais cautela, pois envolve um conceito complexo e de difícil definição que é o estado de saúde, entendendo-se, aqui, como saúde, um conjunto de fatores (biológicos, sociais e psíquicos), e não apenas a ausência de doença, e devem-se considerar, também, as inúmeras respostas adaptativas dos tecidos e dos órgãos ao estresse.

Anomalia

Na variação anatômica, não há prejuízo da função. Entretanto, podem ocorrer variações morfológicas que determinam perturbação funcional, como acontece nas más formações. Quando um desvio do padrão normal perturba a função, diz-se que se trata de uma anomalia, e não de uma variação. Mesmo nessas condições, a diferença não é muito simples, voltando, aqui, ao que se entende por doença. Por exemplo, se um indivíduo nasce com um dedo a mais (veja Imagem 1.1 disponível no QrCode ao final do capítulo) ou a menos em sua mão, isso pode comprometer as suas atividades ou não, mesmo sendo considerado uma anomalia. Contudo, se essa alteração é entendida pelo portador como uma "deformidade" e ele procura esconder a mão sempre que está em companhia de outras pessoas, isso pode configurar um conceito de doença (comprometendo o bem-estar social).

Monstruosidade

Se a anomalia for tão acentuada de modo a deformar profundamente a construção do corpo do indivíduo, sendo, em geral, incompatível com a vida, denomina-se **monstruosidade**, por exemplo, a agenesia (não formação) do encéfalo. O estudo desse assunto é feito em Teratologia. Por um lado, os progressos da medicina cirúrgica têm conseguido corrigir deformações, aparentemente incompatíveis com a vida, de modo a permitir aos portadores dessas monstruosidades uma vida normal. Por outro lado, monstruosidades têm sido produzidas pela própria Medicina; nos anos 1960, a talidomida foi receitada pelos médicos para aliviar enjoos comuns na primeira gravidez. O medicamento, entretanto, como ficou comprovado posteriormente, causava monstruosidades ou graves anomalias, como a ausência de membros (amelia) ou da porção de um ou mais membros (focomelia) nos fetos.

FATORES GERAIS DE VARIAÇÃO

Às variações anatômicas ditas individuais, devem ser acrescentadas aquelas decorrentes do biotipo e de características populacionais. Estes são, em conjunto, denominados **fatores gerais de variação anatômica**.

- **Idade:** tempo decorrido ou duração da vida. Notáveis modificações anatômicas ocorrem nas fases da vida intra e extrauterina do mamífero, bem como nos principais períodos em que cada fase se subdivide. Em cada período o indivíduo recebe nome especial a saber:
  a) **Fase intrauterina:**
     1. **ovo:** 7 primeiros dias;
     2. **embrião:** até o fim do 2º mês;
     3. **feto:** até o 9º mês;
  b) **Fase extrauterina (adaptado de Gallahue, 1989)**[1]**:**
     1. vida pré-natal (concepção a 8 semanas de nascimento);
     2. primeira infância (1 a 24 meses do nascimento);
     3. segunda infância (2 a 10 anos);
     4. adolescência (entre 10 e 11 a 20 anos);
     5. adulto jovem (20 a 40 anos);
     6. adulto mais velho (40 a 60 anos);
     7. idoso (acima de 60 anos).

[1] Gallahue, D. L. *Undertanding motor development: infants, children, adolescents.* 2ª ed. Indianópolis: Brown & Benchmark Publishers, 1989.

- **Sexo:** corresponde ao dimorfismo sexual da espécie humana. É possível estabelecer diferenças morfológicas entre homens e mulheres, mesmo fora da área genital. A quantidade de gordura na tela subcutâneo, por exemplo, é mais abundante e acumula-se em certas regiões do corpo da mulher, contribuindo para que o corpo feminino apresente curvas mais suaves dos que as do homem. A respiração dita **diafragmática**, em que predomina a contração do diafragma sobre a dos outros músculos respiratórios, é a do homem; na mulher, predomina a expansão da parte superior da cavidade torácica, conhecida como **respiração costal**.
- **Características populacionais:** denominação conferida a cada grupamento humano que apresenta caracteres físicos comuns, externa e internamente, pelos quais se distingue dos demais. Recentemente, com as pesquisas mais avançadas envolvendo marcadores moleculares, o conceito de raça, entre os humanos, perdeu o suporte científico. Há características étnicas diferentes, mas a raça é uma só, a humana. Grupos humanos guardam características semelhantes e numerosas pesquisas mostram diferenças morfológicas internas e externas nesses grupos. Assim, por exemplo, a reação da pele a uma lesão ou a uma incisão cirúrgica é diferente nos indivíduos de pele negra e nos de pele branca. Nos indivíduos de pele negra, mais frequentemente, a cicatriz se eleva e é irregular em decorrência da formação de quantidade excessiva de tecido colágeno no derma durante o período de cicatrização. À cicatriz elevada e irregular, dá-se a designação **queloide**.
- **Biotipo:** resultante da soma dos caracteres herdados e dos caracteres adquiridos por influência do meio e da sua inter-relação. Os biotipos constitucionais existem em cada grupo étnico.

  Na grande variabilidade morfológica humana, há possibilidade de se reconhecer o tipo médio e os tipos extremos, embora toda sorte de transição ocorra entre eles. Naturalmente, tipos mistos são, também, descritos.

  Os dois tipos extremos são denominados **longilíneo** e **brevilíneo** e sua comparação denota melhor as diferenças, tanto nos caracteres morfológicos internos como nos externos, acarretando uma construção corpórea diversa.

  Os **longilíneos** são indivíduos magros, em geral altos, com pescoço longo, tórax muito achatado anteroposteriormente, com membros longos em relação à altura do tronco. Um exemplo seria o da conhecida figura de D. Quixote (Figura 1.1).

  Os **brevilíneos** são indivíduos atarracados, em geral baixos, com pescoço curto, tórax de grande diâmetro anteroposterior, membros curtos em relação à altura do tronco. A figura de Sancho Pança (Figura 1.2) representa a de um brevilíneo.

  Os **mediolíneos** apresentam caracteres intermediários quanto aos dos tipos precedentes.

  A Figura 1.3 representa, em A, o estômago mais frequentemente encontrado em um longilíneo (**estômago em J**). Já em B, a ilustração mostra o estômago encontrado com mais frequência nos brevilíneos (**estômago em chifre de novilho**).

POSIÇÃO DE DESCRIÇÃO ANATÔMICA

Para evitar que a posição das estruturas anatômicas seja descrita de forma variada pelos autores, instituiu-se uma posição padronizada do corpo, denominada **posição de descrição anatômica (posição anatômica)**. Desse modo, os anatomistas se referem ao objeto de descrição considerando o indivíduo na posição padronizada. A posição anatômica pode ser vista na Figura 1.4 e assemelha-se à **posição fundamental da Educação Física**: indivíduo em posição ereta (em pé, posição ortostática ou bípede), com a face voltada para a frente, o olhar dirigido para o horizonte, membros superiores estendidos, aplicados ao tronco e com as palmas voltadas para frente, membros inferiores unidos, com as pontas dos pés dirigidas para frente. Não importa, portanto, que o cadáver esteja sobre a mesa em decúbito dorsal (com o dorso acolado à mesa), decúbito ventral (com o ventre acolado à mesa) ou decúbito lateral (de lado) – as descrições anatômicas são feitas considerando-se o indivíduo em posição de descrição anatômica, de pé.

PLANOS DE DELIMITAÇÃO DO CORPO HUMANO

Na posição anatômica, o corpo humano pode ser delimitado por planos tangentes à sua superfície, os quais, com suas intersecções, determinam a formação de um sólido geométrico, um paralelepípedo. A Figura 1.5



Figura 1.1 Dom Quixote.



Figura 1.2 Sancho Pança, segundo Doré.

ilustra o fato. Têm-se, assim, para as faces desse sólido, os seguintes planos correspondentes:

a) Dois planos verticais, um tangente ao ventre: **plano ventral** ou **anterior** – e outro ao dorso: **plano dorsal** ou **posterior**. Estes e outros a eles paralelos são também designados **planos frontais** por serem paralelos à "fronte". Via de regra, as denominações **ventral** e **dorsal** são reservadas ao tronco; e **anterior** e **posterior**, aos membros (Figura 1.6). A terminologia anatômica atual tem evitado o uso dos termos "dorsal" e "ventral", preferindo os termos "posterior" e "anterior", respectivamente.
b) Dois planos verticais tangentes aos lados do corpo: **planos laterais direito e esquerdo** (Figura 1.7).
c) Dois planos horizontais, um tangente à cabeça: **plano cranial** ou **superior** – e outro à região plantar: **plano podálico** (de **podos** = pé) ou **inferior** (Figura 1.8).

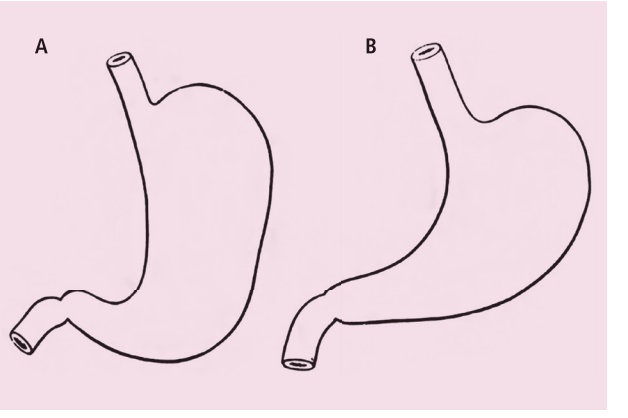

Figura 1.3 Variações anatômicas internas.

O tronco isolado é limitado, inferiormente, pelo plano horizontal que tangencia o vértice do cóccix, um osso análogo à parte da cauda de outros animais. Por essa razão, esse plano é denominado **caudal**.

PLANOS DE SECÇÃO DO CORPO HUMANO

Além dos planos de delimitação, descrevem-se também os planos de secção do corpo humano:

a) O plano que divide o corpo humano em metades direita e esquerda é denominado **mediano** (Figura 1.9). Toda secção do corpo feita por planos paralelos ao mediano é uma **secção sagital** (corte sagital) e os planos de secção são também denominados **sagitais**. O nome deriva do fato de o plano mediano passar pela **sagitta** (que significa "seta") do crânio fetal, figura representada pelos espaços suturais medianos, de direção anteroposterior. A Figura 1.10 mostra um crânio de feto em vista superior para localizar a **sagitta**.

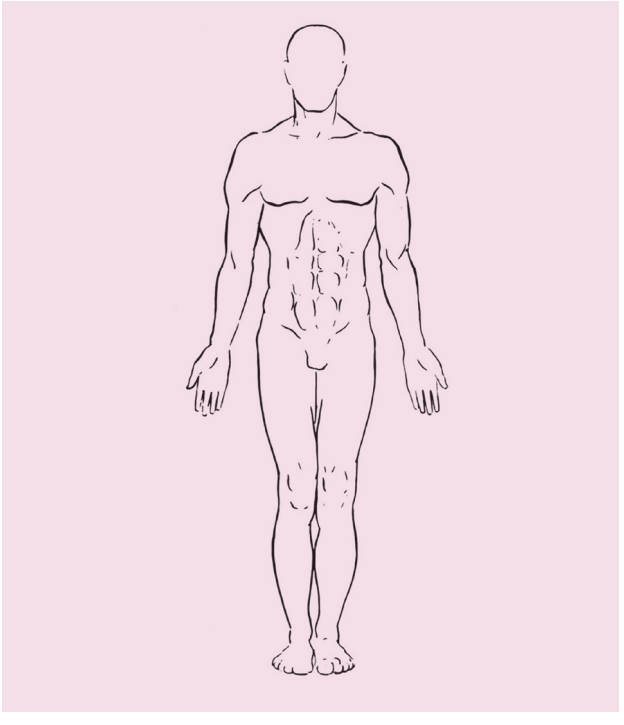

Figura 1.4 Posição de descrição anatômica.

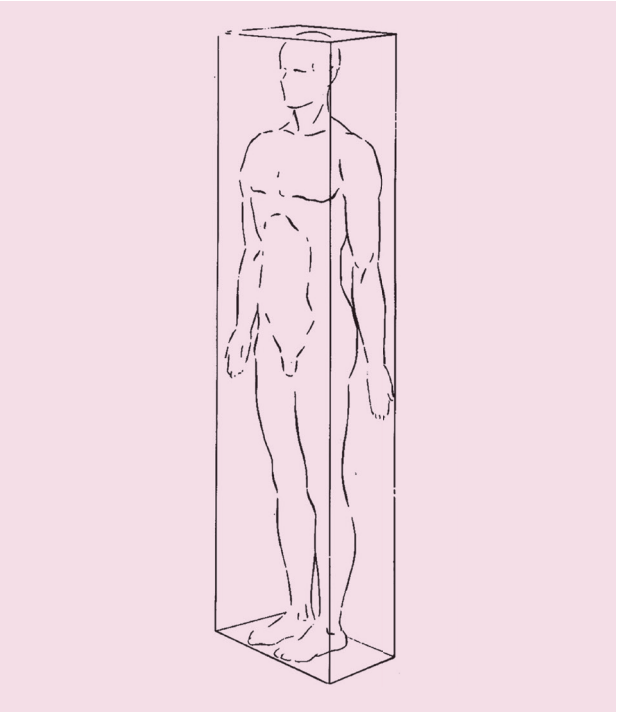

Figura 1.5 Indivíduo em posição de descrição anatômica dentro de um paralelepípedo.

b) Os planos de secção paralelos aos planos anterior e posterior são ditos **frontais** e a secção é também denominada **frontal** (corte frontal). Como já assinalado, o plano anterior é tangente à fronte do indivíduo, donde o adjetivo – **frontal** (Figura 1.11).
c) Os planos de secção paralelos aos planos cranial e caudal são horizontais. A secção é denominada **transversal** (corte transversal), ilustrada na Figura 1.12.

Nos quadrúpedes, o plano ventral, na verdade, é inferior, ao passo que o dorsal é superior, em virtude da posição do animal. Quanto aos planos de secção, os cortes transversais que, no homem, são feitos por planos horizontais, nos quadrúpedes, são produzidos por planos verticais, paralelos aos planos cranial e caudal, e denominados **transversais** ou **frontais** (Figura 1.13). O plano frontal, no homem, guarda paralelismo com os planos ventral e dorsal; já, nos quadrúpedes, ele é paralelo aos planos cranial e caudal.

EIXOS DO CORPO HUMANO

São linhas imaginárias traçadas no indivíduo considerado incluído no paralelepípedo. Os eixos principais seguem três direções ortogonais:

a) **Eixo anteroposterior**, projetando-se perpendicularmente ao plano frontal.
b) **Eixo craniocaudal (longitudinal)**, projetando-se perpendicularmente ao plano transversal.
c) **Eixo laterolateral (ou lateromedial nos membros)**, projetando-se perpendicularmente ao plano sagital.

TERMOS DE POSIÇÃO DE DIREÇÃO

O estudo da forma dos órgãos vale-se, geralmente, da comparação geométrica. Assim, conforme o órgão, são descritos faces, margens, extremidades ou ângulos, designados de acordo com os correspondentes planos fundamentais para os quais estão voltados.

Quando uma determinada estrutura, como o rim, apresenta duas margens dispostas a partir do plano mediano do corpo, estas são definidas como medial (mais próxima do plano mediano) e lateral (mais distante do plano mediano). Esse mesmo conceito vale para comparar a posição de duas estruturas distintas e paralelas, como se faz com os ligamentos colaterais medial e lateral do joelho, mais próximo e mais distante do plano mediano, respectivamente. A Figura 1.14 representa,



Figura 1.6 Planos anterior e posterior.

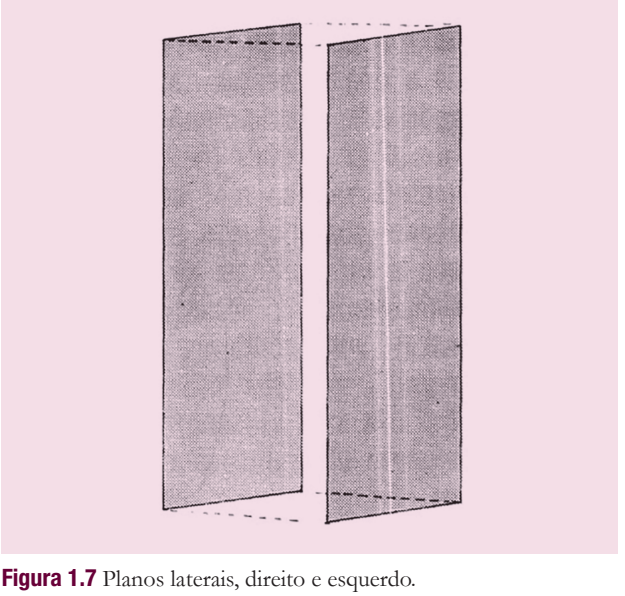

Figura 1.7 Planos laterais, direito e esquerdo.

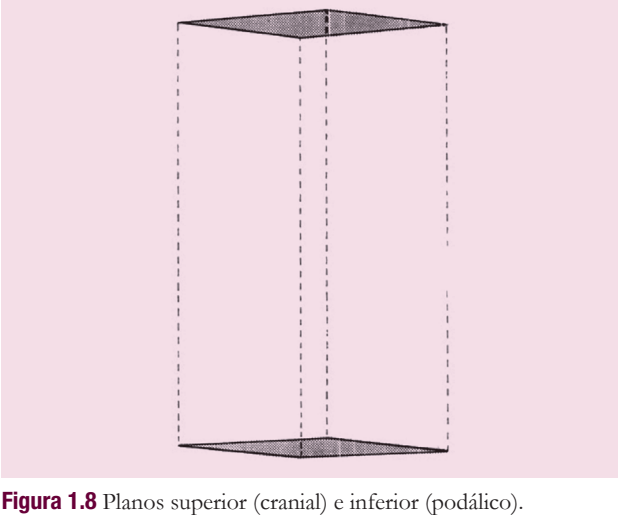

Figura 1.8 Planos superior (cranial) e inferior (podálico).

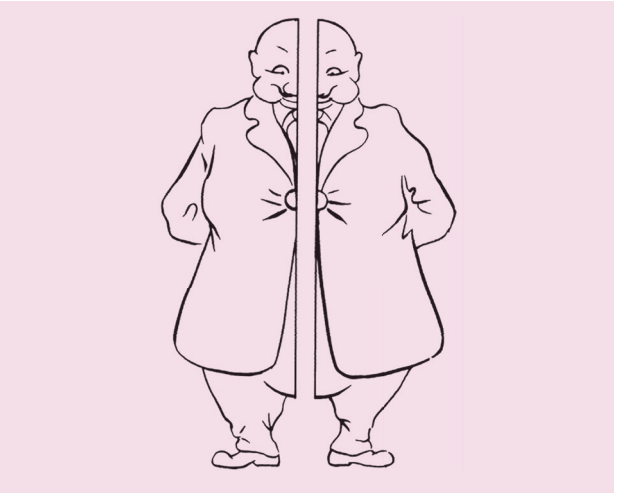

Figura 1.9 Plano mediano, que divide o corpo em duas metades.

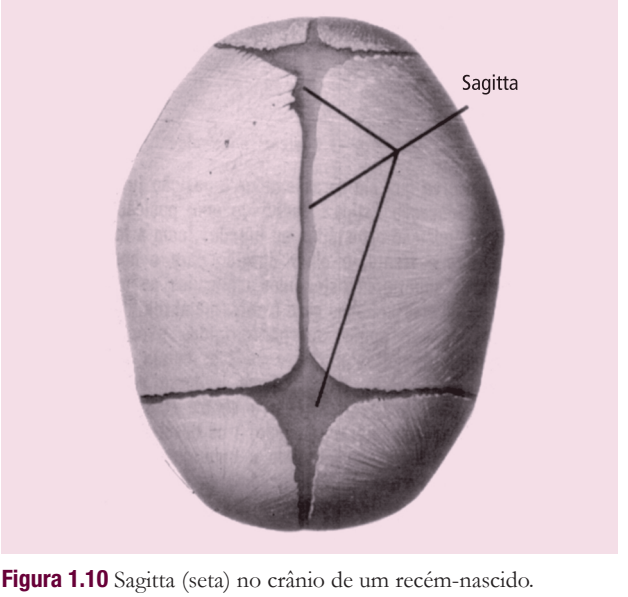

Figura 1.10 Sagitta (seta) no crânio de um recém-nascido.



Figura 1.11 Plano de secção frontal.



Figura 1.12 Plano de secção transversal.

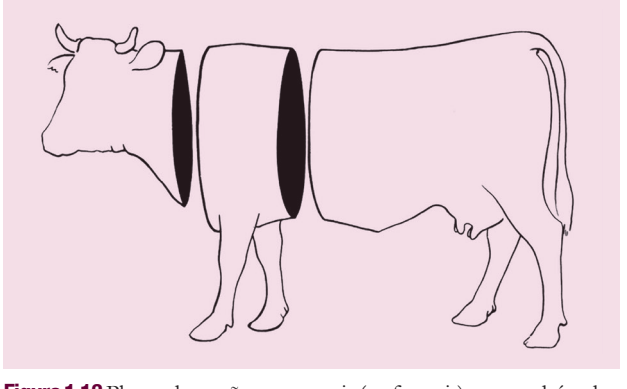

Figura 1.13 Planos de secção transversais (ou frontais) nos quadrúpedes.

de modo esquemático, um corte transversal no nível do tórax. Estruturas estão aí colocadas em posições diversas. O texto que se segue deve ser lido tendo como referência a Figura 1.14.

- A linha xy corresponde ao plano mediano. Estruturas situadas nesse plano são, por essa razão, denominadas **medianas**: **a**, **b** e **c**. Exemplos de estruturas medianas: a coluna vertebral; o nariz; a cicatriz umbilical.
- Das estruturas **d**, **e** e **f**, consideradas em conjunto, a estrutura **f** é a que se coloca mais próxima do plano mediano em relação a **d** e **e**, sendo denominada **medial**; a estrutura **d** está situada mais distante do plano mediano e, portanto, é **lateral**. Em contrapartida, a estrutura **e** fica localizada no meio das outras duas (**d** e **f**) e, assim, sua posição é denominada **intermédia**.

Os seguintes conceitos devem ser levados em consideração:

a) A estrutura que se situa mais próxima do plano mediano em relação a outra é dita **medial**. Por exemplo, o 5º dedo (mínimo) é medial em relação ao polegar.
b) A estrutura que se situa mais próxima do plano lateral (direito ou esquerdo) em relação a outra é dita **lateral**. Por exemplo, o polegar é lateral em relação ao 5º dedo.
c) A estrutura que se situa entre duas outras que são respectivamente medial e lateral em relação a ela é dita **intermédia**.

- Das estruturas **g**, **h** e **i**, consideradas em conjunto, a estrutura **i** é a que se coloca mais próxima do plano anterior, em relação às estruturas **g** e **h**, e é denominada "anterior"; **g** e **h** estão mais próximas do plano posterior e são denominados "posteriores" em relação a **i**. Por sua vez, a estrutura **h** está situada entre **i** (que é anterior) e **g** (que é posterior) sendo, por isso, considerada **média**.
  Registrem-se os conceitos:
  a) A estrutura que se situa mais próxima do plano anterior em relação a outra é dita "anterior". Por exemplo, o dorso do pé é posterior em relação à planta (essa inversão se deve à rotação do membro inferior na vida intrauterina). A palma é anterior em relação ao dorso da mão.
  b) A estrutura que se situa mais próxima do plano posterior em relação a outra é dita "posterior". Por exemplo, o dorso da mão é posterior em relação à palma.
  c) A estrutura que se situa entre duas outras que são, respectivamente, anterior e posterior é referida como **média**.
- A Figura 1.14 representa estruturas em alinhamento transversal (**d**, **e** e **f**) ou anteroposterior (**i**, **h** e **g**). Entretanto, as estruturas podem estar em um alinhamento longitudinal ou craniocaudal. Nesses casos, a estrutura mais próxima do plano cranial (ou superior) é dita **cranial** (ou superior) em relação a outra que lhe será **caudal** (ou inferior). Essa última estará mais próxima do plano caudal do que a primeira. Os termos "cranial" e "caudal", como foi dito, são empregados mais comumente para estruturas situadas no tronco.

É possível que uma estrutura se situe entre as que são, respectivamente, cranial (ou superior) e caudal (ou inferior) em relação a ela. Nesse caso, ela será **média**. Por exemplo, o nariz é médio em relação aos olhos e aos lábios.

- Os adjetivos **interno** e **externo** são também utilizados como termos de posição, indicando a situação da parte voltada para o interior ou o exterior de uma cavidade. Por exemplo, a **face interna** de uma costela está voltada para a cavidade do tórax e a **face externa**, voltada para a pele e os músculos do tórax. Não devemos confundir os termos "interno" e "externo" com medial e lateral, respectivamente. Na Figura 1.14, os números 1 e 2 ilustram o exemplo. Eventualmente, pode haver uma estrutura situada entre outras duas que são, respectivamente, interna e externa em relação a ela. Nesse caso, ela será **média**.
- Nos membros, empregam-se termos especiais de posição, como os adjetivos **proximal** e **distal**, conforme a parte considerada se encontre mais próxima ou mais distante da raiz do membro. Por exemplo, a mão é **distal** em relação ao antebraço e este também o é em relação ao braço; o antebraço é **proximal** em relação à mão. As expressões "proximal" e "distal" são aplicadas também aos segmentos dos vasos em relação ao órgão central, ao coração, e dos nervos em relação ao denominado "neuroeixo", que inclui o encéfalo e a medula. Uma estrutura pode se situar entre duas outras que são respectivamente, proximal e distal a ela; nesse caso, será **média**. Por exemplo, nos dedos há três falanges: proximal; **média**; e distal. Assim, o termo **médio (média)** indica estruturas entre duas outras que podem ser anterior e posterior, cranial (superior) e caudal (inferior), interna e externa, proximal e distal em relação àquelas.

PRINCÍPIOS GERAIS DE CONSTRUÇÃO DO CORPO HUMANO

O corpo humano é construído segundo alguns princípios fundamentais, que prevalecem para os vertebrados, elencados a seguir:

- **Antimeria:** o plano mediano divide o corpo do indivíduo em metades, direita e esquerda, como já vimos. Essas metades são denominadas **antímeros** e são semelhantes morfológica e funcionalmente. Daí surge um princípio de construção do corpo

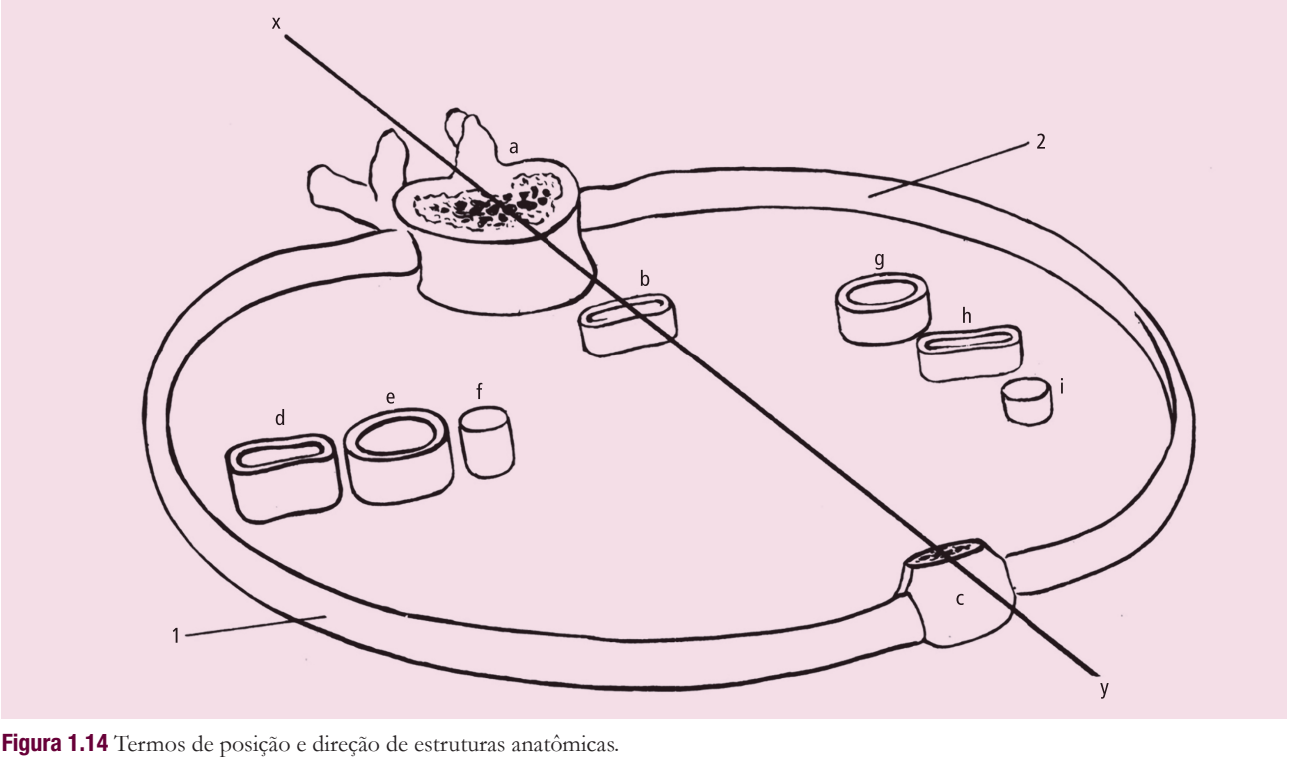

Figura 1.14 Termos de posição e direção de estruturas anatômicas.

humano e que é observado, também, nos demais vertebrados, definido como "simetria bilateral". É construído segundo o princípio da **simetria bilateral**. Na realidade, não há simetria perfeita porque não existe correspondência exata de todos os órgãos. Ela é mais notável no início do desenvolvimento, um fato que poderá ser comprovado no estudo da Embriologia. Ao longo do desenvolvimento do indivíduo, essa simetria se torna cada vez menos acentuada, surgindo secundariamente a assimetria: as hemifaces de um mesmo indivíduo não são idênticas; há diferenças na altura dos ombros; o comprimento dos membros não é o mesmo à direita e à esquerda. Os órgãos profundos apresentam assimetrias ainda mais evidentes: o coração apresenta-se deslocado para a esquerda; o fígado quase todo está à direita e o baço pertence somente ao antímero esquerdo; o rim direito está em nível inferior ao esquerdo. Todos esses são exemplos de **assimetrias morfológicas**. Ao lado delas, existem as **assimetrias funcionais**, das quais um exemplo é o predomínio do uso do membro superior direito, na maioria dos indivíduos, conhecido como **destralidade**.

- **Metameria:** por "metameria", entende-se a superposição, no sentido longitudinal, de segmentos semelhantes, cada segmento correspondendo a um **metâmero**. Mais ainda que a antimeria, a metameria é evidente na fase embrionária, conservando-se no adulto apenas em algumas estruturas, como na coluna vertebral (superposição de vértebras) e caixa torácica (as costelas estão superpostas em série longitudinal deixando entre elas os chamados espaços intercostais).

  Grande parte do exame clínico, especialmente envolvendo as áreas de Ortopedia e de Neurologia, baseia-se nos princípios da antimeria e da metameria. A força muscular deve ser testada de um lado comparando-o sempre ao lado oposto (antimeria) e o exame dos reflexos tendinosos testa a integridade dos diferentes segmentos da medula espinal (metameria).
- **Paquimeria:** princípio segundo o qual o segmento axial do corpo do indivíduo é constituído, esquematicamente, por dois tubos, como ilustra a Figura 1.15.

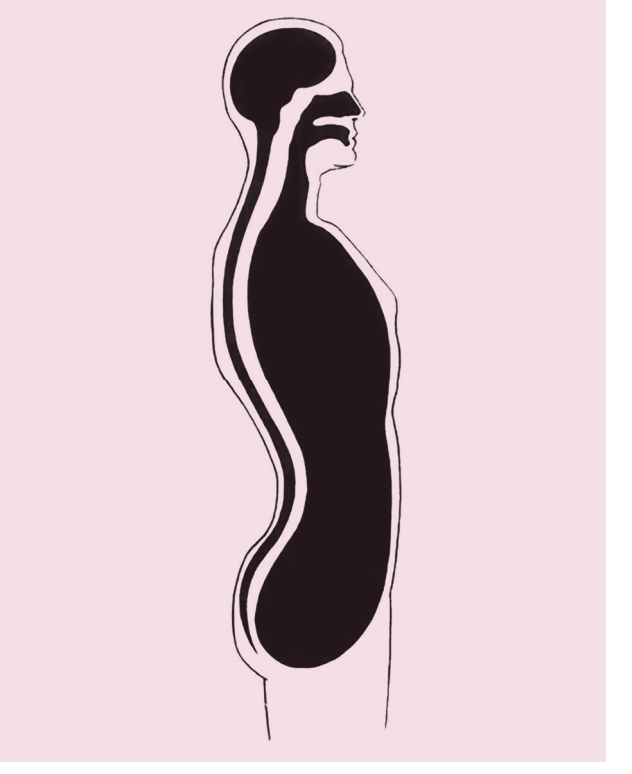

Figura 1.15 Paquímeros.

Os tubos, denominados **paquímeros**, são respectivamente **anterior**, ou **ventral**, e **posterior**, ou **dorsal**. O paquímero anterior, maior, contém a maioria das vísceras e, por essa razão, é também denominado **paquímero visceral**. O paquímero posterior compreende a cavidade craniana e o canal vertebral (situado dentro da coluna vertebral) e aloja a parte central do sistema nervoso: o encéfalo, na cavidade craniana, e a medula espinal, no canal vertebral; essa é a razão pela qual ele é também denominado **paquímero neural**.

- **Estratificação:** a Figura 1.16 ilustra o princípio segundo o qual o corpo humano é construído por **camadas**, **estratos**, **telas** ou **túnicas**, que se superpõem, reconhecendo-se, portanto, uma **estratimeria** ou **estratificação**. Essa estratificação pode ser identificada tanto no nível macroscópico como no subcelular (visível ao microscópio eletrônico). Nas fases iniciais do desenvolvimento, por exemplo, são identificadas três camadas: **ectoderma** (externa); **mesoderma** (média); e **endoderma** (interna).

  Na Figura 1.16, a pele (1) é a camada mais superficial, vindo a seguir a tela subcutânea (2), a fáscia

muscular (3), os músculos (4) e os ossos (5). Pode haver vasos e nervos no nível da tela subcutânea (6), ou na profundidade, entre músculos (7). As estruturas que se situam fora da lâmina de envoltura dos músculos (fáscia muscular) são ditas **superficiais**; as que se situam para dentro dessa lâmina são **profundas**.

A estratigrafia ocorre também nos órgãos ocos, como o estômago. As paredes desses órgãos são constituídas por camadas superpostas, estudadas em Histologia.

- **Segmentação:** é possível considerar-se também a segmentação como um dos princípios de construção corpórea, definindo segmento como "o território de um órgão que possua irrigação e drenagem sanguínea independentes, separado dos demais ou separável e removível cirurgicamente e que seja identificado morfologicamente". É mais comum empregar-se a expressão "segmento anátomo-cirúrgico" do que apenas "segmento". As pesquisas mostraram a existência de segmentos anatomocirúrgicos nos rins (Figura 1.17), nos pulmões, nos rins, no fígado e no baço; estando em andamento novos estudos que poderão eventualmente comprovar sua existência em outros órgãos, como a próstata, a tireoide, o testículo e o ovário.

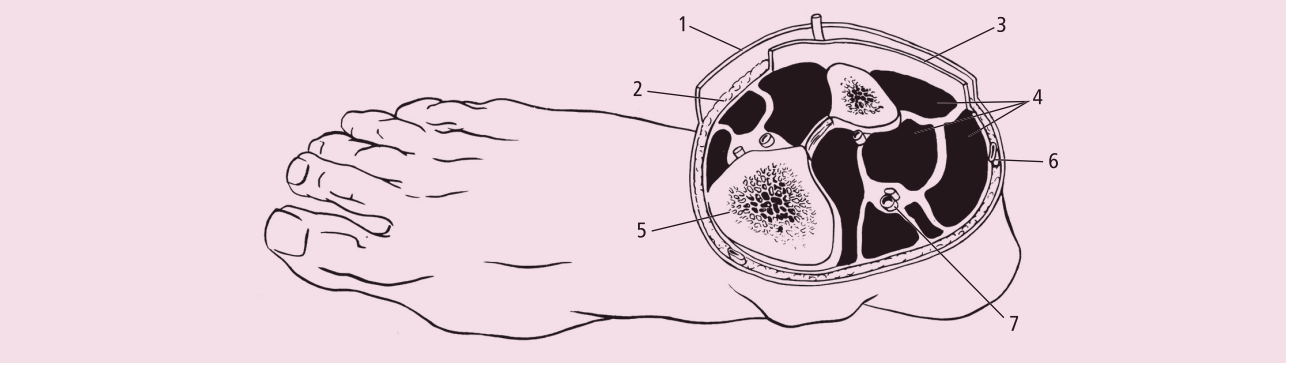

Figura 1.16 Estratigrafia de estruturas anatômicas.

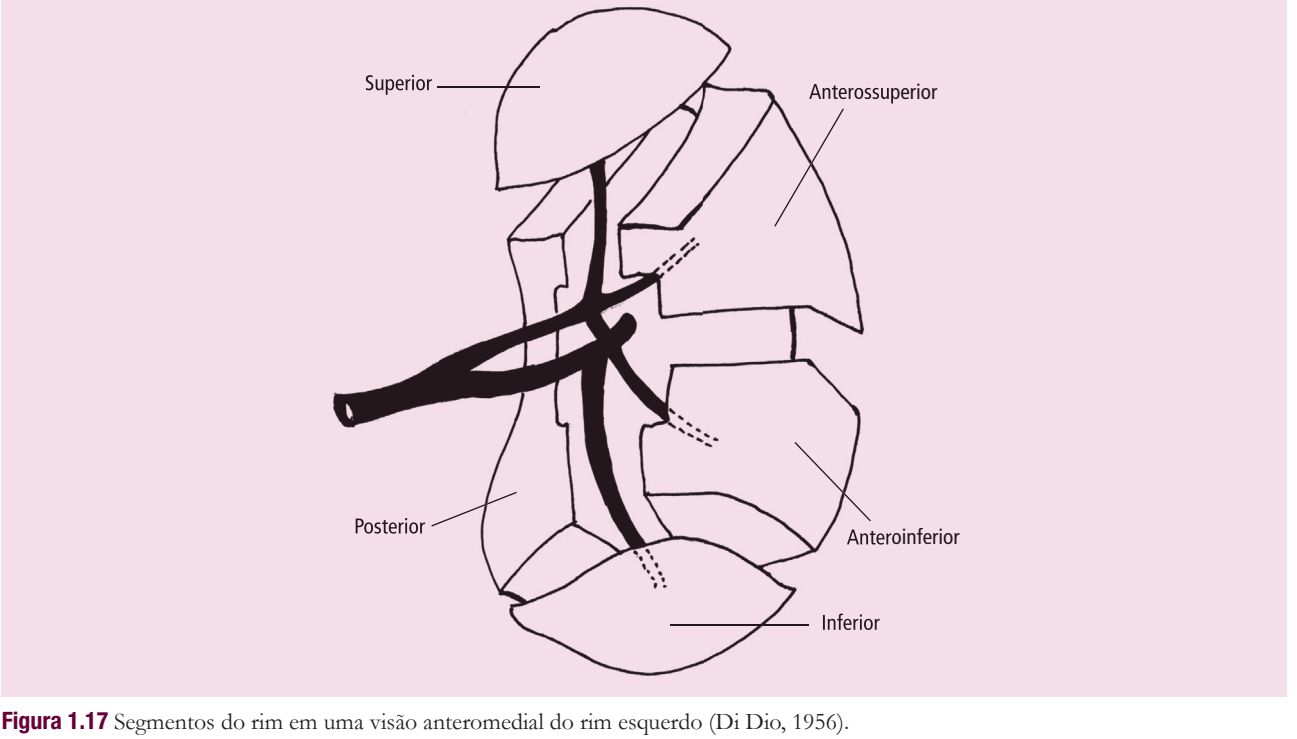

Figura 1.17 Segmentos do rim em uma visão anteromedial do rim esquerdo (Di Dio, 1956).

CASO CLÍNICO

Paciente masculino, 37 anos, deu entrada no pronto atendimento em razão de ferimento por projétil de arma de fogo. Após exame físico inicial, você constata orifício de entrada na linha axilar anterior direita no 6º espaço intercostal com orifício de saída posteriormente ao nível paraescapular em seu terço superior.

1. Com base no exame físico, como seria descrita a trajetória do projétil tendo como referência o eixo craniocaudal?
   a. Craniocranial
   b. Craniocaudal
   c. Caudocranial
2. Ainda com base no exame físico, como seria descrita a trajetória do projétil tendo como referência o plano mediano?
   a. Lateral para medial
   b. Lateral para lateral
   c. Medial para lateral



MATERIAL COMPLEMENTAR

Escaneie o QrCode para visualizar a imagem.

Imagem 1.1

- Polidactilia

Fonte: Banco de imagens – Depositphotos.

RESPOSTAS DO CASO CLÍNICO

1) c; 2) a