SMMR

Série Manual do Médico-Residente do Hospital das Clínicas da Faculdade de Medicina da Universidade de São Paulo

Coordenadores da Série

José Otávio Costa Auler Junior

Luis Yu

Neurologia

Editores do Volume

Adalberto Studart Neto • Herval Ribeiro Soares Neto
Marcelo Calderaro • Adriana Bastos Conforto
Egberto Reis Barbosa • Luiz Henrique Martins Castro
Ricardo Nitrini

HC FMUSP | MEDICINA USP | HC FMUSP | EEP Escola de Educação Permanente | Neurologia Hospital das Clínicas FMUSP | Atheneu

SÉRIE MANUAL DO MÉDICO-RESIDENTE

NEUROLOGIA

HC FMUSP · MEDICINA USP · HC FMUSP EEP Escola de Educação Permanente · NEUROLOGIA · Atheneu

SÉRIE MANUAL DO MÉDICO-RESIDENTE

Coordenadores da Série
José Otávio Costa Auler Junior
Luis Yu

- *Acupuntura e Medicina Tradicional Chinesa*
- *Alergia e Imunologia*
- *Anestesiologia*
- *Cardiologia*
- *Cirurgia*
- *Cirurgia de Cabeça e Pescoço*
- *Cirurgia de Mão*
- *Cirurgia do Aparelho Digestivo*
- *Cirurgia Geral*
- *Cirurgia Pediátrica*
- *Cirurgia Plástica*
- *Cirurgia Torácica*
- *Dermatologia*
- *Endocrinologia*
- *Endoscopia*
- *Gastroenterologia e Hepatologia*
- *Genética Médica*
- *Geriatria*
- *Ginecologia e Obstetrícia*
- *Medicina de Família e Comunidade*
- *Medicina Legal e Perícia Médica*
- *Neurocirurgia*
- *Neurologia*
- *Neurologia Infantil*
- *Nutrologia*
- *Ortopedia*
- *Otorrinolaringologia*
- *Patologia*
- *Pediatria*
- *Pneumologia*
- *Radiologia e Diagnóstico por Imagem*
- *Radioterapia*
- *Reumatologia*
- *Transplante*
- *Urologia*



SMMR

Série Manual do Médico-Residente do Hospital das Clínicas da Faculdade de Medicina da Universidade de São Paulo

Coordenadores da Série
JOSÉ OTÁVIO COSTA AULER JUNIOR
LUIS YU

VOLUME
NEUROLOGIA

Editores do Volume
ADALBERTO STUDART NETO
HERVAL RIBEIRO SOARES NETO
MARCELO CALDERARO
ADRIANA BASTOS CONFORTO
EGBERTO REIS BARBOSA
LUIZ HENRIQUE MARTINS CASTRO
RICARDO NITRINI

HC FMUSP
MEDICINA USP
HC FMUSP EEP Escola de Educação Permanente
NEUROLOGIA Hospital das Clínicas FMUSP
Atheneu

EDITORA ATHENEU

São Paulo	—	*Tel.: (11) 2858-8750* *E-mail: atheneu@atheneu.com.br*
Rio de Janeiro	—	*Rua Bambina, 74* *Tel.: (21) 3094-1295* *E-mail: atheneu@atheneu.com.br*

CAPA: Equipe Atheneu
PRODUÇÃO EDITORIAL: EFE-PÊ Editoração

CIP-BRASIL. CATALOGAÇÃO NA PUBLICAÇÃO
SINDICATO NACIONAL DOS EDITORES DE LIVROS, RJ

N414

Neurologia / coordenadores da série José Otávio Costa Auler Junior, Luis Yu ; editores do volume Adalberto Studart Neto ... [et al.]. - 1. ed. - Rio de Janeiro : Atheneu, 2021.
1.450 p. : il. ; 24 cm. (Manual do médico-residente do Hospital das Clínicas da Faculdade de Medicina da Universidade de São Paulo)

Inclui bibliografia e índice
ISBN 978-65-5586-296-6

1. Neurologia. 2. Residentes (Medicina). I. Auler Junior, José Otávio Costa. II. Yu, Luis. III. Studart Neto, Adalberto. IV. Série.

21-71952 CDD: 616.8
CDU: 616.8

Camila Donis Hartmann - Bibliotecária - CRB-7/6472

09/07/2021 09/07/2021

STUDART NETO, A.; SOARES NETO, H. B.; CALDERARO, M.; CONFORTO, A. B.; BARBOSA, E. R.; CASTRO, L. H. M.; NITRINI, R.
Série Manual do Médico-Residente do Hospital das Clínicas da Faculdade de Medicina da Universidade de São Paulo – Volume Neurologia

© Direitos reservados à EDITORA ATHENEU – Rio de Janeiro, São Paulo, 2021.

Parte 1

Semiologia Neurológica e Diagnósticos Sindrômico e Topográfico

Capítulo 1

O diagnóstico em Neurologia

Adalberto Studart Neto

O raciocínio diagnóstico em neurologia

A neurologia provavelmente representa a especialidade médica cujo diagnóstico mais depende da capacidade do médico em conectar os seus conhecimentos básicos, em especial de Neuroanatomia, com os sinais e sintomas que o paciente apresenta. Não à toa, o raciocínio diagnóstico em Neurologia segue em linhas gerais um roteiro (Figura 1.1) que se inicia pelo estabelecimento das síndromes neurológicas (diagnóstico sindrômico), depois da sua correlação com possíveis localizações da lesão ou disfunção dentro do sistema nervoso (diagnóstico topográfico ou anatômico), seguido pelo estabelecimento de hipóteses baseadas em grupo de enfermidades (diagnóstico nosológico), até chegar à determinação da doença propriamente dita (diagnóstico etiológico).[1]

O diagnóstico sindrômico constrói-se a partir das informações obtidas pela história clínica e pelos exames físico geral e neurológico. A anamnese é uma etapa *sine qua non*, pois é a partir das principais queixas do paciente que o médico poderá direcionar a sua avaliação. Além disso, muitas enfermidades neurológicas somente são diagnosticadas a partir da anamnese, uma vez que não apresentam sinais objetivos ao exame, muito menos alterações em métodos complementares. É o caso das cefaleias primárias. O exame neurológico é outra ferramenta fundamental para estabelecer o diagnóstico sindrômico e será comentado mais a frente.

Uma vez determinadas as síndromes neurológicas, o passo seguinte é estabelecer o diagnóstico topográfico, ou seja, tentar localizar onde está a lesão (ou disfunção) dentro do sistema nervoso. São quatro os padrões básicos de acometimento anatômico: focal, multifocal, sistemas e difuso. Patologia focal significa uma única lesão no sistema nervoso responsável pelas síndromes que o paciente apresenta (p. ex.: um tumor no lobo frontal direito ou um AVC em território de artéria cerebral média esquerda). Nas patologias multifocais, observa-se diversas lesões, em várias localizações (p. ex.: a esclerose múltipla tipicamente apresenta diversas lesões desmielinizantes em substância branca encefálica). Já doenças de sistemas significa que o processo patológico (em geral degenerativo) acomete seletivamente alguns sistemas neurológicos, como sistema cerebelar (nas ataxias espinocerebelares), circuitaria dos

núcleos da base (na doença de Parkinson), circuito de Papez (na doença de Alzheimer) e rede perisilviana de linguagem (nas afasias progressivas primárias).

Somente a partir desse binômio síndrome-topografia, é que o neurologista passa a estabelecer hipóteses de diagnósticos nosológicos e etiológicos. Aos residentes e estudantes em início de aprendizado na Neurologia, sugerimos o mnemônico VITAMINDEC como forma de ajudar a lembrar de diversos grupos nosológicos (Figura 1.1). Para grupo de doenças, o neurologista então enumera as principais etiologias que possam justificar o quadro clínico, os achados do exame neurológico e a topografia possível da patologia. Observe um exemplo de diagnósticos etiológicos diferenciais, organizados pelo mnemônico VITAMINDEC, de paciente com uma síndrome cerebelar:

- **V**ascular: AVC de cerebelo.
- **I**nfeccioso: cerebelite viral ou pós-infecciosa.
- **T**rauma.
- **A**utoimune: degeneração cerebelar subaguda paraneoplásica.
- **M**etabólico: degeneração alcoólica, deficiência de tiamina.
- **I**atrogênico: intoxicação por fenitoína.
- **N**eoplásica: Tumor secundário em cerebelo.
- **D**egenerativa: Atrofia de múltiplos sistemas (AMS).
- **E**piléptico
- **C**ongênito/hereditário: Ataxias espinocerebelares (SCA).

Note que na lista de diagnósticos diferenciais, temos doenças totalmente díspares, como por exemplo, algumas de início agudo (AVC) ou subagudo (cerebelite), outras crônicas progressivas (AMS, SCA). Além disso, cada enfermidade tem suas características próprias,

Figura 1.1 – Fluxograma do raciocínio diagnóstico em Neurologia, partindo da síndrome até a etiologia.

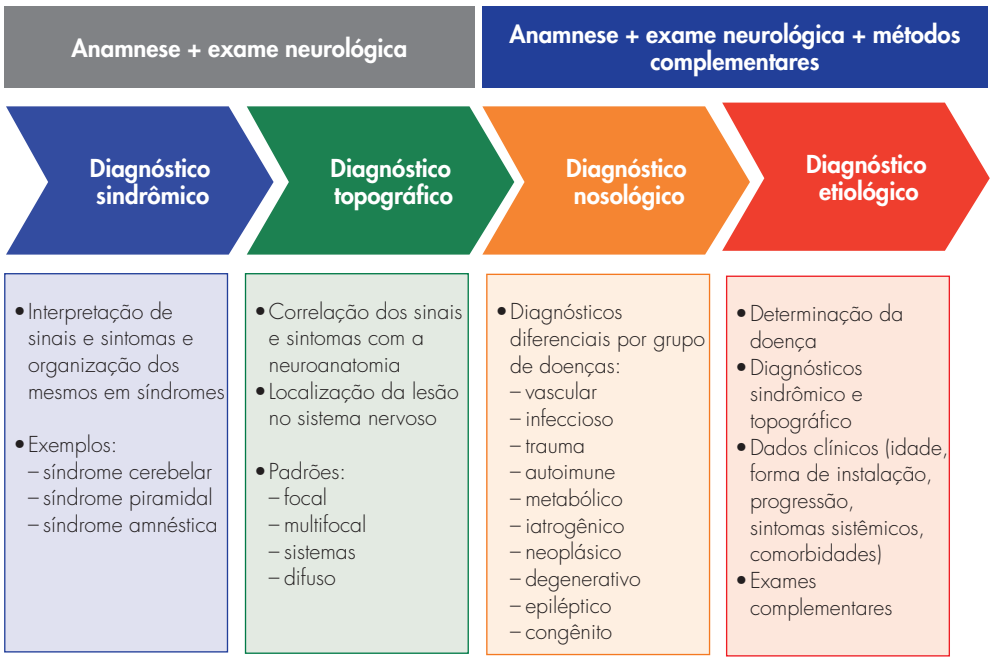

muitas com acometimento de outros sistemas (p. ex.: na AMS tem-se acometimento do sistema nervoso autônomo e pode apresentar uma síndrome parkinsoniana). Então, vários dados da história clínica (idade, forma de instalação, progressão, outros sintomas neurológicos e sistêmicos, comorbidades) e do exame neurológico (outras síndromes neurológicas) permitem já excluir vários desses diferenciais e afunilar as hipóteses. Entretanto, apesar de muitas informações clínicas ajudarem, nessa etapa do diagnóstico, faz-se necessário o uso de métodos complementares (neuroimagem, exame de liquor, eletroencefalograma, eletroneuromiografia, pesquisa sérica de autoanticorpos, dentre outros exames). Alguns exames são necessários para fechar o diagnóstico, outros importantes para exclusão de diagnósticos alternativos. Vale ressaltar que apesar de todos métodos diagnósticos a nossa disposição, não é incomum que em alguns casos não conseguimos definir o diagnóstico etiológico, sendo necessário um seguimento longitudinal, quando então a moléstia se revela de forma mais clara.

O estado d'arte do exame neurológico

A propedêutica neurológica constitui-se um capítulo à parte na semiologia médica, dada as suas peculiaridades.[2,3] Algumas delas são a sua extensão quando realizado de forma "completa", presença de diversas manobras e sinais, bem como a capacidade de se atentar aos detalhes. Isso remota desde os tempos iniciais da Neurologia com Charcot e depois com seus discípulos, em especial Babinski.[4] Interessante que esses dois pilares da Neurologia determinaram as duas principais características da avaliação neurológica: a observação e a busca de sinais que sugiram patologias neurológicas. Enquanto Charcot, considerado o "pai da Neurologia", privilegiava uma atenta observação do paciente, Babinski examinava minuciosamente seus doentes na busca de sinais que possibilitassem distinguir uma enfermidade neurológica de uma psiquiátrica. Por isso, a Babinski deu-se o título de pai da Semiologia Neurológica. Ao longo de mais de um século de Neurologia, diversas manobras e descobertas de sinais patológicos foram somando-se, muitos sendo batizados com epônimos dos seus descobridores, tornando a propedêutica neurológica complexa.

Ao longo dos séculos XIX e XX, um exame neurológico detalhado era a principal arma do neurologista para o diagnóstico. Entretanto, o avanço dos métodos complementares experimentado nas últimas três décadas, em especial dos exames de neuroimagem, vem ampliando de forma extraordinária a acurácia dos diagnósticos em neurologia, bem como permitindo a descrição de novas doenças e o melhor entendimento de outras velhas conhecidas. Isso vem colocando em xeque a importância da propedêutica neurológica.

De fato, o neurologista do século XXI dispõe de muito mais recursos tecnológicos, o que permite não depender de tantas manobras no exame neurológico para se chegar ao diagnóstico. Entretanto, a semiologia neurológica ainda tem o seu lugar e a sua importância, e há alguns motivos para enumerar.[5] Primeiro, um bom exame neurológico, mesmo que não minucioso, permite ao examinador solicitar os exames complementares adequados baseados em sua hipótese diagnóstica. É muito comum o paciente ser submetido a diversos exames desnecessários, alguns inclusive com riscos. Segundo, uma boa propedêutica ajuda a interpretar os resultados dos métodos complementares e não cair nas armadilhas de "alterações nos exames" que não justificam o quadro clínico. Um exemplo é encontrar uma hidrocefalia no exame de ressonância magnética, com características de hidrocefalia de pressão normal (HPN), mas o paciente não tem um quadro clínico de HPN e sim de uma moléstia neurodegenerativa como a doença de Alzheimer. Terceiro, a despeito de todo o avanço tecnológico, ainda há patologias cujo diagnóstico é basicamente clínico e cujos exames pouco podem revelar. É o caso, por exemplo, da doença de Parkinson.

No entanto, do mesmo jeito que o exame neurológico é crucial para um bom diagnóstico, ele também pode oferecer "cascas de bananas". Como referido, a semiologia do sistema nervoso é complexa e detalhista, podendo levar ao examinador a se perder no fio condutor

da sua avaliação. Apesar do neurologista apreciar uma minuciosa observação e buscar detalhar manobras, deve-se ter cuidado com "achados" do exame que estão fora do contexto da queixa do paciente e que podem induzir ao erro ("microssemiologia, macroerro").

Assim, o melhor é sempre direcionar e aprofundar o seu exame a partir dos sintomas referidos na anamnese. Se as queixas são cognitivas, aprofunda-se no exame do estado mental, enquanto o exame da sensibilidade torna-se secundário e desnecessário. Por outro lado, se o paciente apresenta um quadro de fraqueza ascendente, detalhar o exame da motricidade e da sensibilidade passa a ser mais importante. Uma baixa acuidade visual leva ao detalhamento do exame do II nervo craniano e uma diplopia concentra as atenções para a semiologia da motricidade ocular. Também não é incomum, em um exame neurológico sumário achados inesperados, o que leva ao examinador executar outras manobras para melhor caracterizar as alterações encontradas.

Naturalmente o jovem residente, em fase de formação, deverá fazer um exame neurológico completo, mesmo que demorado, com objetivo de sistematizar e tornar "automático" a sua execução. Mas fazer uma avaliação direcionada também faz parte do seu aprendizado, o que se torna possível a medida que se vai amadurecendo.

No Anexo 1.1, temos uma sugestão de roteiro do exame neurológico completo. Aqui vale uma observação que cada escola ensina uma sequência própria de exame neurológico. Por exemplo, algumas preferem iniciar pela avaliação dos nervos cranianos, enquanto em outras o equilíbrio e a marcha constituem-se na primeira etapa. Já o Anexo 1.2 apresenta uma versão mais resumida que pode servir de um exame de "rastreio". Ao longo dos próximos capítulos dessa seção iremos aprofundar as discussões semiológicas sempre que possível correlacionando com os princípios básicos de neuroanatomia e neurofisiologia.

Referências

1. Nitrini R, Bacheschi LA. A Neurologia que todo médico deve saber. 3. ed. São Paulo: Atheneu, 2015. Cap. 1, p.3-51.
2. Campbell WW. De Jong, o exame neurológico. 6. ed. Rio de Janeiro: Guanabara Koogan, 2007.
3. Maranhão-Filho P, Silva MM. O exame neurológico. In: Brasil Neto JP, Takayanagui OM. Tratado de Neurologia da Academia Brasileira de Neurologia. 1.ed. Rio de Janeiro: Elsevier, 2013. Cap. 4, p. 21-63.
4. Maranhão-Filho P. Doze sinais de Babinski: história da Neurologia e Neurossemiologia.Rev. Bras Neurol, 46 (4): 29-34, 2010.
5. Aminoff MJ. The Future of the Neurologic Examination. JAMA Neurol. 2017 Nov 1;74(11):1291-1292.

ANEXO 1.1
Roteiro de Exame Neurológico

Nível de Consciência

Avaliação da resposta a estímulos verbais e físicos

A. Abertura ocular
B. Resposta motora
C. Resposta verbal

Exame Cognitivo

1. Avaliação cognitiva global

A. Miniexame do estado mental (MEEM)
B. Avaliação cognitiva de Montreal (MoCA)

2. Atenção e funções executivas

A. Atenção básica
    a. *Digit span*
B. Atenção sustentada e memória operacional
    a. *Digit span* indireto
    b. Meses do ano inverso
    c. Subtrações seriadas (100 -7)
    d. Soletrar palavras ao contrário (MUNDO)
    e. Vigilância (Levantar a mão quando falar a letra A)
C. Seleção/inibição de resposta
    a. *Go no go*
D. Flexibilidade mental e movimentos alternados
    a. Teste de Luria (punho - borda - palma)
    b. Teste do aplauso
    c. Ozeretski (abrir e fechar as mãos)
E. Planejamento
    a. Teste do desenho do relógio (fazer na Bateria Breve)
F. Fluências verbais (estratégia e automonitoramento)
    a. Fluência verbal fonêmica
    b. Fluência verbal semântica (fazer na Bateria Breve)
G. Abstração
    a. Provérbios
    b. Semelhanças e diferenças

3. Memória

A. Memória episódica
    a. Testes de figuras da Bateria Breve de Rastreio Cognitivo
B. Memória semântica
    a. Fluência verbal semântica
    b. Conhecimento semântico de palavras e objetos

4. Linguagem

A. Fala espontânea
B. Nomeação
C. Compreensão de palavras e sentenças
D. Repetição
E. Leitura
F. Escrita
G. Cálculo

5. Praxias
- A. Ideomotora (atos simples)
  - a. Mono × bimanuais
  - b. Gestos transitivos
  - c. Gesto intransitivos
- B. Ideatória
- C. Orobucolingual
- D. Apraxia do vestir-se

6. Funções visuoespaciais
- A. Atenção espacial (heminegligência)
  - a. Componente Perceptivo: extinção visual-tátil-auditiva
  - b. Componente motor (exploratório): cancelamento de linhas
  - c. Esquema corporal: hemiassomatognosia
- B. Praxia construtiva (desenho)
  - a. Cubo
  - b. Pentágonos
- C. Pesquisa da Síndrome de Balint
  - a. Simultaneagnosia
  - b. Apraxia óptica
  - c. Ataxia óptica

7. Funções visuoperceptivas
- A. Agnosia visual para objetos
- B. Prosopoagnosia
- C. Visão de cores (agnosia visual para cores e acromatopsia)

Motricidade

1. Motricidade voluntária
- A. Velocidade e amplitude de movimentos: *finger tap*, rolamento indicadores
- B. Manobras deficitárias
  - a. Desvio pronador
  - b. Braços estendidos
  - c. Mingazzini
- C. Força muscular: Manobras de oposição (escala de força).
  - a. Membros superiores: adução e abdução do ombro, flexão e extensão do cotovelo, punho e dedos e preensão palmar
  - b. Membros inferiores: flexão e extensão do quadril, joelho, tornozelo e hálux

2. Motricidade passiva
- A. Trofismo
- B. Tônus
  - a. Movimento passivo da articulação (balanço passivo).
  - b. Hipertonia plástica (sinal da roda dentada) × elástica (sinal do canivete)
  - c. Hipotonia
  - d. Paratonia

3. Motricidade involuntária: movimentos anormais
- A. Tremor
- B. Distonia
- C. Mioclonias
- D. Coreia
- E. Balismo
- F. Asterixis
- G. Tiques

Reflexos

1. Profundos (miotáticos)
- A. Axiais da face
- B. Membros superiores: bicipital, tricipital, estilorradial, flexores dos dedos
- C. Pesquisa de Hoffmann e Tromner
- D. Membros inferiores: adutor, patelar, aquileu

2. Superficiais
- A. Cutâneo plantar
- B. Cutâneo-abdominais (superior, médio, inferior)
- C. Cremastérico superficial
- D. Bulbocavernoso

3. Reflexos patológicos
- A. Sinal de Babinski e sucedâneos
- B. Reflexos primitivos (*grasping*, *snout*, palmomentoneano)

Sensibilidade

1. Superficial: tátil protopático, dolorosa, térmica

2. Profunda: artrestesia e palestesia

3. Cortical: estereognosia, grafestesia, discriminação de dois pontos

Coordenação

1. Axial: Manobras de Babinski (discinesia tronco-membro)

2. Apendicular
- A. Índex–nariz/índex–index/índex–índex do examinador
- B. Calcanhar–joelho/hálux–índex
- C. Manobra de Barany
- D. Pesquisa de diadococinesia (movimentos alternados)
- E. Teste do rechaço de Holmes
- F. Escrita
- G. Espiral de Arquimedes

Equilíbrio e marcha

1. Equilíbrio estático
- A. Ortostase com olhos abertos e fechados
- B. Pesquisa do Sinal de Romberg
- C. Tandem, ponta dos pés, calcanhares

2. Marcha
- A. Avaliação do padrão de marchas patológicas
- B. Marcha com olhos fechados
- C. Marcha em tandem, andar para trás
- D. Marcha em estrela de Babinski-Weil
- E. Manobra de Fukuda (marcha do soldado prussiano)

Nervos cranianos

I. Olfatório
- Checar queixas de olfato. Exame com aromas

II. Óptico
- Acuidade visual
- Visão de cores
- Campo visual por confrontação
- Fundo de olho
- Pesquisa de defeito aferente pupilar

III, IV, VI. Motricidade Ocular
- Inspeção
- Reflexo de Hirschberg
- As nove posições do olhar
- Vergência
- Seguimento
- Sacada
- Teste de cobertura (pesquisas de desalinhamento ocular)
- NOC (nistagmo optocinético)
- VOR (reflexo vestíbulo-ocular)
- Exame das pupilas (tamanho, reflexos fotomotor)

V. Trigêmeo
- Sensibilidade da face
- Sensibilidade geral dos 2/3 anteriores da língua
- Músculos da mastigação
- Reflexo corneopalpebral
- Reflexos orbicular dos lábios e mandibular (massetérico)

VII. Facial
- Motricidade da mímica facial
- Sensibilidade especial dos 2/3 anteriores da língua
- Reflexo corneopalpebral
- Reflexos orbicular glabelar, orbicular dos lábios

XI. Acessório
- Motricidade do trapézio e esternocleidomastoideo

XII. Hipoglosso
- Trofismo
- Pesquisa de fasciculações e fenômeno miotônico
- Posição da língua protraída e na boca
- Força e movimentação da língua

VIII. Coclear
- Teste de Schwabach
- Teste de Rinne
- Teste de Weber
- Reflexo cocleopalpebral

VIII. Vestibular
- Pesquisa de nistagmo
- Reflexo vestíbulo-ocular (VOR)
- Provas calóricas
- Manobras posicionais (Dix-Hallpike, posicionamento lateral)

IX, X. Glossofaríngeo e vago

Exame da voz (repetição de fonemas – pá ta cá)
Exame da deglutição
Elevação do palato e posição da úvula
Reflexo nauseoso

Diagnósticos

1. Sindrômico

2. Topográfico

3. Nosológico

4. Etiológico

ANEXO 1.2
Roteiro de Exame Neurológico reduzido

Cognitivo

1. Miniexame do estado mental (MEEM)

2. *Digit span* (ordem direta e inversa)

3. Bateria breve de rastreio cognitivo (BBRC)
- A. Teste de memória das figuras
- B. Teste do desenho do relógio
- C. Fluência verbal semântica (animais)

4. Fluência verbal fonêmica

5. Linguagem

Observação: aplicar testes se houver queixas ou se notadas alterações durantes anamnese

Paciente sentado no leito

1. Motricidade dos membros superiores
- A. Velocidade e amplitude de movimentos: "*finger tap*"
- B. Força muscular: adução e abdução do ombro, flexão e extensão do cotovelo, punho e dedos e preensão palmar.
- C. Manobras deficitárias: desvio pronador
- D. Tônus: movimento passivo da articulação (balanço passivo).

2. Reflexos dos membros superiores:
- A. Miotáticos: bicipital, tricipital, estilorradial. Hoffmann e Tromner.

3. Movimentos anormais

4. Coordenação dos membros superiores
- A. índex – índex do examinador
- B. Diadococinesia

5. Nervos cranianos

II. Óptico
1. Acuidade visual
2. Campo visual por confrontação
3. Fundo de olho

III, IV, VI. Motricidade Ocular
1. Inspeção
2. As nove posições do olhar
3. Seguimento e sacada
4. Exame das pupilas (tamanho, reflexos fotomotor).

V. Trigêmeo
1. Sensibilidade da face

VII. Facial
1. Motricidade da mímica facial

IX, X. Glossofaríngeo e vago
1. Exame da fala (repetição de fonemas – pá ta cá)
2. Reflexo nauseoso

Paciente deitado no leito

1. Motricidade dos membros inferiores
- A. Força muscular: flexão e extensão do quadril, joelho, tornozelo e hálux.
- B. Manobras deficitárias: Migazzini
- C. Trofismo
- D. Tônus: movimento passivo da articulação (balanço passivo).

2. Reflexos dos membros superiores
- A. Miotáticos: patelar e aquileu
- B. Superficial: reflexo cutâneo plantar

3. Coordenação dos membros inferiores
- A. Calcanhar–joelho

4. Sensibilidade dos quatro membros e do tronco
- A. Superficial: dolorosa
- B. Profunda: artrestesia e palestesia.

Paciente em ortostase

1. Equilíbrio: ortostase com olhos abertos e fechados. *Tandem*
2. Marcha

Diagnósticos

1. Sindrômico
2. Topográfico
3. Nosológico
4. Etiológico