InCor HCFMUSP

Ciência e Humanismo

SÉRIE INCOR DE CARDIOLOGIA

Editor da Série

Roberto Kalil Filho



MÉTODOS GRÁFICOS EM CARDIOLOGIA

Guia Essencial na Prática Clínica

Editores

William Azem Chalela

Cesar José Gruppi

Atheneu



Métodos Gráficos em Cardiologia
Guia Essencial na Prática Clínica



SAL

SERVIÇO DE ATENDIMENTO AO LEITOR

Tel.: 08000267753

www.atheneu.com.br

(21) 99165-6798 Facebook.com/editoraatheneu Twitter.com/editoraatheneu Youtube.com/atheneueditora

MÉTODOS GRÁFICOS EM CARDIOLOGIA
GUIA ESSENCIAL NA PRÁTICA CLÍNICA

Editor da Série

Roberto Kalil Filho

Professor Titular da Disciplina de Cardiologia do Departamento de Cardiopneumologia da Faculdade de Medicina da Universidade de São Paulo (FMUSP).
Diretor Geral do Centro de Cardiologia do Hospital Sírio-Libanês.
Diretor da Divisão de Cardiologia Clínica do Instituto do Coração (InCor) do Hospital das Clínicas da FMUSP.
Chefe do Departamento de Cardiopneumologia da FMUSP.
Presidente do Conselho Diretor do InCor-HCFMUSP.

Editores do Volume

William Azem Chalela

Cesar José Gruppi

InCor HCFMUSP
Ciência e Humanismo

Atheneu
Rio de Janeiro • São Paulo
2024

EDITORA ATHENEU

São Paulo —	Rua Mariana Paula, 123, 13º andar Conjuntos 133 e 134 Tel.: (11) 2858-8750 E-mail: atheneu@atheneu.com.br
Rio de Janeiro —	Rua Bambina, 74 Tel.: (21) 3094-1295 E-mail: atheneu@atheneu.com.br

Produção editorial: Efe Pê Editoração Ltda.

Capa: Paulo Verardo

Produção gráfica: Equipe Atheneu

Especificações gráficas: *papel offset 75 g, papel cartão 250 g, lombada quadrada, reserva de verniz*

O conteúdo dos capítulos é de responsabilidade dos autores.

CIP-BRASIL. CATALOGAÇÃO NA PUBLICAÇÃO
SINDICATO NACIONAL DOS EDITORES DE LIVROS, RJ

M552

Métodos gráficos em cardiologia : guia essencial na prática clínica / editores do volume William Azem Chalela, Cesar José Gruppi ; editor da série Roberto Kalil Filho. - 1. ed. -Rio de Janeiro : Atheneu, 2024.
(Incor de cardiologia)

Inclui bibliografia e índice
ISBN 978-65-5586-703-9

1. Cardiologia. 2. Estatística - Cartas, diagramas, etc. 3. Estatística médica. I. Chalela, William Azem. II. Rupi, Cesar José. III. Kalil Filho, Roberto. IV. Série.

24-89259 CDD: 616.12021
CDU: 616.12::311

Meri Gleice Rodrigues de Souza - Bibliotecária - CRB-7/6439

09/04/2024 12/04/2024

GRANJA LAR, GRUPPI CJ, KALIL FILHO R.
Métodos Gráficos em Cardiologia - Guia Essencial na Prática Clínica. Série Incor de Cardiologia

© Direitos reservados à EDITORA ATHENEU – Rio de Janeiro, São Paulo, 2024.

CAPÍTULO 1



ECG na Doença Coronariana Aguda

■ Lucas Colombo Godoy ■ Beatriz Moreira Ayub Ferreira Soares
■ Remo Holanda de Mendonça Furtado ■ Luciano Moreira Baracioli
■ José Carlos Nicolau

Introdução

Ao longo da última década, a doença cardiovascular consolidou-se como a causa mais prevalente de óbito, sendo responsável por cerca de um terço da mortalidade mundial. Assim como em diversos outros países, no Brasil, entre as doenças cardiovasculares, a doença arterial coronária (fundamentalmente, coronariopatia aguda – CA) é a mais prevalente. Para facilitar o entendimento e guiar a abordagem terapêutica, é comumente classificada entre CA sem supradesnível do segmento ST (CA-SSST) e CA com supradesnível do segmento ST (CA-CSST), as quais serão discutidas no presente capítulo.

O infarto agudo do miocárdio (IAM) pode se apresentar com ou sem supradesnível do segmento ST, sendo atualmente classificado em cinco tipos distintos. Os critérios atuais de IAM e a "classificação universal de IAM" estão sumarizados nos Quadros 1.1 e 1.2. Neste capítulo, serão abordados apenas os IAM do tipo 1 (espontâneos).

Quadro 1.1 Definição universal de infarto do miocárdio

Critérios para infarto agudo do miocárdio (tipo 1)
O termo infarto agudo do miocárdio (IAM) deve ser usado quando houver evidência de injúria miocárdica aguda em um cenário clínico consistente com isquemia miocárdica, com detecção de ascensão ou queda dos valores de troponina cardíaca com pelo menos um valor acima do 99º percentil do limite superior de normalidade (LSN). Ao menos um dos itens seguintes também deve estar presente: • Sintomas de isquemia miocárdica. • Novas alterações isquêmicas no ECG. • Desenvolvimento de ondas Q patológicas no ECG. • Evidência em imagem de perda nova de miocárdio viável ou nova anormalidade segmentar de contração de parede miocárdica, em um padrão consistente com etiologia isquêmica. • Identificação de um trombo intracoronário por angiografia ou autópsia.
Critérios para infarto do miocárdio prévio (ou silencioso)
Qualquer um dos seguintes critérios é suficiente para o diagnóstico de infarto antigo ou silencioso: • Ondas Q patológicas, com ou sem sintomas, na ausência de causas não isquêmicas. • Exame de imagem demonstrando alteração segmentar do ventrículo, na ausência de causas não isquêmicas. • Achados patológicos de um infarto prévio.

Fonte: Adaptado de Thygesen K, Alpert JS, Jaffe AS, Chaitman BR, Bax JJ, Morrow DA et al. Fourth Universal Definition of Myocardial Infarction. Eur Heart J. 2019;40(3):237-69.

Quadro 1.2. Classificação universal do infarto do miocárdio

Tipo 1 – Infarto espontâneo do miocárdio

- Causado por doença coronária aterotrombótica e normalmente precipitado por ruptura ou erosão de placa aterosclerótica.

Tipo 2 – Infarto miocárdico secundário a desequilíbrio isquêmico

- Injúria miocárdica isquêmica no contexto de desequilíbrio entre a oferta de oxigênio e a demanda. Por definição, ruptura aguda de placa aterotrombótica não é causa de infarto tipo 2. *Exemplos:* disfunção endotelial, espasmo coronário, dissecção coronária não aterosclerótica, embolia coronária, taquiarritmias ou bradiarritmias, anemia, insuficiência respiratória, hipotensão e hipertensão com ou sem hipertrofia ventricular esquerda.

Tipo 3 – Morte devido a infarto miocárdico quando os valores dos marcadores de necrose miocárdica não estavam disponíveis

Morte cardíaca com sintomas sugestivos de isquemia, acompanhada de alterações isquêmicas presumivelmente novas no ECG ou fibrilação ventricular, porém sem biomarcadores disponíveis, porque não puderam ser colhidos, porque a morte ocorreu antes que houvesse sua elevação ou porque o infarto foi detectado apenas na autópsia.

Tipo 4a – Infarto relacionado à intervenção coronariana percutânea (ICP)

É arbitrariamente definido como elevação de troponina maior que cinco vezes o 99º percentil do LSN em pacientes com valores basais normais (< 99º percentil do LSN) ou aumento dos valores de troponina > 20% se os valores de base estavam alterados e estavam estabilizados ou em queda (ainda assim, o valor absoluto da troponina pós-ICP deve ser de, pelo menos, cinco vezes o LSN). Adicionalmente, (i) nova alteração isquêmica no ECG ou (ii) desenvolvimento de novas ondas Q patológicas ou (iii) imagem demonstrando perda nova de miocárdio viável ou nova alteração segmentar do ventrículo consistente com isquemia ou (iv) achados angiográficos consistentes com uma complicação pós-procedimento com redução do fluxo coronário, como dissecção coronária, oclusão de grande artéria epicárdica ou oclusão/trombo de um ramo menor, perturbação de fluxo colateral ou embolização distal são necessários (ao menos um).

Tipo 4b –Trombose de *stent*

Detectado por angiografia ou autópsia, usando o mesmo critério do infarto tipo 1.

Tipo 4c – Reestenose

Reestenose intra-*stent* ou reestenose após angioplastia com balão em artéria relacionada ao infarto (definido da mesma maneira que o infarto tipo 1), sem nenhuma outra causa para infarto demonstrável à angiografia.

Tipo 5 – Infarto miocárdico associado à cirurgia de revascularização miocárdica (CRM)

É arbitrariamente definido como elevação de marcador cardíaco maior que dez vezes o 99º percentil do LSN em pacientes com valores basais normais (< 99º percentil do LSN) ou aumento dos valores de troponina > 20% se os valores de base estavam alterados e estavam estabilizados ou em queda (ainda assim, o valor absoluto da troponina pós-CRM deve ser de, pelo menos, dez vezes o LSN). Adicionalmente, (i) novas ondas Q patológicas ou (ii) documentação angiográfica de nova oclusão de enxerto ou de coronária nativa ou (iii) evidência de imagem com perda nova de miocárdio viável ou nova alteração segmentar do ventrículo consistente com isquemia são necessários (ao menos um).

Fonte: Adaptado de Thygesen K, Alpert JS, Jaffe AS, Chaitman BR, Bax JJ, Morrow DA et al. Fourth Universal Definition of Myocardial Infarction. Eur Heart J. 2019;40(3):237-69.

Etiologia e fisiopatologia

As CA são a fase final da progressão da doença aterosclerótica nas artérias coronárias, das quais geralmente ocorre oclusão ou suboclusão. A aterosclerose, por sua vez, constitui doença sistêmica multifatorial, de base inflamatória, que se desenvolve sobretudo na camada íntima vascular. São fatores de risco tradicionais para a aterogênese, bem como desencadeadores de lesão endotelial, o diabetes, a hipertensão arterial sistêmica, a dislipidemia e o tabagismo, entre outros. Uma vez na presença de lesão endotelial, dá-se início ao processo de migração e ativação de células inflamatórias, como monócitos e linfócitos, para a região da íntima vascular, atraídas por diversos sinais

químicos e mecânicos. Esse processo inflamatório leva à formação da placa aterosclerótica, sendo seu centro (ou núcleo) constituído majoritariamente por células espumosas (derivadas dos macrófagos) e partículas lipídicas. Ao redor do núcleo, a secreção de elementos de matriz extracelular pelas células musculares lisas leva à formação da "capa fibrosa" da placa.

O desencadeamento da CA geralmente ocorre por ruptura da capa fibrosa da placa aterosclerótica, com consequente exposição do núcleo lipídico aos elementos do sistema de coagulação sanguíneos, o que leva à formação do trombo, que acaba por ocluir (ou subocluir) a luz vascular. Na CA-CSST, ocorre mais comumente oclusão aguda e duradoura da luz vascular, com a formação de trombo rico em fibrina. Na CA-SSST, a fase plaquetária da trombose (hemostasia primária) predomina, sendo responsável pela formação de um "trombo branco", instável, com pouca fibrina, que geralmente não leva à oclusão da luz do vaso. Menos comumente (cerca de 30% dos casos), a CA pode ser desencadeada pelo processo de erosão superficial, que são erosões no endotélio da placa, expondo ao sangue uma camada íntima rica em células musculares lisas e proteoglicanos, sem haver, entretanto, exposição do núcleo lipídico. Outros mecanismos, como vasospasmo de coronária epicárdica (espontâneo ou provocado, por exemplo, pelo consumo de cocaína), disfunção microvascular e desbalanço entre oferta e consumo de oxigênio por aumento de consumo de oxigênio pelo miocárdio (isquemia secundária, causada por taquicardia, hipertrofia miocárdica, hipotensão etc.), podem ser responsáveis pela CA.

Quadro Clínico

De maneira geral, em paciente que se apresenta ao setor de emergências com queixa de dor entre a cicatriz umbilical e a mandíbula, especialmente em localização torácica e de intensidade suficiente a ponto de levá-lo ao pronto-socorro, a CA deve fazer parte do diagnóstico diferencial.

As características dos sintomas álgicos na CA são extremamente variáveis, sendo mais comum dor de forte intensidade, de caráter opressivo, localizada no precórdio ou no retroesterno, com irradiação até o cotovelo em ambos os membros superiores ou no membro superior esquerdo, frequentemente acompanhada de náuseas e vômitos. A duração é variável, geralmente maior que 20 minutos. É importante salientar que quanto mais idoso o paciente, maior a probabilidade de não referir dor, mas algum tipo de "equivalente isquêmico", como dispneia ou cansaço súbitos. Os sintomas podem apresentar melhora com o uso de nitrato, embora isso não seja patognomônico. Quando o paciente refere CA prévia, a dor atual (caso relacionada a novo episódio de CA) costuma ser semelhante à anterior.

Apesar de serem geralmente inespecíficos para o diagnóstico de CA, os achados ao exame físico podem contribuir, fornecendo dados prognósticos, por meio da procura ativa de possíveis complicações, como insuficiência cardíaca e complicações mecânicas, ou direcionar o examinador para possíveis diagnósticos diferenciais (p. ex., pericardite, dor osteomuscular, pneumotórax). Deve-se estar atento à presença de alterações em sinais vitais (pressão arterial, frequência cardíaca, oximetria periférica), sinais de congestão esquerda (crepitações à ausculta pulmonar) ou direita (estase jugular, hepatomegalia, refluxo hepatojugular), alterações à ausculta cardíaca (surgimento de terceira ou quarta bulhas, abafamento de bulhas, surgimento de novos sopros, sugestivos de insuficiência mitral ou comunicação interventricular), assimetria de pulso e/ou pressão entre os membros (para diagnóstico diferencial com dissecção de aorta), sinais gerais de má perfusão (hipotensão, extremidades frias e pegajosas, alterações do sensório), bem como a sinais sugestivos de déficits neurológicos focais.

Diagnóstico

A Figura 1.1 resume o fluxograma geral que se deve ter em mente para classificação e diagnóstico da CA.

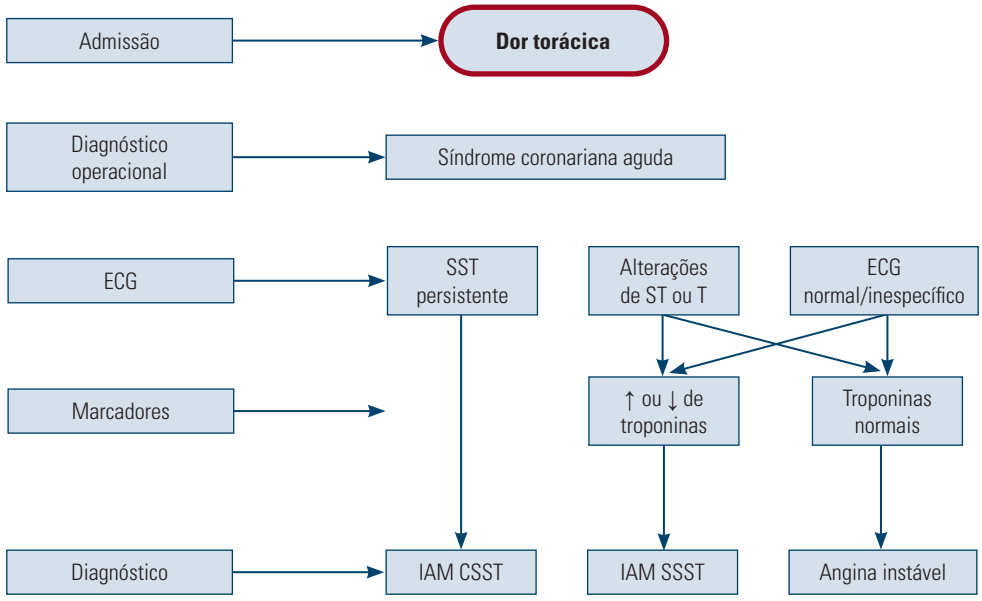

Figura 1.1. Classificação das síndromes coronárias agudas.

ECG: eletrocardiograma; SST: supradesnível do segmento ST; IAM CSST: infarto agudo do miocárdio com SST; IAM SSST: infarto agudo do miocárdio sem SST.

Fonte: Adaptada de Hamm CW *et al.*, 2011.

Deve-se, inicialmente, proceder à avaliação do sintoma clínico apresentado pelo paciente, conforme descrito no item anterior, juntamente a um interrogatório sobre possíveis fatores de risco para doença aterosclerótica ou fatores desencadeantes para CA.

Os principais fatores de risco a serem avaliados são: antecedente pessoal de doença coronária; sexo masculino; idade maior que 45 anos em homens e 55 anos em mulheres; diabetes *melittus*; tabagismo; hipertensão arterial sistêmica; dislipidemia; histórico familiar de CA antes dos 55 anos de idade em parentes masculinos (primeiro grau) e antes dos 65 anos de idade em parentes femininos (primeiro grau); doença renal crônica; presença de aterosclerose manifesta em outros órgãos (p. ex., doença arterial periférica e acidente vascular encefálico); obesidade e sedentarismo. Como fatores desencadeantes, forte estresse emocional ou exercício extenuante devem ser considerados.

Após a anamnese e o exame físico, o próximo passo é a realização do **eletrocardiograma** (ECG), exame complementar de baixo custo, que está largamente disponível nos setores de emergência e que, embora já seja bastante antigo como ferramenta de avaliação, é de realização bastante simples, sendo, ainda atualmente, o grande divisor de condutas no atendimento a pacientes com CA. Maiores informações sobre o método em si serão fornecidas mais adiante neste capítulo.

Conforme apresentado na Figura 1.1, esse exame faz o diagnóstico diferencial entre CA-CSST e CA-SSST. Como será visto, essa divisão é fundamental no atendimento à CA, uma vez que a conduta terapêutica a ser adotada em cada caso pode ser bastante diferente. O ECG também pode auxiliar

no diagnóstico diferencial de outras doenças que se manifestam com dor torácica e não são secundárias à isquemia coronária, como pericardite aguda. Devido a seu papel central nesse contexto, recomenda-se que, em pacientes com forte suspeita de CA, o ECG seja realizado e interpretado no setor de emergência no tempo máximo de 10 minutos a partir da chegada do paciente.

Reconhecimento de supradesnível do segmento ST ≥ 1 mm em derivações contíguas (medido no ponto J e em relação à linha de base do ECG), bloqueio de ramo novo e, em V2 ou V3, elevação do segmento ST ≥ 2,5 mm em homens < 40 anos, ≥ 2,0 mm em homens ≥ 40 anos ou ≥ 1,5 mm em mulheres, na presença de quadro clínico compatível, fazem o diagnóstico de CA-CSST.

Na CA-SSST, podem-se detectar outros sinais de isquemia miocárdica com implicações diagnósticas e prognósticas, como alterações de onda T (apiculamento, simetria, inversão ≥ 1 mm em duas ou mais derivações contíguas, na presença de onda R maior que ondas S) ou do segmento ST (retificação ou infradesnível ≥ 0,5 mm em duas ou mais derivações contíguas). Outras alterações, como bloqueio de ramo prévio ou sobrecarga ventricular, também podem causar algumas dessas alterações e devem ser consideradas quando se avalia um ECG por suspeita de CA. A presença de ECG anteriores comparativos frequentemente auxilia na valorização (ou não) das alterações observadas.

Deve-se destacar que a presença de ECG completamente normal, entretanto, não descarta a ocorrência de CA-SST. Nesses casos, após realizar história clínica, exame físico e ECG, se ainda continuar em dúvida sobre a ocorrência ou não de CA (principalmente nos casos de quadro clínico muito sugestivo de CA), o médico deve manter o paciente por um período de observação clínica dentro da unidade de emergência, com reavaliação dos sintomas clínicos, do ECG e de marcadores séricos de necrose miocárdica em períodos de tempo determinados. Essa observação sistemática é comumente denominada "protocolo de dor torácica", que deve ser adaptado às características de cada serviço. Após o término do período de observação clínica, na persistência de dúvida diagnóstica, pode-se optar pela realização de um teste não invasivo (ergometria, cintilografia de perfusão miocárdica com repouso e estresse, ecocardiograma de estresse) para avaliação de isquemia miocárdica. Alternativamente, alguns serviços optam, em pacientes selecionados, pela realização de angiotomografia de artérias coronárias.

Os marcadores de necrose miocárdica (MNM) também são fundamentais para diagnóstico, classificação e prognóstico da CA. Os MNM são substâncias liberadas pelo miócito cardíaco quando em sofrimento isquêmico, podendo ser dosados no sangue periférico. Alguns exemplos são: troponinas (I ou T), creatinoquinase (CK), subunidade MB da CK (CK-MB) e mioglobina. Entre todos os MNM, as troponinas apresentam maior acurácia para diagnóstico da CA e, atualmente, são os marcadores diagnósticos de escolha. Devem ser solicitadas imediatamente após a chegada ao pronto-socorro e, caso estejam normais, devem ser avaliadas após três horas a seis horas, sobretudo na CA-SSST. Valores isolados acima do percentil 99 para o método usado e a população aplicada devem ser considerados alterados. São significativas variações maiores que 20% ou 30% entre as dosagens seriadas.

De acordo com os dados obtidos pelas dosagens dos MNM, a CA-SSST é dividida em angina instável (quando não há positivação dos MNM) e infarto do miocárdio sem supradesnível de ST (quando os marcadores estão positivos). No caso da CA-CSST, não se deve aguardar o resultado das dosagens dos MNM para prosseguir com o atendimento. A presença de sintoma clínico característico e de supradesnível no ECG são suficientes para o diagnóstico e devem levar ao início imediato dos procedimentos de reperfusão miocárdica (fibrinolítico ou angioplastia primária). Os MNM nos pacientes com CA-CSST são úteis para estimar a extensão do infarto, o prognóstico, o diagnóstico de reperfusão coronária à beira do leito e o diagnóstico de reinfarto.

Diversas outras condições clínicas também podem aumentar o nível sérico das troponinas: arritmias cardíacas, choques de qualquer etiologia, miocardites, drogas cardiotóxicas, doença renal crônica ou aguda, insuficiência cardíaca, doença neurológica grave (hemorragia subaracnóidea, por

exemplo), entre outras. Assim, dosagens positivas de MNM não devem ser interpretadas isoladamente, mas em conjunto com o contexto clínico e, se necessário, com dosagens seriadas.

Outros exames complementares, como dosagem de eletrólitos, glicemia, creatinina, hemograma, coagulograma e perfil lipídico, radiografia de tórax e ecocardiograma, devem ser realizados rotineiramente em pacientes com CA.

Estratificação de risco

Uma vez feito o diagnóstico de CA, deve-se proceder à estratificação de risco de mortalidade e complicações. Existem, hoje, vários escores disponíveis para essa classificação. É importante frisar que, na CA-SSST, a estratificação de risco tem papel fundamental para auxiliar a decisão clínica quanto ao melhor momento e ao melhor método para realizar a estratificação coronária (ou seja, se deverá ser utilizado um teste não invasivo ou invasivo e se ele deverá ser feito de maneira urgente ou se é possível esperar de algumas horas a poucos dias para sua realização em ambiente hospitalar). Pacientes com CA-CSST, em geral, são considerados de alto risco para eventos, embora exista ainda muita heterogeneidade nesse grupo.

Classificações clínicas na chegada do paciente ao hospital mostram clara correlação entre a gravidade da disfunção cardíaca avaliada clinicamente e o prognóstico, tanto no curto prazo quanto no longo prazo. A classificação de Killip-Kimball, descrita em 1967, leva em consideração achados de exame físico, enquanto a classificação de Forrester, descrita em 1977, considera parâmetros hemodinâmicos (pressão capilar pulmonar e índice cardíaco). A classificação de Forrester modificada classifica hemodinamicamente o paciente, levando em conta, também, sintomas clínicos.

Nos últimos anos, foram desenvolvidos e validados, a partir de modelos de regressão derivados de grandes bancos de dados, escores de estratificação de risco para eventos isquêmicos, sendo mais utilizados o TIMI (Thrombolysis in Myocardial Infarction) e o GRACE. Por outro lado, sangramento é um efeito colateral importante de diversas terapias utilizadas na CA e diversos escores foram propostos especificamente para estratificar o risco dessa complicação (Quadros 1.3, 1.4 e 1.5; Figuras 1.2 e 1.3).

Quadro 1.3. Classificação de Killip

Parâmetros	Classe	Risco de óbito (%)
Sem sinais de insuficiência cardíaca	I	2-3
Insuficiência cardíaca discreta (estertores nas bases e presença de terceira bulha)	II	8-10
Edema agudo de pulmão	III	20-25
Choque cardiogênico	IV	45-70

Fonte: Killip T, Kimball JT. Treatment of myocardial infarction in a coronary care unit. A two year experience with 250 patients. Am. J Cardiol. 1967;20(4):457-64.

Quadro 1.4. Classificação de Forrester modificada

Parâmetros	Classe	Sobrevida após fibrinolítico (%)
Perfusão periférica normal e congestão pulmonar	I	95,6
Perfusão periférica normal e congestão pulmonar presente com ausência de dispneia	IIa	83,3
Perfusão periférica normal e presença de congestão pulmonar com dispneia	IIb	60
Perfusão periférica diminuída sem congestão pulmonar	III	54,6
Perfusão periférica diminuída e presença de congestão pulmonar	IV	34,8

Fonte: Nicolau JC, Serrano CV, Garzon SA, Ramires JA. Prognosis of acute myocardial infarction at thrombolytic era: medical evaluation is still valuable. Eur J Heart Fail. 2001; 3(5):569-76.

Quadro 1.5. Escore de risco de sangramento em 30 dias

Sexo	Masculino			Feminino		
	0			+8		
Idade (anos)	< 50	≥ 50 e < 60	≥ 60 e < 70	≥ 70 e < 80	≥ 80	
	0	+3	+6	+9	+12	
Creatinina (mg/dL)	< 1,0	1,0 a 1,19	1,2 a 1,39	1,4 a 1,59	1,6 a 1,79	≥2,0
	0	+2	+3	+5	+8	+10
Leucócitos (mil/mm³)	< 10	≥ 10 e < 12	≥ 12 e < 14	≥ 14 e < 16	≥ 16 e < 18	≥ 20
	0	+3	+3	+6	+8	+10
Anemia*	Não			Sim		
	0			+6		
Apresentação da CA	IAM CSST		IAM SSST		Angina Instável	
	+6		+2		0	
Medicações antitrombóticas	Heparina + inibidor de glicoproteína IIb IIIa			Bivalirrudina		
	0			–5		
Total: _____						

* Anemia definida como Hb < 13 g/dL (homens) ou < 12 g/dL (mulheres).

Risco de sangramento	
< 10 pontos	Baixo risco
10-14 pontos	Risco moderado
15-19 pontos	Alto risco
≥ 20 pontos	Muito alto risco

Fonte: Mehran R, 2010.

Estratificação de risco

Idade > 65 anos	1
≥ 3 fatores de risco	1
Lesão coronariana ≥ 50%	1
Uso de AAS < 7 dias	1
2 crise de angina < 24 horas	1
Desvio de ST ≥ 0,5 mm	1
↑ marcador de necrose	1
Total	**7**

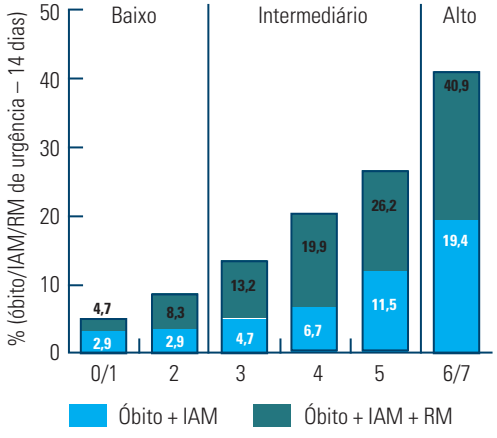

Figura 1.2. Escore de risco TIMI para CA-SSST.
IAM: infarto agudo do miocárdio; RM: revascularização miocárdica.

Fonte: Adaptada de Antman EM, 2000; Nicolau JC, 2014.

Fatores	Pontuação
Idade entre 65-74 anos	3
Idade ≥ 75 anos	3
DM ou HAS ou angina	1
PAS < 100 mmHg	3
FC > 100 bpm	2
Killip II a IV	2
Peso < 67 kg	1
Supradesnível ST na parede anterior ou BRE	1
Início de tratamento > 4 h	1
Escore total	0 a 14

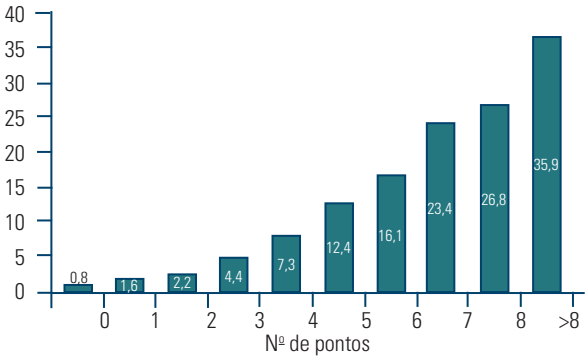

Figura 1.3. Escore de risco TIMI para CA-SSST. À direita, mortalidade em 30 dias de pacientes com CA-CSST, de acordo com o escore TIMI.
DM: diabetes *mellitus*; HAS: hipertensão arterial sistêmica; BRE: bloqueio de ramo esquerdo.
Fonte: Adaptada de Morrow DA, 2000.

Tratamento da CA-CSST

O tratamento das CA-CSST apresentou evolução bastante significativa nas últimas décadas. Nos anos 1960, antes do advento das unidades coronárias, a mortalidade por IAM se situava ao redor de 30%. Com o surgimento dessas unidades, a mortalidade caiu para cerca de 15%-20%, basicamente em razão do melhor controle de arritmias potencialmente fatais. Nova diminuição nos percentuais de óbitos ocorreu a partir da década de 1980, devido à utilização de fibrinolíticos, de ácido acetilsalicílico e, sequencialmente, de intervenções coronárias percutâneas primárias. Previamente às terapêuticas de recanalização atualmente aplicadas em humanos, já existia a demonstração experimental de que a necrose se propaga como uma frente de onda do sub-endocárdio para o sub-epicárdio, de tal modo que, quanto maior o tempo entre a oclusão (início dos sintomas) e a recanalização, maior a quantidade de necrose e, consequentemente, menores os benefícios ("tempo é músculo"). Portanto, a terapia de recanalização, quando indicada, deve ser iniciada o mais rapidamente possível.

Na década de 1990, com a inibição sistemática do sistema renina-angiotensina-aldosterona, sobretudo em pacientes com disfunção sistólica ventricular, prevenindo o remodelamento miocárdico, nova redução da mortalidade foi observada. Atualmente, a mortalidade atribuída à CA-CSST é menor do que 10% em bons centros de atendimento.

Medidas gerais

Recomendam-se imediato repouso no leito, monitoração oximétrica e monitoração eletrocardiográfica contínuas e acesso venoso. A administração de oxigênio, apesar de amplamente praticada em todo o mundo, não dispõe de evidências definitivas de benefício na redução da morbimortalidade, a menos que haja hipoxemia, com saturação de oxigênio menor que 90%, como nos casos de edema pulmonar agudo, grave disfunção ventricular ou instabilidade hemodinâmica. Recentemente, foi publicado o estudo *Determination of the Role of Oxygen in Suspected Acute Myocardial Infarction* (DETO2X-AMI), que randomizou, de maneira não cega, pacientes com suspeita de CA e saturação de oxigênio maior de 90% para receber ou não O_2 suplementar em máscara (6 L/min). Um total de 6 629 pacientes foi incluído e o tempo médio de uso de oxigênio foi de, aproximadamente, 12 horas. Não houve diferença no desfecho primário do estudo (mortalidade por qualquer causa em um ano).

A analgesia para o controle da dor no paciente com CA é parte fundamental do tratamento. Opções de analgésicos são morfina (que deve ser utilizada com cuidado, em razão de publicações

recentes terem sugerido interação medicamentosa entre morfina e antiplaquetários, especialmente o clopidogrel) e nitratos, os quais são contraindicados na presença de infarto de ventrículo direito, PA sistólica inferior a 100 mmHg e uso recente (24h a 48h) de inibidores de fosfodiesterase-5 (como sildenafil e tadalafil). Benzodiazepínicos podem ser utilizados para controle da ansiedade.

Antiplaquetários

O ácido acetilsalicílico (AAS) age bloqueando de maneira irreversível a ação da ciclo-oxigenase e reduzindo, assim, a produção de tromboxano A2, um potente ativador plaquetário. Deve ser usado rotineiramente no tratamento das CA devido às sólidas evidências científicas que comprovam sua eficácia e sua segurança, bem como sua excelente relação custo-efetividade. No estudo *Second International Study of Infarct Survival* (ISIS 2), foram incluídos cerca de 17 mil pacientes com suspeita de CA-CSST, tendo-se demonstrado redução de 23% na mortalidade aos 35 dias, com a utilização do AAS isoladamente, e de 42%, quando utilizado em associação à estreptoquinase. Contraindicações ao AAS são reação alérgica ao medicamento, discrasias sanguíneas, hepatopatia grave e sangramento gastrintestinal ativo.

O AAS deve ser utilizado em associação a um bloqueador do P2Y12, receptor de ADP. Nos pacientes com CA-CSST em até 24h de evolução tratados com fibrinolítico ou sem terapêuticas de reperfusão, os estudos *Clopidogrel and Metoprolol in Myocardial Infarction Trial* (COMMIT) e *Clopidogrel as Adjunctive Reperfusion Therapy* (CLARITY) demonstraram significativo benefício adicional do clopidogrel, em comparação com placebo, aos pacientes em uso de AAS. Em razão das diversas limitações do clopidogrel (demora no início da ação, interação com outros medicamentos, grande variabilidade de resposta, entre outros), dois novos bloqueadores de ADP foram desenvolvidos e testados em pacientes com CA, inclusive CA-CSST reperfundidos por angioplastia primária. No *Trial to Assess Improvement in Therapeutic Outcomes by Optimizing Platelet Inhibition with Prasugrel–Thrombolysis in Myocardial Infarction* (TRITON), o prasugrel demonstrou redução do desfecho composto de reinfarto, acidente vascular cerebral (AVC) e morte cardiovascular em relação ao clopidogrel, às custas de maior aumento na incidência de sangramento, mas com benefício líquido favorável ao prasugrel. No subgrupo de pacientes com AVC ou ataque isquêmico transitório (AIT) prévios, o benefício líquido foi desfavorável, de modo que o prasugrel é contraindicado nesses pacientes.

Já o ticagrelor, no *Study of Platelet Inhibition and Patient Outcomes* (PLATO), também reduziu o desfecho composto de reinfarto, AVC e morte cardiovascular em relação ao clopidogrel. É importante salientar que o ticagrelor foi significativamente superior ao clopidogrel no desfecho secundário de óbito cardiovascular. Do ponto de vista de segurança, sangramento maior teve incidência similar entre os grupos ticagrelor e clopidogrel, apesar de ter sido observado aumento de sangramento não relacionado à cirurgia de revascularização do miocárdio com o primeiro. O medicamento pode causar dispneia, que, na maioria dos casos, é de leve intensidade, tem caráter transitório e benigno, sem qualquer relação com comprometimento da função cardiopulmonar. Particularmente, em pacientes tratados com fibrinólise, o estudo *Ticagrelor in Patients With ST Elevation Myocardial Infarction Treated With Pharmacological Thrombolysis* (TREAT) demonstrou que o ticagrelor não foi inferior ao clopidogrel em relação à incidência de sangramentos maiores em 30 dias, sendo a incidência de desfechos trombóticos em 1 ano também comparável com ambas as medicações.

A dupla antiagregação plaquetária (AAS + bloqueador de ADP) deve ser mantida por, pelo menos, um ano em pacientes após CA, sendo o AAS mantido indefinidamente. Em pacientes com alto risco isquêmico e risco de sangramento aceitável, existem evidências de que estender o uso do bloqueador de ADP por mais de um ano também ofereça vantagens.

Na sala de hemodinâmica e em casos selecionados (alta carga trombótica, intervenção coronária percutânea complicada), pode ser associado de forma intravenosa um inibidor da glicoproteína IIb/IIIa (p. ex., abciximab e tirofiban).

Terapia de reperfusão coronária: fibrinolíticos e intervenção coronária percutânea

Na CA-CSST, é importante recordar que a artéria coronária acometida geralmente apresenta obstrução completa ao fluxo sanguíneo, sendo uma emergência médica o reestabelecimento desse fluxo . A reperfusão coronária imediata pode ser feita por dois métodos: farmacológico, com uso de fibrinolíticos endovenosos, e mecânico, por meio da intervenção coronária percutânea (ICP) primária, com implante de *stent*.

Admite-se que a ICP primária seja o método de recanalização de escolha na CA-CSST e que deva ser realizada, idealmente, em até 90 minutos após a chegada do paciente ao hospital. Uma metanálise de 23 ensaios clínicos comparou a terapêutica fibrinolítica *versus* a ICP primária em 7 739 pacientes com CA-CSST, demonstrando superioridade da ICP primária em relação a mortalidade, reinfarto e AVC a curto e longo prazos.

Diretriz nacional e diretrizes internacionais enfatizam que pacientes com CA-CSST que se apresentam em hospitais que não dispõem de ICP primária (a maioria dos casos, em termos globais) e que não podem ser transferidos para outro centro com tempo total de transferência menor que 120 minutos (preferencialmente, menor que 90 minutos) devem ser tratados com terapia fibrinolítica idealmente em até 30 minutos após a chegada ao hospital (porta-agulha), exceto se essa terapia for contraindicada.

Os fibrinolíticos estabeleceram-se na década de 1980 como medicamentos de enorme impacto dentro da Cardiologia, a partir da publicação dos estudos *Gruppo Italiano Per Lo Studio Della Sopravvivenza Nell'infarto Miocardico* (GISSI-1) e ISIS-2, que demonstraram, de forma randomizada, prospectiva e duplo-cega, redução de mortalidade de aproximadamente 25% com o uso da estreptoquinase. Quanto mais precocemente os fibrinolíticos são administrados, maior é sua eficácia. O efeito colateral mais temido com o uso dessa classe de medicação é o sangramento. Para redução desse risco, devem ser observados os critérios de contraindicação absolutos para aplicação dos fibrinolíticos (Quadro 1.6). Os três trombolíticos disponíveis atualmente no Brasil são a estreptoquinase, a alteplase e a tenecteplase.

Quadro 1.6. Contraindicações absolutas e contraindicações relativas ao fibrinolítico

Contraindicações absolutas	Contraindicações relativas
• Qualquer sangramento intracraniano prévio • AVC isquêmico nos últimos três meses • Dano ou neoplasia do sistema nervoso central • Trauma significante na cabeça ou no rosto nos últimos três meses • Sangramento ativo ou diátese hemorrágica (exceto menstruação) • Qualquer lesão vascular cerebral conhecida (malformação arteriovenosa) • Dissecção aguda de aorta • Discrasia sanguínea	• História de AVC isquêmico > 3 meses ou doenças intracranianas não listadas nas contraindicações absolutas • Gravidez • Uso atual de antagonistas da vitamina K: quanto maior o INR, maior o risco de sangramento • Sangramento interno recente < 2-4 semanas • Ressuscitação cardiopulmonar traumática e prolongada ou cirurgia de grande porte < 3 semanas • Hipertensão arterial não controlada (pressão arterial sistólica > 180 mmHg ou diastólica > 110 mmHg) • Punções não compressíveis • Histórico de hipertensão arterial crônica importante e não controlada • Exposição prévia à estreptoquinase (somente para estreptoquinase) • Úlcera péptica ativa

Fonte: Piegas LS, 2015.

Anticoagulantes

Para manter a patência da artéria culpada, a anticoagulação parenteral deve ser associada rotineiramente ao fibrinolítico e à dupla antiagregação plaquetária. O estudo *Enoxaparin and Thrombolysis Reperfusion for Acute Myocardial Infarction Treatment* (EXTRACT) comparou a heparina de baixo peso molecular (HBPM) – enoxaparina subcutânea – à heparina não fracionada (HNF) endovenosa em mais de 25 mil pacientes com CA-CSST tratados com fibrinolíticos, demonstrando significativa redução de desfechos trombóticos a favor da HBPM, independentemente do fibrinolítico utilizado. Houve aumento significativo na incidência de sangramento, mas o benefício líquido foi significativamente favorável à HBPM. A enoxaparina deve ter sua dose ajustada em indivíduos com idade ≥ 75 anos ou com *clearance* de creatinina < 30 mL/min, a fim de reduzir o risco de sangramento.

O estudo *Organization to Assess Strategies in Acute Ischemic Syndromes* (OASIS 6) testou o fondaparinux também na CA-CSST e demonstrou sua superioridade em relação a placebo e sua similaridade em relação à HNF, com bom perfil de segurança. Vale ressaltar que ele não foi comparado à HBPM nessa população e que houve aumento de trombose de cateter nos indivíduos que foram submetidos a cinecoronariografia, sendo o medicamento contraindicado em pacientes submetidos à ICP primária. Por último, o estudo *Acute Myocardial Infarction Treated with Primary Angioplasty and Intravenous Enoxaparin or Unfractionated Heparin to Lower Ischemic and Bleeding Events at Short- and Long-term Follow-up* (ATOLL) não mostrou superioridade da enoxaparina endovenosa em relação à HNF no contexto da ICP primária, o que ainda é controverso.

Controle de lipídios e prevenção do remodelamento ventricular

As estatinas são medicações hipolipemiantes que devem ser utilizadas em todos os indivíduos com CA-CSST, independentemente do valor inicial do LDL-c, desde que não apresentem contraindicação à utilização, ajustando-se a dose no sentido de manter o LDL-c < 70 mg/dL, < 50 mg/dL ou, ainda, em valor 50% inferior ao basal, a depender da diretriz que se toma como referência. Caso não se atinja a meta com estatina isolada, podem-se acrescentar ezetimiba e, em casos selecionados, um inibidor da PCSK9, proteína responsável por degradar receptores de LDL hepáticos. Essas duas medicações foram estudadas em pacientes pós-infarto nos ensaios randomizados *Improved Reduction of Outcomes: Vytorin Efficacy International Trial* (IMPROVE-IT) e *Evaluation of Cardiovascular Outcomes After an Acute Coronary Syndrome During Treatment With Alirocumab* (ODYSSEY Outcomes).

Em relação à prevenção do remodelamento ventricular, o estudo *Survival and Ventricular Enlargement* (SAVE) demonstrou redução de mortalidade e de internação por insuficiência cardíaca com o uso do captopril, um inibidor da enzima conversora da angiotensina (IECA), em relação ao placebo, em pacientes com CA-CSST assintomáticos com fração de ejeção do VE inferior a 40%. Posteriormente, o estudo *Valsartan in Acute Myocardial Infarction* (VALIANT) mostrou que o bloqueador de angiotensina-2 valsartana é similar ao captopril nessa população, sendo uma alternativa efetiva, sobretudo em pacientes intolerantes aos IECA (que são recomendados inicialmente, em função de seu custo).

Os betabloqueadores, além do efeito protetor contra isquemia, reinfarto e arritmias, também têm benefício claramente demonstrado no tratamento da insuficiência cardíaca. O estudo COMMIT, que testou metoprolol endovenoso seguido do mesmo medicamento via oral (100 mg, 2×/dia) *versus* placebo, mostrou, entretanto, mortalidade similar entre os grupos no curto prazo após CA-CSST. Apesar de o metoprolol diminuir de forma significativa arritmias graves, ele aumentou na mesma proporção a incidência de choque cardiogênico, o que negou seu efeito benéfico em relação à mortalidade. Isso mostra que o betabloqueio deve ser feito gradual e cautelosamente, especialmente naqueles indivíduos com maior risco de choque cardiogênico (Killip 2 ou mais, PA sistólica <

120 mmHg, FC > 110 bpm, idade > 70 anos ou tempo de recanalização maior do que 6h). No longo prazo, o betabloqueador tem grande impacto em redução de mortalidade, sobretudo nos indivíduos com fração de ejeção do ventrículo esquerdo (FEVE) reduzida.

Por fim, o bloqueio da aldosterona é parte fundamental no tratamento de pacientes com CA-CSST e disfunção ventricular esquerda, conforme demonstrado pelo estudo *Eplerenone Post–Acute Myocardial Infarction Heart Failure Efficacy and Survival Study* (EPHESUS). Subanálise do estudo principal demonstra benefício já nos primeiros 30 dias de evolução, devendo o bloqueio da aldosterona ser instituído o mais precocemente possível em pacientes com CA-CSST e fração de ejeção < 35%.

Tratamento da CA-SSST

As duas principais diferenças no manejo da CA-SSST, em relação à CA-CSST são:

- Não devem ser utilizados fibrinolíticos no manejo dos pacientes com CA-SSST.
- A ICP de emergência deve ser realizada apenas em casos selecionados.

Após o diagnóstico ter sido estabelecido, torna-se fundamental a realização de uma avaliação de risco (eventos isquêmicos e sangramento) para definir qual é a melhor conduta a ser adotada.

Medidas gerais

As mesmas medidas gerais descritas no tópico de CA-CSST são válidas para a CA-SSST. Especificamente em relação ao uso de morfina como analgésico em pacientes com CA-SSST, uma subanálise recente do estudo *Early Glycoprotein IIb/IIIa Inhibition in Patients With Non–ST-Segment Elevation Acute Coronary Syndrome* (EARLY ACS) demonstrou que, quando utilizada concomitantemente com clopidogrel, morfina esteve associada a maior risco de eventos isquêmicos em 96h. Esse efeito é possivelmente causado pela interação entre essas duas medicações, como comentado anteriormente.

Antiplaquetários

Da mesma maneira que na CA-CSST, também se recomenda de maneira rotineira o uso de terapia antiplaquetária dupla na CA-SSST. As evidências de benefício do uso do AAS na CA-SSST provêm de estudos dos anos 1980 que, de maneira geral, evidenciaram redução de cerca de 50% em morte ou reinfarto nessa população.

Em relação aos inibidores do ADP, o clopidogrel foi testado na CA-SSST no estudo *Clopidogrel in Unstable Angina to Prevent Recurrent Events* (CURE), que randomizou 12 562 pacientes para clopidogrel *versus* placebo em pacientes em uso de AAS e anticoagulantes. Esse estudo demonstrou redução de 20% no desfecho composto de morte cardiovascular, (re)infarto ou AVC (às custas de (re)infarto), favorecendo o grupo clopidogrel já nos primeiros dias da randomização. Em relação a novos antiplaquetários, os estudos TRITON e PLATO (já referidos anteriormente) testaram o prasugrel e o ticagrelor, respectivamente, e demonstraram que ambos são superiores ao clopidogrel e devem ser utilizados preferencialmente, quando disponíveis. É importante salientar que o prasugrel só tem indicação em pacientes submetidos a ICP que não apresentem AVC ou AIT prévios.

Escolha do método de estratificação

De forma geral, a estratificação invasiva se mostra mais efetiva do que a conservadora em pacientes com risco moderado ou alto para eventos isquêmicos. Entretanto, alguns pontos merecem ser ressaltados.

A presença de um ou mais dos critérios a seguir indica realização imediata de cinecoronariografia, com o objetivo de revascularização coronária precoce:

- Instabilidade hemodinâmica ou choque cardiogênico.
- Angina persistente ou recorrente, apesar de terapia medicamentosa otimizada.
- Instabilidade elétrica, com arritmias ventriculares sustentadas.
- Insuficiência mitral nova ou em piora, assim como nova comunicação intraventricular.

Pacientes sem as características anteriores devem ser avaliados por meio de escores de risco para eventos isquêmicos (TIMI, GRACE) e hemorrágicos (ACUITY, CRUSADE). Pacientes com escore TIMI baixo (TIMI < 3) podem ser submetidos à estratificação não invasiva, principalmente se de alto risco para estudo hemodinâmico (p. ex., disfunção renal importante, que possa ser agravada com contraste iodado), enquanto pacientes com escores alto (TIMI ≥ 5) e intermediário (TIMI = 3 ou 4) devem ser submetidos à estratificação invasiva (cinecoronariografia), idealmente dentro das primeiras 24h da apresentação clínica, embora o tempo ideal ainda seja incerto. Em metanálise publicada em 2017, foram reunidos os dados de oito ensaios clínicos que avaliaram estratificação invasiva precoce (até 24h) *versus* tardia (entre 12h e 108h). Em um seguimento médio de 180 dias, não foi observada redução da mortalidade com a estratégia precoce. Entretanto, em pacientes com critérios de alto risco (elevação de MNM, diabéticos, escore GRACE > 140 ou idade > 75 anos), foi observada redução da mortalidade no grupo estratificado precocemente. Resultado similar também foi encontrado no ensaio clínico dinamarquês *Very Early vs Deferred Invasive evaluation using Computerized Tomography* (VERDICT), publicado após a realização dessa metanálise. Em nosso serviço, pacientes com CA-SSST estáveis de risco intermediário ou alto são estratificados invasivamente no primeiro dia útil após internação, desde que não apresentem risco proibitivo para essa conduta.

Anticoagulantes

Recomenda-se iniciar terapia anticoagulante para todos os pacientes com CA-SSST logo após o diagnóstico. As opções terapêuticas disponíveis no Brasil são a HNF, as HBPM e o fondaparinux.

A HNF é a terapia anticoagulante mais tradicional em pacientes com CA-SSST. Metanálise publicada em 2006 mostrou redução de 33% em morte ou infarto comparando HNF associada a AAS com AAS apenas. Possíveis desvantagens em relação aos outros anticoagulantes são a necessidade de infusão intravenosa contínua, bem como a necessidade de monitorização do tempo de tromboplastina parcial ativada para ajuste da anticoagulação, o que, frequentemente, é bastante difícil, principalmente nas primeiras horas do início da terapia.

As HBPM, como a enoxaparina e a dalteparina, possuem a vantagem de serem aplicadas por via subcutânea e não necessitarem de monitorização da anticoagulação. As HBPM foram testadas contra HNF em pacientes com CA-SSST em diversos estudos. De modo geral, em termos de eficácia, a dalteparina se mostrou similar à HNF, enquanto a enoxaparina apresentou superioridade em relação à HNF. Em termos de segurança, as HBPM levam a maiores incidências de sangramento.

O fondaparinux foi estudado no *trial* OASIS 5, que randomizou 20 mil pacientes com CA-SSST para receberem fondaparinux ou enoxaparina. Esse estudo demonstrou a não inferioridade do fondaparinux em relação à enoxaparina na avaliação do desfecho primário (morte, infarto e isquemia refratária em nove dias), sendo observada redução de sangramentos maiores e de mortalidade em 30 dias e 180 dias com o uso de fondaparinux (meta secundária), principalmente às custas de pacientes > 65 anos. É importante salientar que a enoxaparina foi utilizada em dose fixa de 1 mg/kg, de 12/12 horas, independentemente de idade ou função renal. Adicionalmente, foi observado um

aumento significativo na incidência de trombose de cateter nos pacientes do grupo fondaparinux submetidos a ICP. Esse efeito foi reduzido após a administração concomitante de HNF em *bolus*.

Controle de lipídios e prevenção do remodelamento ventricular

Poucas são as evidências obtidas especificamente na população de pacientes com CA-SSST em relação ao uso de estatinas, de inibidores do sistema renina-angiotensina-aldosterona e de betabloqueadores. Em geral, essas medicações são utilizadas de maneira similar à CA-CSST (cf. tópico anterior). Um estudo observacional de nosso grupo sugere que pacientes com CA-SSST tratados com betabloqueador nas primeiras 24h do evento agudo apresentam redução da mortalidade hospitalar e de longo prazo, comparados a pacientes similares não tratados com betabloqueadores.

Eletrocardiograma

O eletrocardiograma de repouso é um exame de suma importância no diagnóstico e no manejo de pacientes com síndromes coronarianas agudas ou crônicas. Os achados eletrocardiográficos vão depender de quatro fatores principais

- Duração do processo isquêmico.
- Extensão do acometimento (transmural ou subendocárdico).
- Topografia (anterior, inferior, lateral, posterior ou ventrículo direito).
- Presença de outras anormalidades (infarto prévio, bloqueio de ramo esquerdo, marca-passo artificial).

Em condições normais, o segmento ST é isoelétrico, porque quase todas as células miocárdicas saudáveis apresentam o mesmo potencial durante a fase de *plateau* do potencial de ação ventricular. A manifestação mais precoce da isquemia miocárdica é a presença de ondas T superagudas, seguidas de alterações do segmento ST e, posteriormente, da perda de parede muscular, com desenvolvimento de ondas Q.

Estudos demonstram que o ECG inicial pode ser normal em até 18% dos pacientes com IAM e que, em 25% dos casos, as alterações são inespecíficas ou não diagnósticas. Quando acontece uma obstrução da artéria coronária, ocorrem alterações eletrocardiográficas que permitem uma correlação com a gravidade das alterações anatomopatológicas. Essas alterações são divididas em três estágios.

Isquemia

A isquemia aparece devido a um desequilíbrio entre a oferta de oxigênio ao miocárdio e seu consumo. Dependendo de sua duração, podem ocorrer diferentes achados anatomopatológicos e eletrocardiográficos.

A primeira manifestação observada ocorre na fase superaguda da isquemia, quando a duração é inferior a dois minutos. A onda T fica com forma simétrica, estreita e pontiaguda. O vetor médio da onda T vai apresentar uma direção oposta à da superfície da região isquêmica e, portanto, as derivações orientadas para a superfície da área isquêmica registram ondas T negativas, enquanto as derivações com orientação oposta apresentam ondas T positivas. Essas alterações da onda T ocorrem devido a um desequilíbrio na fase da repolarização, na qual as forças de repolarização das áreas normais predominam sobre as acometidas, pois ocorre um atraso da repolarização da área isquêmica. Em alguns casos, pode-se ver uma onda T chamada hiperaguda, cujo vetor vai apresentar a mesma direção da região isquêmica, devido a um desequilíbrio entre os canais de entrada de sódio e saída de potássio (Figuras 1.4 e 1.5).

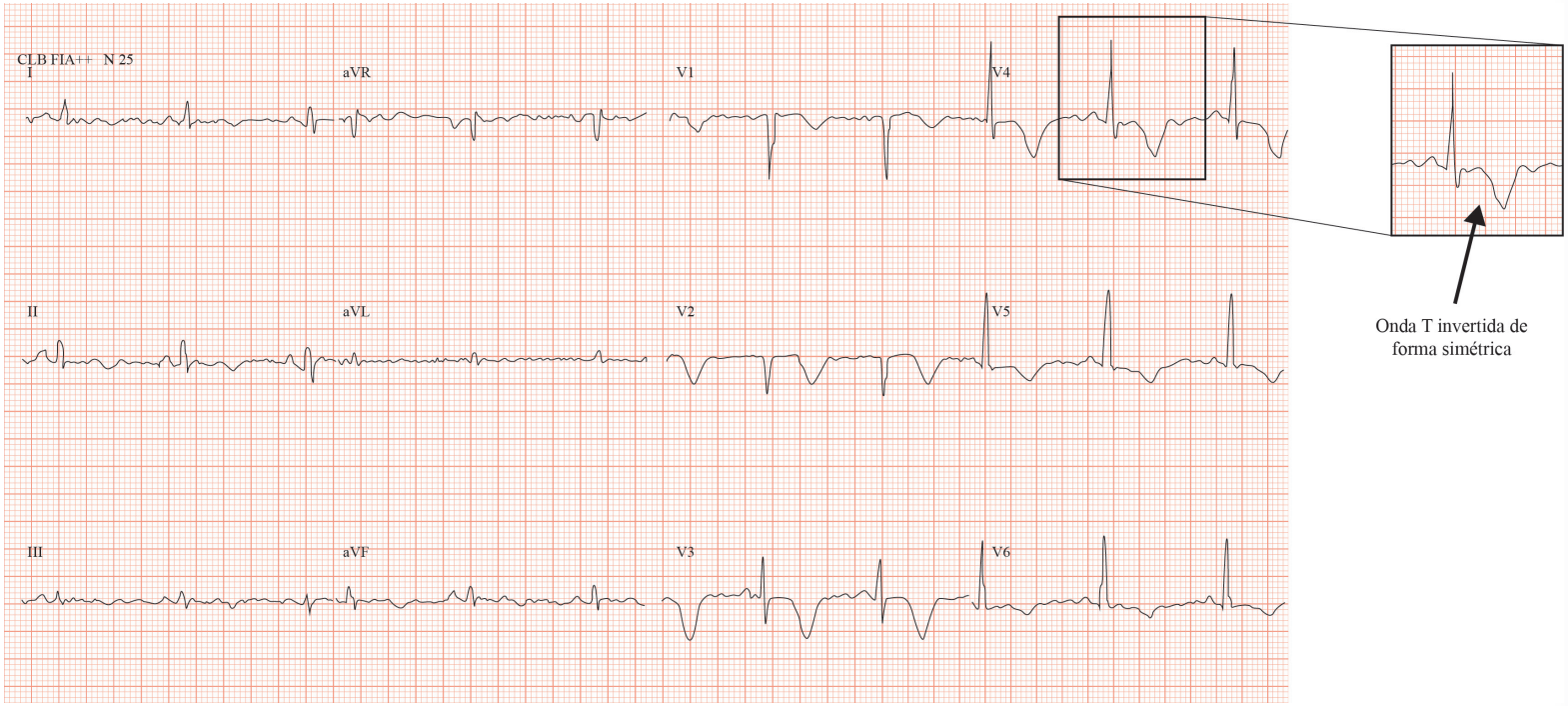

Figura 1.4. Eletrocardiograma mostrando isquemia aguda com inversão de onda T simétrica de V1-V6.

Fonte: Adaptada de Lapa E. Como diferenciar se uma onda T invertida é de origem isquêmica ou não? [Internet]. 2015 [Acesso em: 17 mar. 2023]. CardioPapers, 2015. Disponível em: https://cardiopapers.com.br/como-diferenciar-se-uma-onda-t-invertida-e-de-origem-isquemica-ou-nao/.

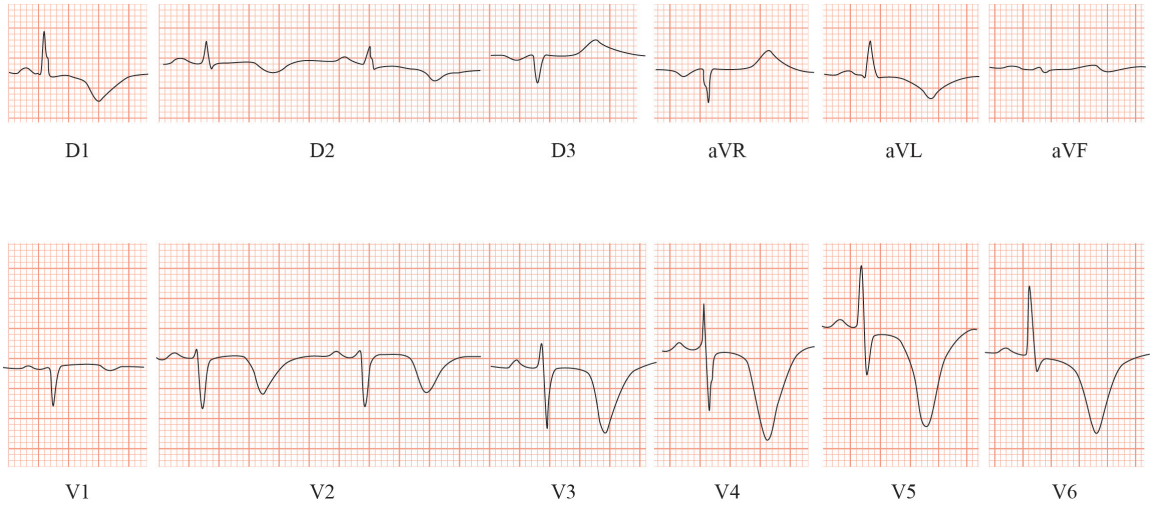

Figura 1.5. Eletrocardiograma mostrando isquemia aguda com inversão de onda T simétrica de DI, DII, DII, aVF, aVL e V2-V6.

Fonte: Acervo pessoal.

Lesão

Quando a duração da isquemia é prolongada, ela evolui para lesão manifestada pelo desnível do segmento ST no ECG. A lesão leva a um aumento da permeabilidade da membrana celular, com perda de sódio, potássio e cálcio. Ocorre diminuição do potássio intracelular e altera-se a polarização da membrana na fase de repouso da célula (repolarização incompleta), com redução do potencial da membrana em repouso. A área lesada fica mais negativa que a área sadia, levando a uma diferença de potencial, um gradiente de voltagem que, no ECG de superfície, é representado pelos desvios de segmento ST, chamados "corrente de lesão".

Na lesão subepicárdica, observamos, ao ECG, um supradesnivelamento do segmento ST nas derivações orientadas para a superfície epicárdica e um infradesnivelamento nas derivações orientadas para a superfície endocárdica (Figuras 1.6 e 1.7). Por outro lado, quando a lesão é subendocárdica, observamos o contrário: infradesnivelamento das derivações orientadas para a superfície epicárdica sem lesão e supradesnivelamento desse segmento nas derivações orientadas para a superfície endocárdica lesada, pois o desnível do segmento ST sempre se dirige para a superfície da lesão (Figuras 1.8 e 1.9).

A magnitude das alterações do segmento ST e a presença de supradesnivelamento em várias derivações usualmente indicam isquemia muito grave. Por outro lado, o pronto desaparecimento após terapia trombolítica ou angioplastia indicam reperfusão com sucesso.

Outro recurso que pode ajudar a avaliar a presença de isquemia severa no ECG de repouso é a ocorrência de um fenômeno chamado bloqueio de lesão durante a corrente de lesão, que é caracterizado por uma distorção da porção final do QRS com elevação do ponto J acima da metade da onda R em derivações com configuração qR ou desaparecimento da onda S em derivações com configuração Rs. A porção final do complexo QRS representa a ativação das fibras de Purkinje e sua distorção ocorre quando a isquemia é de grande magnitude.

Estudos mostraram aumento da mortalidade e do tamanho do infarto agudo do miocárdio nos pacientes que apresentavam esse padrão em duas derivações contíguas (Figuras 1.10 e 1.11).

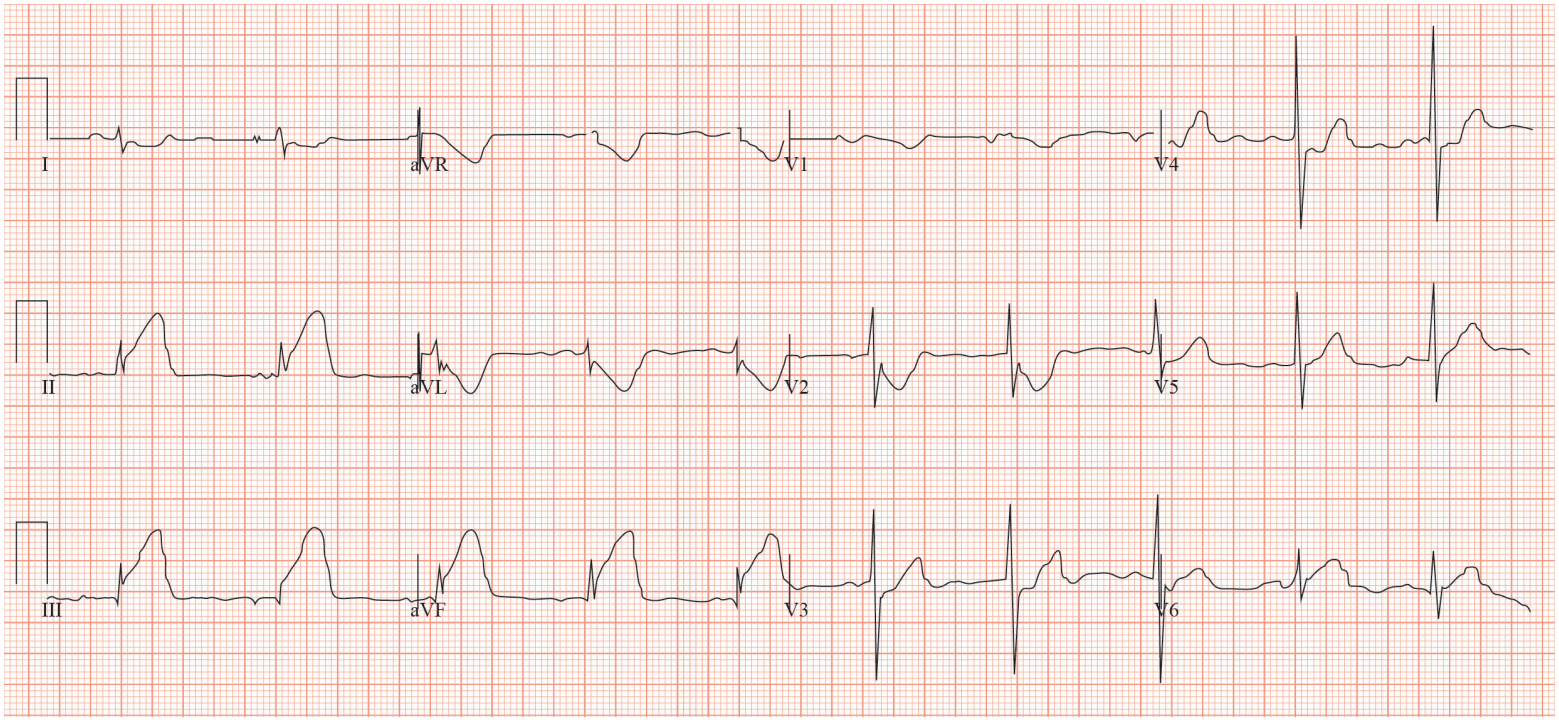

Figura 1.6. Eletrocardiograma mostrando infarto inferior com supradesnivelamento do segmento ST, em DII, DIII, aVF, e infradesnivelamento do segmento ST, em DI, aVL, V2 e V3.

Fonte: Elaborada pelos autores.

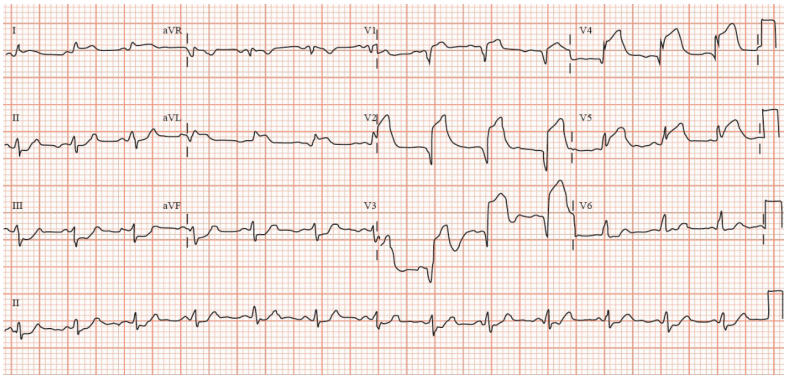

Figura 1.7. Eletrocardiograma mostrando infarto anterior extenso e parede lateral com supradesnivelamento do segmento ST, em DI, avL, V1-V5, e infradesnivelamento do segmento ST, em DIII e aVF.
Fonte: Acervo pessoal.

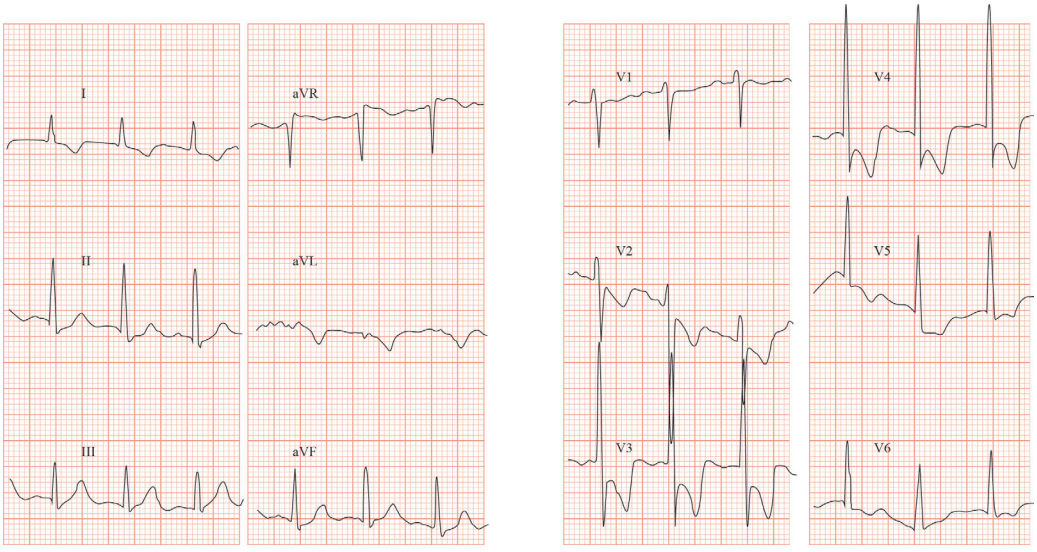

Figura 1.8. Eletrocardiograma com infradesnivelamento do segmento ST em V2-V5.
Fonte: Acervo pessoal.

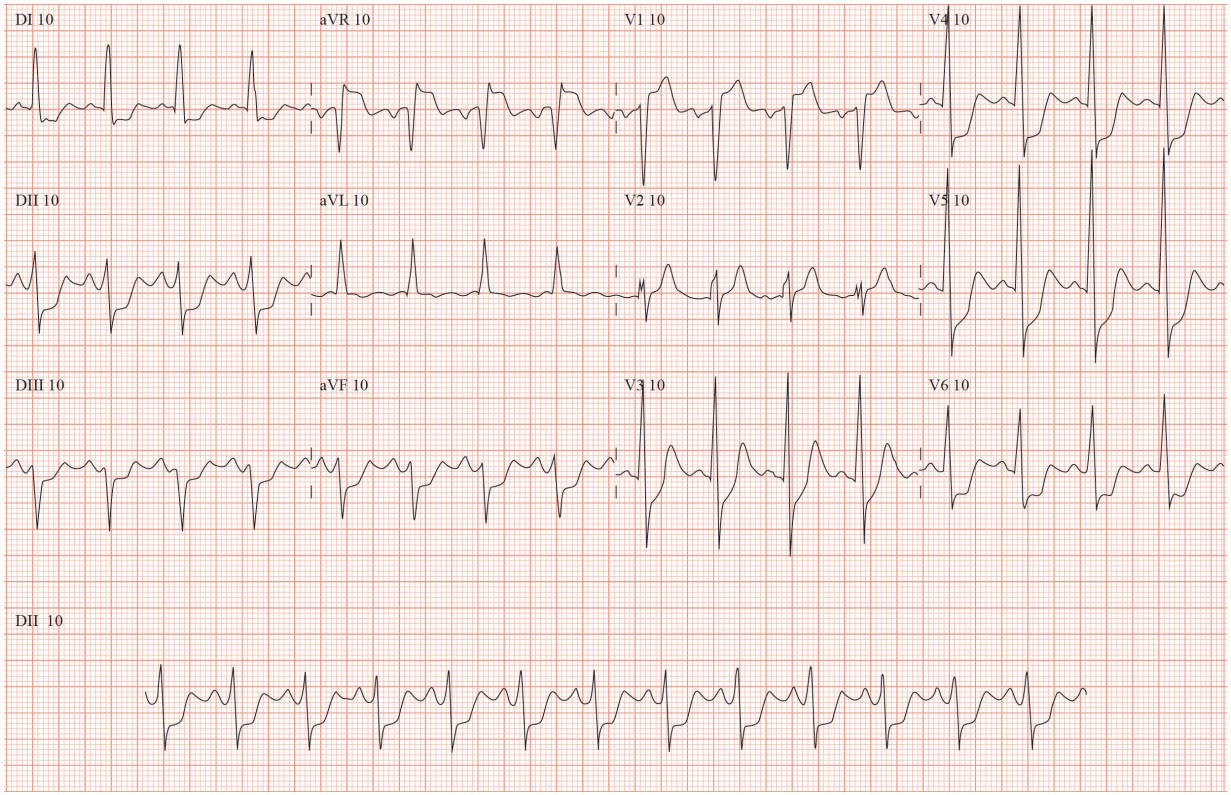

Figura 1.9. Eletrocardiograma com infradesnivelamento do segmento ST em DI, DII, aVF, aVL, V4-V6.
Fonte: Acervo pessoal.

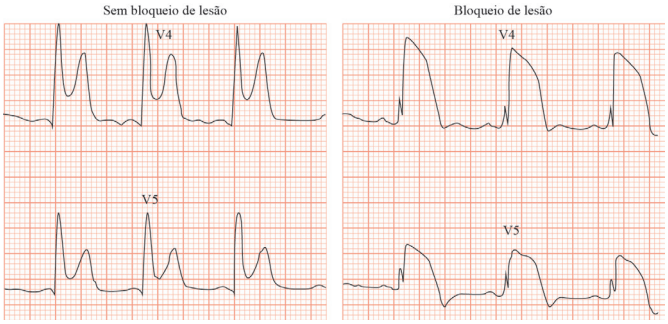

Figura 1.10. Derivações de V4 e V5 com supradesnivelamento sem bloqueio de lesão (à esquerda) e com bloqueio de lesão (à direita), caracterizado por uma elevação do ponto J acima da metade da onda R.

Fonte: Acervo pessoal.

Necrose

A presença de necrose no infarto, quando o miócito não pode ser mais ativado, é caracterizada pela perda de forças elétricas. Portanto, o vetor resultante vai sempre fugir da área de necrose. No ECG de repouso, observamos a onda Q, uma deflexão negativa que, para ser considerada anormal, deve ter duração maior ou igual a 40 ms e amplitude superior a 25% da onda R do mesmo complexo QRS (Figura 1.12) ou diminuição de uma deflexão positiva. Os padrões mais comuns são:

- Complexo QS nas derivações voltadas para a área necrótica, embora não seja patológico quando encontrado isolado em V1, pode aparecer em D3 nos indivíduos brevilíneos com o coração horizontal e em aVL nos longilíneos com o coração vertical.
- Complexo QR ou Qr, presente nas derivações voltadas para a área necrótica, representado por uma onda Q patológica seguida de ondas r ou R.
- Perda da deflexão positiva, presente principalmente nas derivações precordiais V1 e V2, nas quais o complexo rS normal é substituído pelo complexo QS, ou por complexos rS nas derivações V3 e V4, com diminuição da amplitude da onda R habitualmente observada.
- Ondas R amplas em derivações direitas devido à necrose da parede posterior e, portanto, onda Q vista como uma imagem em espelho com uma onda R ampla em V1 e V2.

A presença de ondas R amplas em V1 e V2 pode ocorrer em outras situações que não o infarto de parede posterior, como variante da normalidade, dextroversão, distrofia muscular de Duchenne, sobrecarga de ventrículo direito, anormalidades de condução pelo ramo direito e na presença de Wolf-Parkison-White com pré-excitação na parede lateral ou posterior.

A presença das ondas Q foi inicialmente considerada marcador de infarto transmural, enquanto o infarto subendocárdico era reconhecido por não produzir ondas Q. Muitos estudos associados a exames de imagem ou necrópsia mostraram, entretanto, que a ausência de onda Q não exclui o infarto transmural e que sua presença pode ocorrer no infarto subendocárdico. Atualmente, consideram-se mais corretas as denominações infarto Q e infarto não Q.

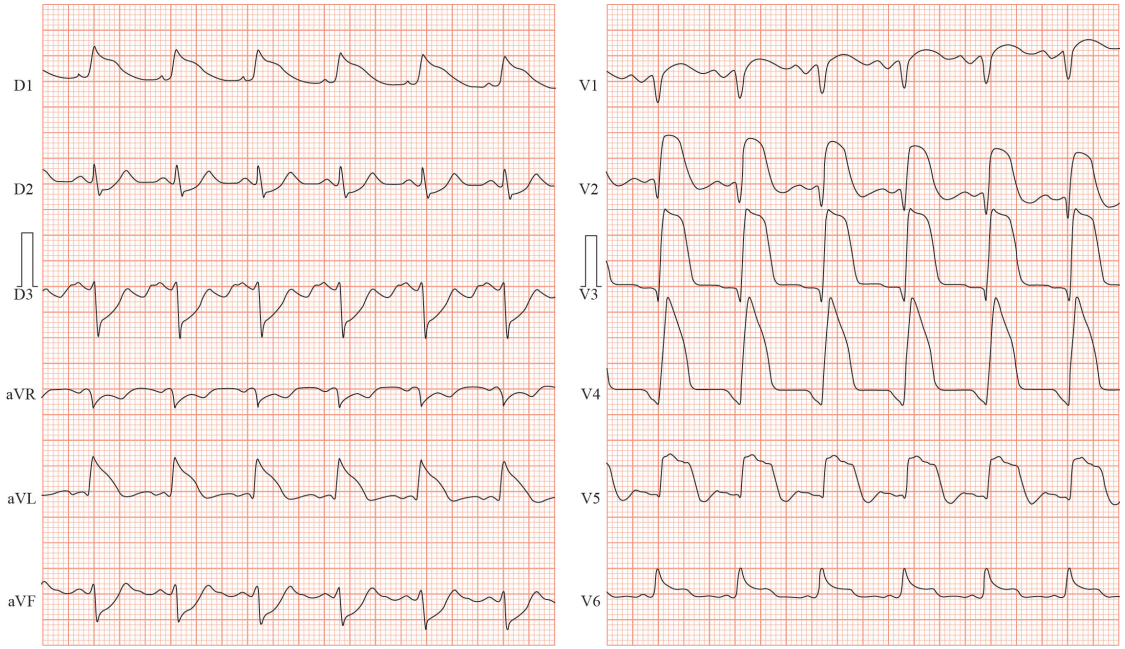

Figura 1.11. Eletrocardiograma de infarto anterior extenso e parede lateral com supradesnivelamento do segmento ST, em DI, aVL, V1-V6, com bloqueio de lesão, e infradesnivelamento do segmento ST, em DIII e aVF.

Fonte: Acervo pessoal.

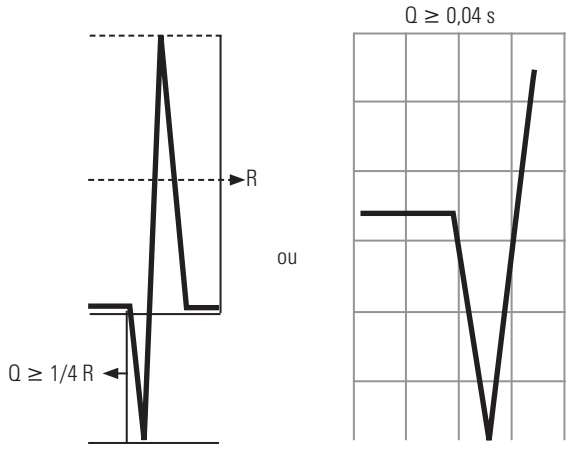

Figura 1.12. Exemplo de onda Q patológica.
Fonte: Acervo pessoal.

Diagnóstico eletrocardiográfico de infarto agudo do miocárdio

Em 1971, a Organização Mundial de Saúde propôs que, para o diagnóstico de IAM, eram necessárias, pelo menos, duas das seguintes características: sintomas típicos, padrão eletrocardiográfico com desenvolvimento de ondas Q e curva sérica de marcadores de necrose miocárdica.

A definição mais recente de IAM, proposta no *The Fourth Universal Definition of Myocardial Infarction*, recomenda que pacientes com suspeita de síndrome coronariana aguda façam dosagem de troponina e que, quando essa estiver alterada e vier associada a alguma outra característica de isquemia, seja definido infarto do miocárdio (ver Quadro 1.1).

A classificação inicial dos pacientes com síndrome coronariana aguda deve ser sempre feita com base nos achados eletrocardiográficos (Quadro 1.7), para identificar pacientes com CA-CSST ou CA-SSST, pois o tratamento de reperfusão imediato deve ser realizado nos indivíduos com CA-CSST, enquanto, nos outros pacientes com CA-SSST, a dosagem de marcadores de necrose ajudará na classificação de angina instável ou IAM sem supradesnivelamento do segmento ST. Pacientes com IAM sem supradesnivelamento do segmento ST apresentam maior risco de morte e eventos isquêmicos recorrentes quando comparados aos indivíduos com angina instável.

O número de derivações do eletrocardiograma que apresentam supradesnivelamento do segmento ST é um dado importante para o prognóstico, pois se correlaciona à taxa de mortalidade no infarto. Quando ele está presente em oito ou nove derivações de 12, o paciente apresenta uma mortalidade três a quatro vezes maior do que quando presente em duas ou três derivações.

A análise da grande variedade de derivações com elevação do segmento ST é útil para identificar a artéria relacionada ao infarto e, em algumas situações, o local aproximado da obstrução (Quadro 1.8). Além da localização clássica do infarto, o ECG pode fornecer informações específicas sobre a artéria acometida, com implicações prognósticas.

Quadro 1.7. Manifestações eletrocardiográficas de infarto do miocárdio

Elevação do segmento ST Elevação do segmento ST nova no ponto J em duas derivações contíguas com seguintes limites: • ≥ 0,1 mV em todas as derivações com exceção de V2 e V3 • ≥ 0,2 mV nas derivações V2 e V3 em homens > 40 anos • ≥ 0,25 mV nas derivações V2 e V3 em homes < 40 anos • ≥ 0,15 mV nas derivações V2 e V3 em mulheres
Depressão do segmento ST e alterações da onda T • Depressão do segmento ST nova com morfologia horizontal ou descendente ≥ 0,05 mV em duas derivações contíguas • Inversão da onda T ≥ 0,1 mV em duas derivações contíguas com proeminente onda R ou razão R/S > 1
Alterações do ECG associados com Infarto Miocárdio prévio (ondas Q) • Qualquer onda Q nas derivações V2 e V3 ≥ 0,02 s ou complexo QS nas derivações V2 e V3 • Onda Q ≥ 0,03 S e ≥ 0,1 mV de profundidade, complexo QS nas derivações DI, DII, aVL, aVF ou V4 A V6 em duas derivações contíguas em um grupo de derivações contíguas (DI, aVL, V1-V6, DII, DIII, aVF)* • Onda R ≥ 0,04 s nas derivações V1 e V2 e R/S ≥ 1 com onda T positiva concordante na ausência de atraso de condução

Fonte: Adaptado de Thygesen K, 2018.

Quadro 1.8. Localização eletrocardiográfica e localização angiográfica do infarto

Localização	Derivação	Artéria
Anterosseptal	V1-V3	Artéria descendente anterior (ramo diagonal)
Anterior	V1-V4	Artéria descendente anterior, terço médio
Anterior extenso	V1 a V6, com ou sem D1 e aVL	Artéria descendente anterior proximal
Apical ou Lateral	V4-V6	Artéria diagonal Artéria marginal esquerda
Parede Lateral Alta	D1 e aVL	Artéria diagonal Artéria marginal esquerda
Parede Inferior	DII, DIII, aVF	Artéria coronária direita Artéria circunflexa
Ventrículo direito	V3r e V4r	Artéria coronária direita Artéria circunflexa
Dorsal ou Posterior	V7-V9 Imagem em espelho V1-V3	Artéria circunflexa

Fonte: Elaborado pelos autores.

Infarto inferior

Infarto inferior com elevação do segmento ST na derivação DIII maior que em DII e depressão do segmento ST em DI ou aVL maior que 1,0 mm tem uma sensibilidade de 90% e um valor preditivo positivo de 94% para acometimento da artéria coronária direita. Quando associado à elevação de V1 ou V4r, é um preditor de oclusão da artéria coronária direita na porção proximal, com sensibilidade de 79%, especificidade de 100% e valor preditivo positivo de 100%. Em 7% das vezes, o infarto inferior pode causar supradesnivelamento do segmento ST de V1 até V3 e, em algumas vezes, até V4.

Infarto inferior com elevação do segmento ST em DII igual ou maior que DIII, associado à elevação do segmento ST em D1, aVL, V5 e V6 e depressão do segmento ST de V1-V3 sugere oclusão da artéria circunflexa com sensibilidade de 83% e valor preditivo positivo de 91%.

O eletrocardiograma com as derivações direitas deve sempre ser realizado no infarto inferior, para poder diagnosticar acometimento de ventrículo direito. O supradesnivelamento do segmento ST nas derivações direitas é transitório e tem resolução espontânea. Por isso, deve-se preconizar sua realização no ECG de entrada hospitalar (Figuras 1.13 e 1.14).

Aproximadamente 30%-50% dos indivíduos com infarto inferior têm algum envolvimento do ventrículo direito. Supradesnivelamento do segmento ST de V3R-V4R tem sensibilidade de 100% e especificidade de 70% para infarto de ventrículo direito e sua presença tem implicações diferentes no tratamento e no prognóstico. As características do infarto do ventrículo direito vão de leve disfunção até choque cardiogênico e as medicações de uso rotineiro no infarto de ventrículo esquerdo podem produzir grande hipotensão arterial. Além disso, ele normalmente está associado a grandes infartos adjacentes ao septo e à parede inferior do ventrículo esquerdo, tendo infarto do ventrículo direito isolado sido visto em 3%-5% das vezes em estudos com autópsia.

Infarto dorsal

O uso das derivações suplementares da parede dorsal V7-V9 (Figura 1.15) deve ocorrer sempre que o paciente apresentar dor sugestiva de isquemia miocárdica e não apresentar alterações no eletrocardiograma com 12 derivações, pois pode estar relacionado a uma obstrução do território da artéria circunflexa, que é visível em menos de 50% dos pacientes no eletrocardiograma habitual.

A artéria circunflexa irriga a parede ínfero-basal do miocárdio. As derivações V1-V4 estão opostas a essa região e, portanto, um infradesnivelamento do segmento ST nessas derivações pode ser uma imagem em espelho da elevação do segmento ST de V7-V9 (Figura 1.16).

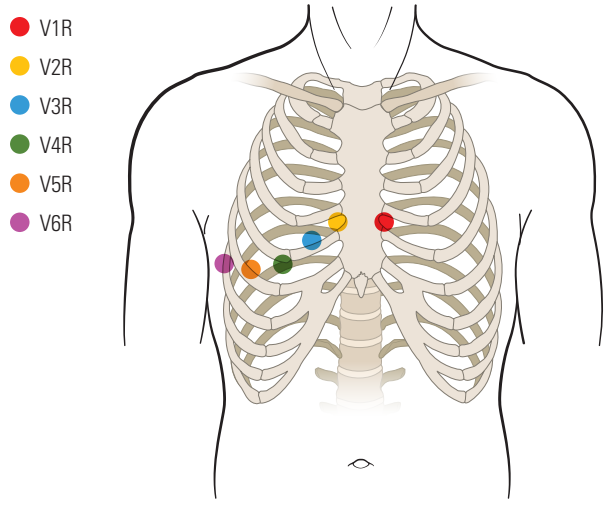

Figura 1.13. Derivações suplementares para ventrículo direito.

V3R: borda esternal direita entre o quarto e o quinto espaços intercostais esquerdos; V4R: linha hemiclavicular direita no quinto espaço intercostal esquerdo.

Fonte: Elaborada pelos autores.

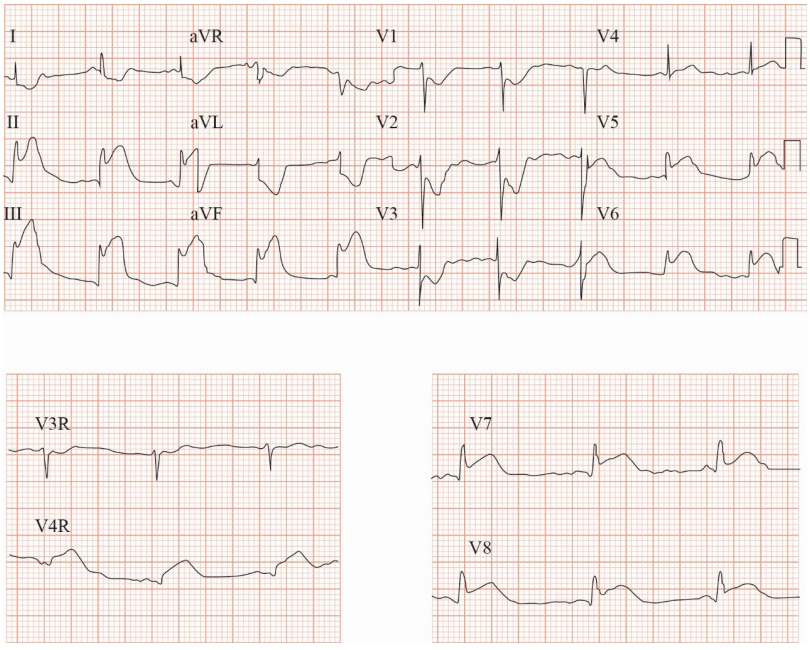

Figura 1.14. Eletrocardiograma de infarto inferior com supradesnivelamento do segmento ST, em DII, DIII, aVF, V5, V6, V7, V8 e V4R, e infradesnivelamento do segmento ST, em DI, aVL, V1-V3.

Fonte: Acervo pessoal.

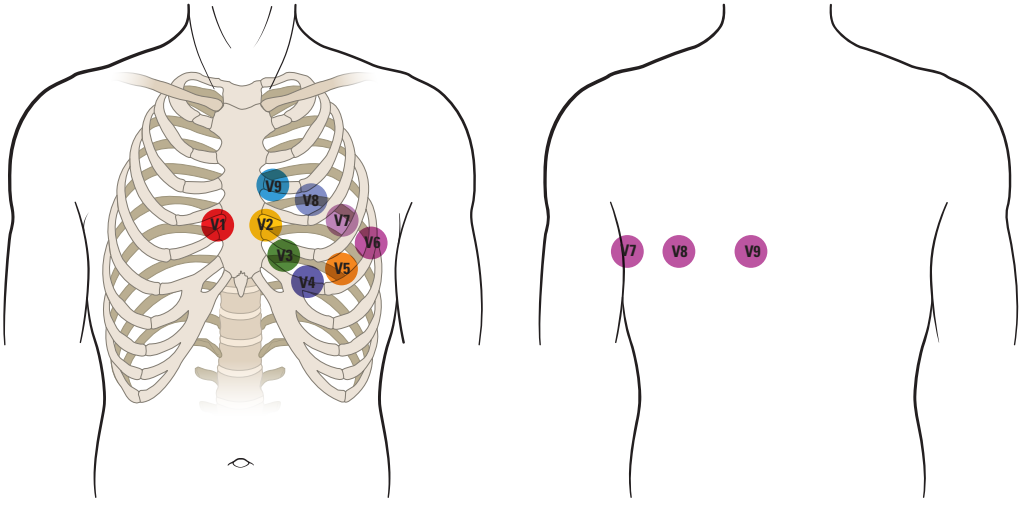

Figura 1.15. Derivações suplementares para parede posterior.

V7: quinto espaço intercostal esquerdo com a linha axilar posterior; V8: quinto espaço intercostal esquerdo com a linha hemiclavicular esquerda; V9: quinto espaço intercostal esquerdo e borda esquerda do corpo vertebral.

Fonte: Elaborada pelos autores.

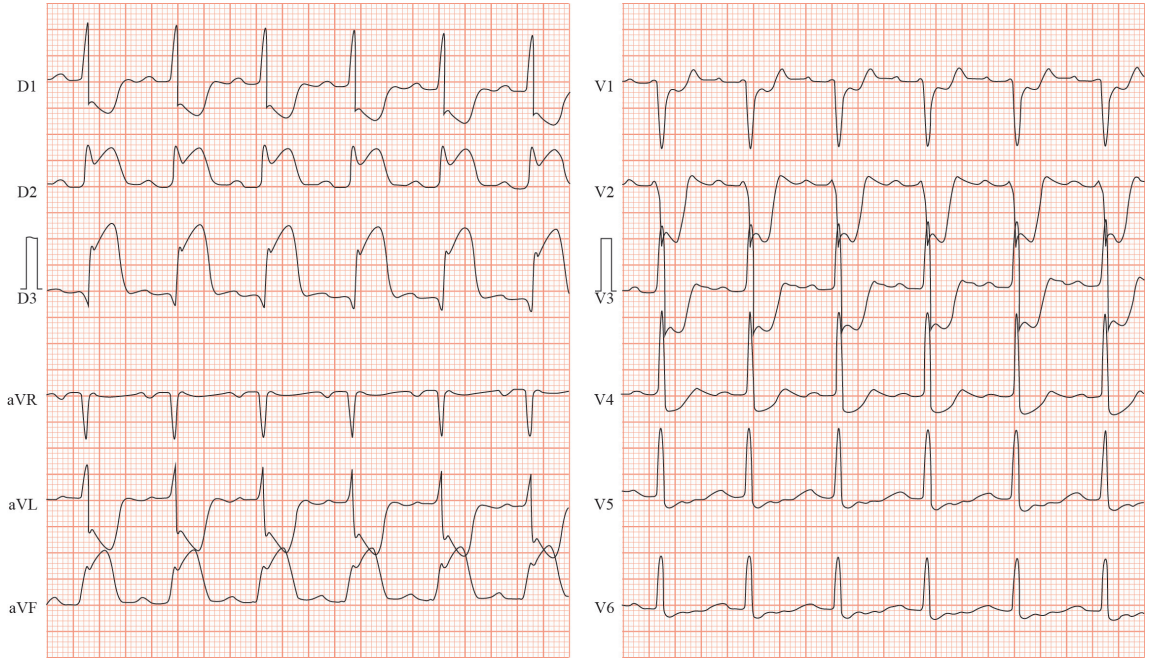

Figura 1.16. Eletrocardiograma de infarto inferior com supradesnivelamento do segmento ST, em DII, DIII, aVF, e infradesnivelamento do segmento ST, em DI, aVL e V1-V4.

Fonte: Acervo pessoal.

Infarto anterior

A derivação aVR, cujo polo positivo é orientado para o lado superior direito do coração, usualmente fornece uma imagem em espelho das derivações para esquerda e, por isso, é frequentemente ignorada. Um estudo realizado em pacientes com CA-SSST mostrou que a presença do supradesnivelamento do segmento ST em aVR estava associado a doença multivascular severa. Um segundo estudo mostrou que a presença de supradesnivelamento do segmento ST em aVR maior ou igual a V1 consegue distinguir os pacientes com lesão do tronco da coronária esquerda dos pacientes com lesão da artéria descendente anterior, com sensibilidade de 81% e especificidade de 80%.

Presença de supradesnivelamento do segmento ST em D1 e aVL, concomitantentemente ao supradesnivelamento de V1 a V6, sugere oclusão da artéria descendente anterior ao nível da primeira diagonal. Supradesnivelamento do segmento ST em derivações não contíguas tipo aVL e V2, com infradesnivelamento do segmento ST em D3, aVF ou V4, indicam oclusão da primeira diagonal.

O infarto atrial ocorre em aproximadamente 10% dos indivíduos com IAM se o supradesnivelamento do segmento PR for usado como critério diagnóstico e pode causar ruptura da parede livre do átrio. Isoladamente, o infarto atrial só é visto em menos de 5% dos IAM na autópsia.

IAM e bloqueios de ramo

O diagnóstico de IAM é mais difícil quando o ECG mostra um padrão de bloqueio de ramo ou quando o bloqueio de ramo se desenvolve como complicação de um IAM. O diagnóstico de infarto Q não é prejudicado pela presença de bloqueio de ramo direito, pois ele afeta primariamente a fase terminal da despolarização ventricular. Portanto, na presença de bloqueio de ramo direito, os critérios usados devem ser os mesmos usados para pacientes sem distúrbios de condução. O bloqueio de ramo esquerdo altera as fases precoce e tardia da despolarização ventricular e produz alterações do segmento ST que podem mascarar ou mimetizar alterações do IAM.

A presença de distúrbios da condução ventricular (bloqueios de ramo esquerdo ou direito, isolados ou associados a bloqueios divisionais, bloqueios divisionais isolados e distúrbios inespecíficos da condução ventricular) implica mortalidade maior, se comparada a casos de pacientes sem distúrbios de condução, mesmo quando são bloqueios transitórios.

Um subgrupo do Glo*bal Utilization of Streptokinase and t-PA for Occluded Coronary Arteries* (GUSTO-I) e *Thrombolysis and Angioplasty in Myocardial Infarction* (TAMI 9) analisou a ocorrência de um novo bloqueio de ramo, que poderia ser direito, esquerdo, alternante, transitório ou persistente em pacientes com infarto agudo do miocárdio, e mostrou que pacientes com bloqueio de ramo apresentavam menor fração de ejeção, maior presença de doença multiarterial e pior evolução. A maior taxa de mortalidade foi observada nos pacientes com bloqueio de ramo persistente, quando comparados aos com bloqueio transitório.

A presença de bloqueio de ramo esquerdo em pacientes com infarto agudo do miocárdio é associada a maior risco de morte e complicações. Quando ele é novo, está correlacionado a oclusão do tronco da artéria coronária esquerda ou da artéria descendente anterior, colocando grande área de miocárdio em risco. Por outro lado, a presença de bloqueio de ramo esquerdo prévio é um potente marcador de função sistólica deprimida do ventrículo esquerdo. Portanto, o benefício do uso de terapias de reperfusão na presença de bloqueio de ramo esquerdo é muito grande.

O aparecimento de um bloqueio de ramo esquerdo novo em pacientes com dor torácica é muito sugestivo de infarto. Mudanças isquêmicas sobrepostas a um bloqueio de ramo esquerdo crônico são facilmente reconhecíveis se tivermos um eletrocardiograma prévio, mas, na maioria das vezes, a decisão sobre o tratamento necessário ocorre apenas com o eletrocardiograma recente.

Sgarbossa desenvolveu um score para diagnóstico de infarto agudo do miocárdio na presença de bloqueio de ramo esquerdo com uma especificidade de 96% quando atinge três pontos (Quadro 1.9 e Figura 1.17). Embora a especificidade dos critérios de Sgarbosa seja alta, sua sensibilidade é baixa. Caso o eletrocardiograma não feche critérios, não quer dizer que o paciente não apresente um evento isquêmico agudo.

Quadro 1.9. Critérios de infarto agudo do miocárdio na presença de bloqueio do ramo esquerdo

Supradesnivelamento do segmento ST > 1 mm, concordante, com QRS positivo: V5-V6-DI-aVL (5 pontos)
Infradesnivelamento do segmento ST > 1 mm, concordante, com QRS negativo: V1, V2, V3 (3 pontos)
Supradesnivelamento do segmento ST > 5 mm, discordante, com QRS negativo: V1 a V3 (2 pontos)
Pontuação > 3 pontos: IAM na presença de BRE (especificidade de 98% para IM)

Fonte: Elaborado pelos autores.

O desenvolvimento de bloqueio de ramo direito ocorre em 3%-29% dos pacientes com infarto agudo do miocárdio, tanto isolado como associado a bloqueios divisionais, e estudos já mostraram um aumento de mortalidade precoce. Na presença de infarto anterior, o bloqueio do ramo direito é um marcador independente de pior prognóstico, com aumento da mortalidade hospitalar e após um ano da alta.

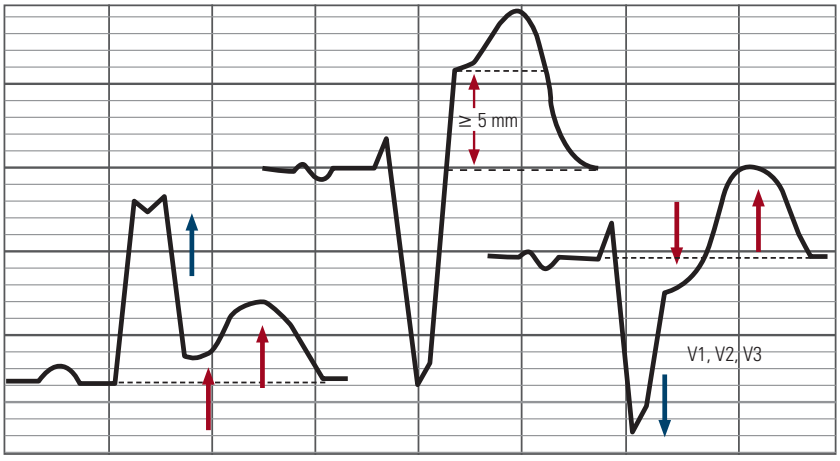

Figura 1.17. Infarto agudo do miocárdio na presença de bloqueio de ramo esquerdo.
Fonte: Elaborada pelos autores.

Critérios de reperfusão

A queda do segmento ST, pelo menos 50% após 90 minutos do início da trombólise, indica sucesso da reperfusão. Ela tem um valor preditivo positivo maior que 90% para patência da artéria relacionada ao infarto, mas sua persistência é um pobre preditor de oclusão da artéria relacionada ao infarto, com valor preditivo negativo de 50%. Por outro lado, a persistência do supradesnivelamento do segmento ST mesmo após angioplastia primária com sucesso identifica pacientes com alto risco para disfunção ventricular esquerda e mortalidade, provavelmente secundária à lesão microvascular. Portanto, o ECG pode demonstrar a integridade dos miócitos na área infartada e indicar lesão microvascular na zona de infarto com perfusão miocárdica inadequada mesmo na presença de fluxo TIMI 3 (Figura 1.18).

A presença de bradicardia sinusal transitória ocorre na maioria dos infartos inferiores na hora da reperfusão e frequentemente é acompanhada de hipotensão arterial. Essa combinação com aumento súbito no fluxo coronariano pode envolver o reflexo de Bezold-Jarisch.

A presença de extrassístoles ventriculares isoladas, ritmo idioventricular acelerado e taquicardia ventricular não sustentada pode indicar restauração com sucesso do fluxo coronariano, mas sua especificidade para reperfusão com sucesso é limitada.

Considerações finais

Ao longo da última década, a doença cardiovascular consolidou-se como a causa mais prevalente de óbito, sendo responsável por cerca de um terço da mortalidade mundial. Dentre as doenças cardiovasculares, a doença arterial coronária (fundamentalmente, coronariopatia aguda – CA) é a mais prevalente. No diagnóstico de CA, deve-se proceder à avaliação da dor apresentada pelo paciente, juntamente a um interrogatório sobre possíveis fatores de risco para doença aterosclerótica ou fatores desencadeantes para CA. As características dos sintomas álgicos na CA são extremamente variáveis, sendo mais comuns dor de forte intensidade, de caráter opressivo, localizada no precórdio ou retroesternal, com irradiação até o cotovelo em ambos os membros superiores ou no membro superior esquerdo, frequentemente acompanhada de náuseas e vômitos. Após a anamnese e o exame físico, o próximo passo é a realização do eletrocardiograma (ECG), exame complementar de baixo custo, largamente disponível nos setores de emergência, de realização bastante simples, sendo o grande divisor de condutas no atendimento a pacientes com CA. A classificação inicial dos pacientes com CA deve ser sempre feita com base nos achados eletrocardiográficos, a fim de identificar pacientes com CA-CSST ou CA-SSST para o tratamento de reperfusão imediato, quando indicado. A análise da grande variedade de derivações com elevação do segmento ST é útil para identificar a artéria relacionada ao infarto e, em algumas situações, o local aproximado da obstrução.



Figura 1.18. Exemplo de queda do supradesnivelamento do segmento ST após o uso de trombolítico.
Fonte: Acervo pessoal.

Bibliografia

- Amsterdam EA, Wenger NK, Brindis RG, Casey DE, Ganiatis TG, Holmes DR et al. 2014 AHA/ACC Guideline for the Management of Patients with Non-ST-Elevation Acute Coronary Syndromes: a report of the American College of Cardiology/American Heart Association Task Force on Practice Guidelines. Journalof the American College of CardiologyCirculation. 2014;64:e139-228.130(25):e344-426.
- Antman EM, Cohen M, Bernink PJ, McCabe CH, Horacek T, PapuchisG, et al. The TIMI risk score for unstable angina/non-ST elevation MI: a method for prognostication and therapeutic decision making. JAMA. 2000;284(7):835-42.
- Barrabés JA, Figueras J, Moure C, Cortadellas J, Soler-Soler J. et al. Prognostic value of lead aVR in patients with a first non-ST-segment elevation acute myocardial infarction. Circulation. 2016;108:8142003;108(7):814-9.
- Birnbaum Y, Kloner RA, Sclarovsky S, Cannon CP, McCabe CH, Davis VG,Zaret BL, Wackers FJ, Braunwald E et al. Distortion of the terminal portion of the QRS on the admission electrocardiogram in acute myocardial infarction and correlation with infarct size and long-term prognosis (Thrombolysis in Myocar-dial Infarction 4 Trial). Am J Cardiol. 1996;78(4):396-403.
- Goldstein JA. Acute right ventricular infarction. Cardiol Clin. 2012;30(2):219-32.
- Hamm CW, Bassand J-P, Agewall S, Bax J, Boersma E, Bueno H et al. ESC Guidelines for the management of acute coronary syndromes in patients presenting without persistent ST-segment elevation: The Thask Force for the management of acute coronary syndromes (ACS) in patients presenting without persistent ST-segment elevation of the European Society of Cardiology (ESC). Eur Heart J. 2011;32(23):2999-3054.Hamm CW, Bassand JP, Agewall S, Bax J, Boersma E et al. ESC Guidelines for the management of acute coronary syndromes in patients presenting without persistent ST-segment elevation. Eur Heart J. 2011 Dec;32(23):2999-3054.
- Hofmann R, James SK, Jernberg T, Lindahl B, Erlinge D, Witt N et al. DETO2X–SWEDEHEART Investigators. Oxygen Therapy in Suspected Acute Myocardial Infarction. N Engl J Med. 2017 Sep28;377(13):1240-1249.
- Ibanez B, James S, Agewall S, Antunes MJ, Bucciarelli-Ducci C, Bueno H et al. ESCScientific Document Group. 2017 ESC Guidelines for the management of acute myocardial infarction in patients presenting with ST-segment elevation: The Task Forc for the management of acute myocardial infarction in patients presenting with ST-segment elevation for the European Society of Cardiology. Eur Heart J. 2018 Jan 7;39(2):119-177.
- Jobs A, Mehta SR, Montalescot G, Vicaut E, Van't Hof AWJ, Badings EA et al. Optimal timing of an invasive strategy in patients with non-ST-elevation acute coronary syndrome: a meta-analysis of randomised trials. Lancet. 2017 Aug 19;390(10096):737-746.
- Killip T, Kimball JT. Treatment of myocardial infarction in a coronary care unit. A two year experience with 250 patients. Am. J Cardiol. 1967;20(4):457-64.
- Libby P. Mechanisms of acute coronary syndromes. N Engl J Med. 2013;369(9):883-4.
- Lønborg J, Kelbæk H, Holmvang L, Helqvist S, Vejlstrup N, Jørgensen E et al. Lonborg J, et al. Comparison of outcome of patients with ST-segment elevation myocardial infarction and complete versus incomplete ST-resolution before primary percutaneous coronary intervention. Am J Cardiol. 2016;117(11):1735-1740.
- Lopez-Sendon J, Coma-Canella I, Alcasena S, Seoane J, Gamallo C. Electrocardiographic findings in acute right ventricular infarction: Sensitivity sensitivity and specificity of electrocardiographic alterations in right precordial leads V4R, V3R, V1, V2 and V3. J Am Coll Cardiol. 1985;6(6):1273-1279.
- Lu MLR, De Venecia T, Patnaik S, Figueredo VM. Atrial myocardial infarction: a tale of the forgotten chamber. Int J Cardiol. 2016;202:904–90-9.
- Matetzky S, Freimark D, Feinberg MS, Novikov I, Rath S, Rabinowitz B ,Kaplinsky E, Hod Het al. Acute myocardial infarction with isolated ST-segment elevation in posterior chest leads V7-9: "Hidden" ST--segment elevations revealing acute posterior infarction. J Am Coll Cardiol. 1999;34(3):748-753.

- Mehran R, Pocock SJ, Nikolsky E, Clayton T, Dangas GD, Kirtane AJ et al. A risk score to predict bleeding in patients with acute coronary syndromes. J Am Coll Cardiol. 2010;55(23):2556-66.Mehran R, Pocock SJ, Nikolsky E, Clayton T, Dangas GD et al. A risk score to predict bleeding in patients with acute coronarysyndromes. J Am CollCardiol. 2010 Jun 8;55(23):2556-66.
- Moffa PJ. O eletrocardiograma nas perturbações da irrigação do miocárdio, vetores de necrose, lesão e isquemia. In: Moffa PJ, Sanches PCR. Tranchesi – Eletrocardiograma: O eletrocardiograma normal e patológico. 7º 7. ed. São Paulo: Roca ; 2001. Pp463-90.
- Morrow DA, Antman EM, Charlesworth A, Cairns R, Murphy SA, Lemos JA et al. TIMI risk score for ST-elevation myocardial infarction: A convenient, bedside, clinical score for risk assessment at presentation: An intravenous nPA for treatment of infracting myocardium early II trial substudy. Circulation. 2000 Oct 24;102(17):2031-7.
- Newby KH, Pisano E, Krucoff MW, Green C, Natale A. Incidence and clinical relevance of the occurrence of bundle bundle-branch block in patients treated with thrombolytic therapy. Circulation 1996;94(10):2424-8.
- Nicolau JC, Serrano CV, Garzon SA, Ramires JA. Prognosis of acute myocardial infarction at thrombolytic era: medical evaluation is still valuable. Eur J Heart Fail. 2001; 3(5):569-76.Nicolau JC, Serrano CV, Garzon SAC, Ramires JAF. Prognosis of acute myocardial infarction at thrombolytic era: medical evaluation is still valuable. Eur J Heart Fail 2001; 3:569-76.
- Nicolau JC, Timerman A, Marin-Neto JA, Piegas LS, Barbosa CJDG, Franci A, Sociedade Brasileira de CardiologiaTimerman A, Marin-Neto JA, Piegas LS, Barbosa CJDG, Franci A et al.. Diretrizes da Sociedade Brasileira de Cardiologia sobre Angina Instável e Infarto Agudo do Miocárdio sem Supradesnível do Segmento ST. Arq Bras Cardiol. 2014; 102(3 Suppl. 1):1-61.
- O'Gara PT, Kushner FG, Ascheim DD, Casey Jr DE, Chung MK, de Lemos JA, et al et al. 2013 ACCF/AHA guideline for the management of ST-elevation myocardial infarction: a report of the American College of Cardiology Foundation/American Heart Association Task Force on Practice Guidelines. Circulation. 2013;127:e362-e425.
- Piegas LS, Timerman A, Feitosa GS, Nicolau JC, Mattos LAP, Andrade MD, et al. V Diretriz da Sociedade Brasileira de Cardiologia sobre Tratamento do Infarto Agudo do Miocárdio com Supradesnível do Segmento ST. Arq Bras Cardiol. 2015; 105(2 Suppl 1):1-105.
- Ricou F, Nicod P, Gilpin E, et al, Henning H, Ross Jr J. Influence of right bundle branch block on short- and long-term survival after acute anterior myocardial infarction. J Am Coll Cardiol. 1991;17(4):858-63.
- Roffi M, Patrono C, Collet J-P, Mueller C, Valgimigli M, Andreotti F et al.. 2015 ESC Guidelines for the management of acute coronary syndromes in patients presenting without persistent ST-segment elevation: Task Force for the Management of Acute Coronary Syndromes in Patients Presenting without Persistent ST-Segment Elevation of the European Society of Cardiology. Eur Heart J. 2016 Jan 14;37(3):267-315.
- Sabatine MS, Cannon CP, Gibson CM, LopezLópez-Sendon Sendón JL, Montalescot G, Theroux P, et al. Addition of clopidogrel to aspirin and fibrinolytic therapy for myocardial infarction with ST-segment elevation. N Engl J Med. 2005;352:1179-1189.
- Sgarbossa EB, Pinsky SL, Barbagelata A, Underwood DA, Gates KB, Topol EJ,Califf RM, Wagner GS; GUSTO-1 (Global Utilization of Streptokinase andTissue Plasminogen Activator for Occluded Coronary Arteries) Investigators et al. Electrocardiographic diagnosis of evolving acute myocardial infarction in the presence of left bundle bundle-branch block: GUSTO-1 (Global Utilization of Streptokinase and Tissue Plasminogen Activator for Occluded Coronary Arteries) Investigators. N Engl J Med 1996;334(8):481– 48-7.
- Shah RU, de Lemos JA, Wang TY, Chen AY, Thomas L, Sutton NR et al. Post-hospital Hospital Outcomes of Patients with Acute Myocardial Infarction with Cardiogenic Shock: Findings from the NCDR. J Am Coll Cardiol. 2016;67(7):739–7-47.
- Sherwood MW, Morrow DA, Scirica BM, Jiang S, Bode C, Rifai N et al. Sherwood MW, et al. Early dynamic risk stratification with baseline troponin levels and 90-minute ST-segment resolution to predict 30-day cardiovascular mortality in ST-segment elevation myocardial infarction: analysis from CLopidogrel Clopidogrel as Adjunctive ReperfusIon Reperfusion TherapY Therapy (CLARITY)–) – Thrombolysis in Myocardial Infarction (TIMI) 28. Am Heart J. 2010;159(6):964–9-71, e1.

- Thygesen K, Alpert JS, Jaffe AS, Chaitman BR, Bax JJ, Morrow DA et al. Fourth Universal Definition of Myocardial Infarction. Eur Heart J. 2019;40(3):237-69.Thygesen K, Alpert JS, Jaffe AS, Chaitman BR, Bax JJ, Morrow DA et al. Fourth universal definition of myocardial infarction, on behalf of the Joint ESC/ACCF/AHA/WHF Task Force for the Redefinition of Myocardial Infarction. Universal definition of myocardial infarction. Eur Heart J 2018;00 1-33
- Tolppanen H, Javanainen T, Sans-Rosello J, Parenica J, Nieminen T, Pavlusova M, Masip J, Köber L, Banaszewski M, Sionis A, Spinar J, Harjola VP, Jurkko R, Lassus J; CardShock study investigators and for the GREAT Network et al. Prevalence, Temporal Evolution, and Impact on Survival of Ventricular Conduction Blocks in Patients With Acute Coronary Syndrome and Cardiogenic Shock. Am J Cardiol. 2018 Jul 15;122(2):199-205.
- Wong C-K, White HD. Patients with circumflex occlusions miss out on reperfusion: How to recognize and manage them. Curr Opin Cardiol. 2012;27(4):327–3-30.
- Yamaji H, Iwasaki K, Kusachi S, Murakami T, Hirami R, Hamamoto H et al. Prediction of acute left main coronary artery obstruction by 12-lead electrocardiography: ST segment elevation in lead aVR with less ST segment elevation in lead V1. J Am Coll Cardiol. 2001; 38(5): 1348–13-54.
- Zimetbaum PJ, Josephson ME. Use of the Electrocardiogram in Acute Myocardial Infarction. N Engl J Med. 2003; 348(10): 933-40.