Série de Dermatologia | Volume 1

UNHAS

O QUE HÁ DE NOVO

2ª Edição – Revista e Atualizada





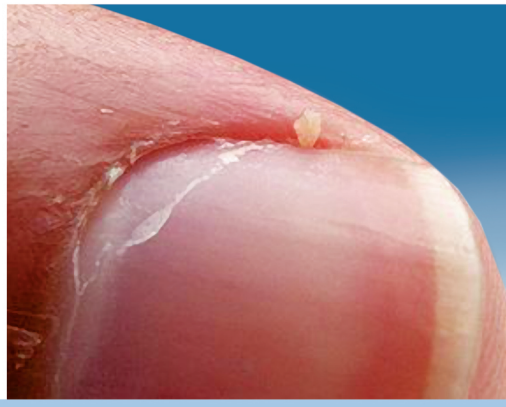

Nilton Di Chiacchio
Walter Belda Junior
Paulo Ricardo Criado

Atheneu



SAL

SERVIÇO DE ATENDIMENTO AO LEITOR

Tel.: 08000267753

www.atheneu.com.br

(21) 99165-6798 Facebook.com/editoraatheneu Twitter.com/editoraatheneu Youtube.com/atheneueditora



Série de Dermatologia

UNHAS

O QUE HÁ DE NOVO

VOLUME 1

Nilton Di Chiacchio

Walter Belda Junior

Paulo Ricardo Criado

2ª Edição – Revista e Atualizada

Atheneu

EDITORA ATHENEU

São Paulo — Tel.: (11) 2858-8750
E-mail: atheneu@atheneu.com.br

Rio de Janeiro — Rua Bambina, 74
Tel.: (21) 3094-1295
E-mail: atheneu@atheneu.com.br

CAPA: Equipe Atheneu
PRODUÇÃO EDITORIAL: ASA Produções Gráficas e Editorial

CIP-BRASIL. CATALOGAÇÃO NA PUBLICAÇÃO
SINDICATO NACIONAL DOS EDITORES DE LIVROS, RJ

C453u
2. ed.

Chiacchio, Nilton Di
Unhas: o que há de novo, volume 1/Nilton Di Chiacchio, Walter Belda Junior, Paulo Ricardo Criado. – 2. ed. – Rio de Janeiro: Atheneu, 2021.
384 p. : il. ; 24 cm. (Dermatologia ; 1)

Inclui bibliografia e índice
ISBN 978-65-5586-295-9

1. Unhas (Anatomia) – Doenças – Diagnóstico. 2. Unhas (Anatomia) – Doenças – Tratamento. I. Belda Junior, Walter. II. Criado, Paulo Ricardo. III. Título. IV. Série.

21-71947 CDD: 616.547
CDU: 616.596

Meri Gleice Rodrigues de Souza - Bibliotecária - CRB-7/6439

09/07/2021 09/07/2021

DI CHIACCHIO, N.; BELDA JUNIOR, W., CRIADO, P. R.
Série de Dermatologia – Unhas – O Que Há de Novo – Volume 1 – 2ª Edição

© Direitos reservados à EDITORA ATHENEU – Rio de Janeiro, São Paulo, 2021.

capítulo 1

Onicomicoses

- Bianca Maria Piraccini
- Michela Starace

INTRODUÇÃO

A unha saudável é protegida contra invasão microbiana. A superfície da placa ungueal é lisa e aderente ao leito ungueal, a cutícula sela a pele da prega ungueal proximal à placa ungueal e o crescimento da unha possibilita a eliminação do material exógeno depositado na parte superior ou inferior.

As infecções ungueais ocorrem quando o agente biológico tem uma forte capacidade invasora (como no caso de fungos não dermatófitos) ou, mais comumente, quando a unha está predisposta à invasão, pois está lesionada de alguma maneira, ou quando há doenças sistêmicas ou genéticas ou outras condições que favorecem a infecção. Os fatores predisponentes influenciam a ocorrência e a gravidade da infecção, sua resposta à terapia e a recorrência após a cura.

A onicomicose é a infecção ungueal mais frequente, especialmente nas unhas dos pés dos idosos, onde pode atingir uma prevalência de 40%. É também o diagnóstico mais comum realizado incorretamente por pacientes, farmacêuticos, clínicos geral e dermatologistas confrontados por unhas acometidas por onicólise, paroníquia e outras doenças caracterizadas por esses sinais. O diagnóstico de onicomicose deve ser baseado em critérios clínicos e exames micológicos: essa abordagem baseada em evidências levará à cura da doença e evitará prescrições incorretas.

Embora para determinado diagnóstico de onicomicose o exame micológico seja o padrão-ouro, a dermatoscopia pode ser utilizada para diferenciar tipos de onicólise de outras doenças, como onicólise traumática ou psoríase ungueal, e também para detectar quais pacientes devem ser submetidos a testes micológicos e quais não. Nesse caso, está indicado uso da dermatoscopia como um guia para identificar o corte mais bem localizado para obter amostras adequadas para o exame micológico.

Epidemiologia e fatores predisponentes

A onicomicose tem sido relatada como uma doença relacionada com o sexo e a idade, sendo mais prevalente no sexo masculino e aumentando com a idade em ambos os sexos.[1] É responsável por aproximadamente 50% de todas as doenças das unhas.[2] Em idosos, a onicomicose pode ter uma incidência maior

que 40%.[3] A recorrência e recidiva dessa infecção ocorrem frequentemente, apesar do uso do tratamento em 10-53% dos casos.[4] Os fatores predisponentes são diabetes melito, doença arterial periférica e imunossupressão devido ao HIV ou agentes imunossupressores. Uma predisposição genética para onicomicose por dermatófitos, sugerida anos atrás,[5] é cada vez mais confirmada por relatos de deficiências imunológicas relacionadas com a genética associadas à onicomicose.[6] Fatores de risco comuns, como o uso de chuveiros de piscina e vestiários, não são surpreendentes, uma vez que essas condições promovem microambientes quentes e úmidos que são condições ideais de crescimento para muitos fungos.

Causas

A prevalência e o tipo de infecção variam geograficamente. Embora as infecções por dermatófitos sejam consideradas as mais comuns, os FND estão sendo relatados com mais frequência. Em 80-90% dos casos a onicomicose é causada por dermatófitos antropofílicos do gênero *Trichophyton*, principalmente *Trichophyton rubrum* e *Trichophyton interdigitale*. Os fungos não dermatófitos podem ser patógenos primários, com valores de prevalência que variam de 1,5% a 22% no mundo.[7-8] *Scopulariopsis brevicaulis*, *Fusarium* spp. e *Aspergillus* spp. são os fungos não dermatófitos mais comuns (FND) isolados na onicomicose, geralmente localizados nas unhas dos pés. Outros mofos que podem ser responsáveis pela onicomicose incluem *Acremonium* spp., *Alternaria* spp. e *Scytalidium* spp. Os FND causam cerca de 20% das infecções totais das unhas.[9]

Leveduras representam a última causa comum de infecção por fungos nas unhas, e *Candida albicans* e *Candida parapsilosis* são as duas espécies mais comuns. A infecção ungueal por *Candida* é muito rara, e ocorre apenas quando fatores predisponentes estão presentes. Pode ser observada em pacientes imunossuprimidos ou em pacientes idosos com diabetes.[10]

Manifestações clínicas

As formas pelas quais a onicomicose se apresenta clinicamente incluem mudança da coloração das unhas, separação das unhas do leito ungueal, espessamento das unhas e acúmulo subungueal de escamas. O aspecto clínico da onicomicose depende da modalidade de penetração do fungo na unha. Uma revisão que classificou a onicomicose foi proposta recentemente, com novo padrão de invasão que inclui o padrão misto de invasão e diferentes subtipos dos tipos clássicos.[11] Três principais variedades clínicas de onicomicose são, no entanto, mais comumente observadas, e todas elas podem evoluir e envolver toda a placa ungueal com desintegração maciça da placa ungueal (onicomicose total).

Onicomicose subungueal distal e lateral (OSDL)

É a forma mais comum e geralmente observada em uma ou ambas as unhas dos hálux. Em seguida, pode se disseminar envolvendo outros dígitos ou as unhas das mãos. Na OSDL, os fungos atingem a unha a partir da pele plantar das plantas dos pés e invadem o hiponíquio ou a superfície inferior da placa ungueal lateral, e induzem onicólise e alterações de cor que variam de branco a amarelo-alaranjado. A reação inflamatória do leito ungueal causa vários graus de hiperceratose subungueal. Estes três sinais, onicólise, hiperceratose subungueal e mudança de coloração amarelo-branca, estão presentes em diferentes graus (Figuras 1.1A e B). A onicólise tipicamente tem uma borda proximal irregular, aumentada por dermatoscopia (Figura 1.1C). Os padrões dermatoscópicos são: borda irregular da margem proximal da área onicolítica, com estruturas pontiagudas (espículas) direcionadas para a prega proximal; estrias longitudinais branco-amareladas na placa ungueal onicolítica e um aspecto geral da placa ungueal acometida em faixas paralelas de cores diferentes semelhantes à aurora boreal, denominado, na verdade, de *padrão aurora boreal*.[12] Um novo padrão descoberto em um estudo de grande porte é o "aspecto de ruína" da hiperceratose subungueal. Mais especificamente, as estrias longitudinais correspondem ao início da invasão por fungos na unha, enquanto a presença de fungos na placa produz o "aspecto de ruína".[13]

Outros possíveis achados clínicos de OSDL incluem: dermatofitoma, acúmulo subungueal de hifas e escamas, dificilmente atingido por antifúngicos, que aparece como uma área redonda amarelo-alaranjada sob a placa ungueal (Figura 1.1D); a dermatoscopia do dermatofitoma mostra um acúmulo subungueal irregular de formato arredondado, de cor amarelo-alaranjada, conectado por um canal estreito e fino para a borda distal da placa ungueal.

A onicomicose pigmentada (melanoníquia fúngica) ocorre quando os patógenos são fungos pigmentados, como *Tricophyton rubrum* var. melanoides. A unha parece preta, pois as escamas subungueais são pigmentadas (Figura 1.1E); menos frequentemente, a pigmentação negra é causada pela melanina produzida pelos melanócitos da matriz ungueal ativados pela inflamação devido à invasão fúngica. A dermatoscopia desse tipo de onicomicose é evidenciada como uma pigmentação negra da unha. Na melanoníquia fúngica, a dermatoscopia mostra acúmulo irregular de pigmento preto e escamas sob a placa ungueal, bem evidentes a partir da margem distal.[14-16]

A tinha do pé não inflamatória do tipo mocassim é, frequentemente, associada à OSDL devido a dermatófitos, e representa o reservatório de fungos para outras infecções ungueais (Figura 1.1F).

A onicomicose das unhas das mãos raramente é isolada, mas é mais comumente observada junto com infecção da unha dos dedos dos pés, na "síndrome de 2 pés e 1 mão" por *T. rubrum*. Quando invadidas por fungos, as unhas ficam esbranquiçadas e frágeis (Figura 1.1G).



Figura 1.1 **A.** Onicomicose subungueal distal e lateral (OSDL): onicólise e hiperqueratose subungueal com coloração amarela. **B.** OSDL: a coloração amarela pode ser muito evidente. **C.** Dermatoscopia da Figura 6.1 mostrando a borda irregular da onicólise, típica da onicomicose e útil para o diagnóstico clínico. **D.** Dermatofitoma: a área amarela sob a placa ungueal é causada por escamas e hifas fúngicas. **E.** Melanoníquia fúngica devido a *Tricophyton rubrum* var. melanoides. A unha mostra sinais de onicomicose associada a uma coloração preta. **F.** Tinha de pé tipo mocassim: invasão fúngica não inflamatória da pele plantar produzindo descamação difusa. **G.** OSDL de unha da mão: onicólise e coloração branca das unhas.

O *diagnóstico diferencial* de OSDL inclui:

- Onicólise traumática das unhas dos pés: geralmente bilateral e simétrica, com hiperceratose escassa. A dermatoscopia mostra uma margem proximal linear de onicólise. A diferenciação definitiva pode exigir exame micológico ou histopatologia do corte das unhas.
- A psoríase das unhas dos pés produz onicólise e hiperceratose subungueal. Na ausência de sinais típicos de psoríase nas unhas das mãos, o exame micológico para o diagnóstico. A associação de psoríase ungueal com onicomicose é rara.

Onicomicose superficial branca (OSB)

É exclusiva das unhas dos pés e é observada tanto em adultos jovens quanto em idosos. Os fungos invadem a placa ungueal dorsal e digerem suas queratinas, formando colônias que aparecem como placas brancas opacas. Dependendo das espécies causadoras, podemos distinguir a variedade 'clássica', causada por dermatófitos (principalmente *Tricophyton interdigitale*) e a variedade 'profunda', causada por fungos não dermatófitos (*Acremonium*, *Fusarium* e *Aspergillus* sp.).[17] A OSB devido a *T. interdigitale* envolve uma ou várias unhas dos pés, não necessariamente o hálux, que apresentam várias pequenas placas brancas opacas e friáveis (Figura 1.2A), que são facilmente raspadas. É frequentemente associada a tinha do pé interdigital (pé de atleta). Na OSB, devido a fungos não dermatófitos, por outro lado, a invasão das unhas é limitada a uma unha do pé, mas é mais grave, com coloração branca e opacidade generalizadas da placa ungueal (Figura 1.2B). A dermatoscopia mostra uma placa ungueal com várias pequenas placas brancas opacas e friáveis. Um fator predisponente à OSB causada por *T. interdigitale* é a tinha de pé interdigital devido ao fungo, que vai da pele à unha e deve ser curada em ambas as áreas.

O *diagnóstico diferencial* de OSB inclui:

- Fragilidade das unhas devido à degranulação da queratina, que representa uma variedade de fragilidade das unhas, geralmente devido ao uso excessivo de esmaltes e solventes para unhas, e aparece como placas brancas na placa ungueal. Elas são mais aderentes e maiores que a OSB por dermatófito e, geralmente, simétricas em ambas as unhas dos hálux.



Figura 1.2 **A.** Onicomicose superficial branca devido a *T. interdigitale*: placa superficial opaca branca na placa ungueal. **B.** Onicomicose superficial branca devido a *Fusarium* sp.: coloração branca da placa ungueal proximal, que é opaca e friável.

Onicomicose subungueal proximal (OSP)

É a mais rara de outras duas variedades, devido à maneira peculiar de penetração de fungos na unha. Os fungos atingem a parte ventral da placa ungueal proximal via prega ungueal proximal e estão localizados abaixo da parte proximal da unha. A placa ungueal mostra uma área branca proximal de mudança de coloração subungueal, com uma superfície transparente normal da placa ungueal (Figura 1.3A). Geralmente, produz uma área branca na área da lúnula, enquanto a placa ungueal restante é normal. A área branca é bem visível com dermatoscopia e possibilita o diagnóstico diferencial da leuconíquia transversal. A leuconíquia transversal é causada por traumas, e aparece na dermatoscopia como uma ou mais faixas transversais brancas na placa ungueal profunda, com superfície normalmente lisa da placa ungueal. A OSP causada por *Trichophyton rubrum* foi considerada um sinal de AIDS, mas pode ser observada mesmo em indivíduos imunocompetentes. A OSP é, por outro lado, uma apresentação comum de infecção por fungos não dermatófitos, principalmente devido a *Aspergillus* sp. e *Fusarium* sp. Quando causada por não dermatófitos, a OSP geralmente está associada à inflamação periungueal que, às vezes, pode levar à secreção do pus (Figura 1.3B).



Figura 1.3 **A.** Onicomicose subungueal proximal: descoloração branca da parte profunda da placa ungueal proximal. **B.** Onicomicose subungueal proximal devido a *Fusarium* sp.: a descoloração branca proximal da placa ungueal está associada à inflamação dos tecidos periungueais com secreção de pus.

Tratamento

O tratamento da onicomicose deve ser prescrito somente após o diagnóstico ter sido confirmado pelo exame micológico, que comprova a presença de fungos na unha e detecta as espécies responsáveis (consulte o Capítulo 2).

A escolha do tratamento depende, na verdade, de três critérios principais:

1. Tipo de onicomicose.
2. Gravidade.
3. Agente responsável.

Existem várias opções de tratamento disponíveis para onicomicose, incluindo antifúngicos orais, tópicos e dispositivos. Com base nesses dados, podemos decidir se somente a terapia tópica pode ser eficaz ou se é necessário um medicamento sistêmico. As opções atuais de tratamento incluem, de fato, medicamentos orais e tópicos, sendo que as terapias orais proporcionam melhores desfechos em doenças profundas e graves. Tradicionalmente, os antifúngicos orais têm sido a melhor opção por apresentarem altas taxas de sucesso. No entanto, eles podem estar associados

a contraindicações como doenças sistêmicas ou interações medicamentosas. Esses problemas estimularam a demanda por tratamentos mais seguros, levando ao aumento do interesse por terapias tópicas. Os medicamentos tópicos estão se tornando cada vez mais utilizados devido à sua facilidade de aplicação e ao risco mínimo para o paciente. Finalmente, os *lasers* são terapias baseadas em dispositivos aprovados pelo FDA (*Food and Drug Administration*). Esses tratamentos não possuem diretrizes definitivas e os resultados mostram a maior variação entre todas as opções disponíveis.[9]

A *terapia tópica* é indicada na OSB causada por dermatófitos, na OSB leve devido a fungos não dermatófitos e na OSD que envolve o terço distal da unha. Esmaltes antifúngicos para as unhas podem ser usados na onicomicose, que acomete até 40% da superfície da unha ou não mais que três em cada dez unhas. De acordo com a conferência de consenso internacional sobre onicomicose, o acometimento fúngico não deve exceder 50% da superfície da unha. No entanto, alguns esmaltes são aprovados para o tratamento tópico de uma onicomicose em até 80% da superfície da unha.[18] As formulações são projetadas para penetrar na placa ungueal e distribuir o fármaco de maneira transungueal para o leito ungueal em que o fungo reside. Por esse motivo, a aplicação do esmalte é a melhor solução. Inúmeros tratamentos tópicos estão disponíveis na forma de esmaltes ou soluções para unhas, mesmo que sua eficácia permaneça baixa. Para melhorar a eficácia do tratamento tópico, é muito importante escolher pacientes apropriados e explicar-lhes os efeitos colaterais mais comuns (como reações no local de aplicação e descoloração das unhas) e os tempos longos de tratamento. Os dois agentes antifúngicos tópicos mais comumente usados são o esmalte com amorolfina a 5% e o esmalte de ciclopirox a 8%. O esmalte de amorolfina é aplicado uma vez por semana, enquanto o de ciclopirox é aplicado diariamente. O ciclopirox é comercializado em veículos hidrossolúveis e não hidrossolúveis, sendo que o primeiro proporciona uma aplicação mais fácil e aspecto estético da unha. Tem eficácia antimicrobiana em todos os dermatófitos, leveduras e bolores clinicamente relevantes e contra determinadas espécies de *Candida* frequentemente resistentes a azólicos e contra algumas bactérias. Até 2014, era o único antifúngico tópico aprovado para o tratamento de onicomicose pelo FDA. O ciclopirox é recomendado em casos de onicomicose subungueal distal e lateral mínima, quando há menos de 50% da área de superfície sem envolvimento da matriz, quando há três ou menos unhas envolvidas e quando o paciente não é candidato à terapia antifúngica oral.[19]

O esmalte de amorolfina a 5% é recomendado para onicomicose sem envolvimento da matriz e casos leves de onicomicose subungueal distal e lateral que acometam até duas unhas.[19] O efinaconazol é um medicamento tópico comercializado recentemente que também parece promissor.[20] A solução de efinaconazol a 10% é um imidazol tópico ativo contra dermatófitos e leveduras, mostra maior penetração transungueal nas unhas humanas e mantém uma maior atividade antifúngica na placa ungueal e no leito ungueal. Novos fármacos antimicóticos locais são tavaborol 5%, eficaz contra *T. rubrum* e *T. mentagrophytes* e levedura[21] e solução de luliconazol 5% com menor afinidade à queratina.

A duração do tratamento da terapia tópica deve ser de pelo menos 6 a 12 meses, o tempo necessário para que a unha cresça normal novamente. Cremes antifúngicos devem ser aplicados ao mesmo tempo nas plantas dos pés, quando houver tinha do pé associada.

Os esmaltes também são utilizados em combinação com antifúngicos sistêmicos ou avulsão das unhas na onicomicose grave, para reduzir a duração do tratamento e aumentar a taxa de cura.

Tratamentos com terapia fotodinâmica (TFD) usando fotossensibilizadores também podem revelar-se opções de tratamentos eficazes no futuro. Atualmente, a terapia com *laser* também está sendo pesquisada e pode ser eficaz no tratamento da onicomicose. Os *lasers* aprovados pela FDA para onicomicose incluem *laser* de dióxido de carbono, ND:Laser YAG e *laser* de diodo 870 nm e 930 nm. Os *lasers* oferecem algumas vantagens sobre as opções a base de medicamentos, como tratamentos mais curtos e menos numerosos e sem efeitos colaterais sistêmicos.

O *tratamento sistêmico* é obrigatório na onicomicose subungueal distal que envolve mais de 50% da unha, na onicomicose subungueal proximal e na onicomicose superficial branca de infiltração profunda devido a não dermatófitos. O tratamento sistêmico com terbinafina ou itraconazol produz cura micológica em mais de 90% das infecções das unhas das mãos e em cerca de 80% das infecções das unhas dos pés. Essas taxas de sucesso podem ser aumentadas associando-se um tratamento tópico a um esmalte. A terbinafina pode ser administrada como uma terapia contínua a 250 mg/dia, durante 12 semanas, ou como um esquema intermitente de 2 pulsos de 250 mg/dia, durante 4 semanas e com 4 semanas de folga. A taxa de cura micológica para as unhas dos pés é de 70% e a taxa de cura completa é de 38%.[9] O itraconazol é administrado como pulsoterapia na dose de 200 mg, duas vezes ao dia, durante 1 semana por mês. A duração do tratamento é de 2 meses para as unhas das mãos e 3 meses para as unhas dos pés. O tratamento sequencial com itraconazol e terbinafina tem sido utilizado para aumentar as taxas de cura. O itraconazol é o fármaco de escolha quando um mofo é responsável pela doença. As taxas de cura micológica e completa para onicomicose da unha do pé são de 54% e 14%, respectivamente. O fluconazol pode ser usado na onicomicose dermatofítica, na dose de 300 mg/dia ou 400 mg/dia, 1 dia por semana, mas é menos eficaz e requer administração prolongada (6 a 8 meses).

Novos medicamentos antifúngicos orais são posaconazol, albaconazol e ravuconazol. O posaconazol foi examinado como um tratamento alternativo para onicomicose devido à sua eficácia e perfil de segurança promissor como potencial tratamento de segunda linha para infecções refratárias à terbinafina.[22] O albaconazol é um novo triazol, tratamento da onicomicose subungueal distal[23] realizado uma vez por semana. O mais novo é o ravuconazol, com atividade antifúngica potente e opção promissora de tratamento.[24]

Em pacientes que não podem ingerir antifúngicos sistêmicos, a terapia inclui medicamentos tópicos e avulsão periódica da parte doente da unha. As técnicas de avulsão são químicas, mecânicas e cirúrgicas e são realizadas a cada 3 a 4 meses, até a cura clínica e micológica da unha.

Prognóstico

Cerca de 20% das OSD causadas por dermatófitos recorrem após tratamento eficaz. Isso acontece quando fatores predisponentes estão presentes e não foram atendidos. A aplicação prolongada de antifúngicos tópicos em esmaltes após a cura pode reduzir a incidência de recorrências.

Pacientes com onicomicose subungueal distal devido a dermatófitos devem, portanto, ser acompanhados a cada 6 meses após a cura, a fim de avaliar a manutenção da mesma.

REFERÊNCIAS BIBLIOGRÁFICAS

1. Sigurgeirsson B, Baran R. The prevalence of onychomycosis in the global population – A literature study. J Eur Acad Dermatol Venereol. 2013 Nov 28.
2. Faergemann J, Baran R. Epidemiology, clinical presentation and diagnosis of onychomycosis. Br J Dermatol. 2003; 149(suppl 65):1-4.
3. Roseeuw D. Achilles foot screening project: preliminary results of patients screened by dermatologists. J Eur Acad Dermatol Venereol. 1999; 12(Suppl 1):S6-9.
4. Sigurgeirsson B, Olafsson JH, Steinsson JB, Paul C, Billstein S, Evans EGV. Long-term effectiveness of treatment vs itraconazole in onychomycosis: a 5-year blinded prospective follow-up study. Arch Dermatol. 2002; 138:353-7.

5. Zaias N, Tosti A, Rebell G, Morelli R, Bardazzi F, Bieley H, et al. Autosomal dominant pattern of distal subungual onychomycosis caused by Trichophyton rubrum. J Am Acad Dermatol. 1996; 34:302-4.
6. Gupta AK, Simpson FC, Brintnell WC. Do genetic mutations and genotypes contribute to onychomycosis? Dermatology. 2014 Mar 27.
7. Gupta AK, Drummond-Main C, Cooper EA, Brintnell W, Piraccini BM, Tosti A. Systematic review of non-dermatophyte mold onychomycosis: diagnosis, clinical types, epidemiology, and treatment. J Am Acad Dermatol. 2012; 66:494-502.
8. Morales-Cardona CA, Valbuena-Mesa MC, Alvarado Z, Solorzano-Amador A. Non-dermatophyte mould onychomycosis: a clinical and epidemiological study at a dermatology referral centre in Bogota, Colombia. Mycoses. 2013 Nov 27.
9. Gupta AK, Stec N. Recent advances in therapies for onychomycosis and its management. F1000Res. 2019 Jun 25;8.
10. Jayatilake JA, Tilakaratne WM, Panagoda GJ. Candidal onychomycosis: a mini-review. Mycopathologia. 2009; 168:165-73.
11. Hay RJ, Baran R. Onychomycosis: a proposed revision of the clinical classification. J Am Acad Dermatol. 2011; 65:1219-27.
12. Piraccini BM, Balestri R, Starace M, et al. Nail digital dermoscopy (Onychoscopy) in the diagnosis of onychomycosis. J Eur Acad Dermatol Venereol 2013; 27(4):509-13.
13. De Crignis G, Valgas N, Rezende P, et al. Dermatoscopy of onychomycosis. Int J Dermatol 2014; 53(2):e97-99.
14. Wang YJ, Sun PL. Fungal melanonychia caused by *Trichophyton rubrum* and the value of dermoscopy. Cutis. 2014; 94(3):E5-6.
15. Kilinc Karaarslan I, Acar A, Aytmur D, et al. Dermoscopic features in fungal melanonychia. Clin Exp dermatol. 2015; 40(3):271-8.
16. Finch J, Arenas R, Baran R. Fungal melanonychia. J Am Acad Dermatol. 2012; 66:830-41.
17. Piraccini BM, Tosti A. White superficial onychomycosis: epidemiological, clinical, and pathological study of 79 patients. Arch Dermatol. 2004; 140:696-701.
18. Lecha M, Effendy I, Feuilhade de Chauvin M, Di Chiacchio N, Baran R. Taskforce on onychomycosis education. Treatment options-development of consensus guidelines. J Eur Acad Dermatol Venereol. 2005; 19(Suppl 1):25-33.
19. Gupta AK, Paquet M, Simpson FC. Therapies for the treatment of onychomycosis. Clin Dermatol. 2013 Sep-Oct; 31(5):544-54.
20. Gupta AK, Paquet M. Efinaconazole 10% nail solution: a new topical treatment with broad antifungal activity for onychomycosis monotherapy. J Cutan Med Surg. 2014; 18:151-5.
21. Gupta G, Foley KA, Gupta AK. Tavaborole 5% solution: a novel topical treatment for toenail onychomycosis. Skin Therapy Lett. 2015; 20(6):6-9.
22. Elewski B, Pollak R, Ashton S, Rich P, Schlessinger J, Tavakkol A. A randomized, placebo-and active-controlled, parallel-group, multicenter, investigator-blinded study of four treatment regimens of posaconazole in adults with toenail onychomycosis. Br J Dermatol. 2012; 166:389-98.
23. Sigurgeirsson B, van Rossem K, Malahias S, Raterink K. A phase II, randomized, double-blind, placebo-controlled, parallel group, dose-ranging study to investigate the efficacy and safety of 4 dose regimens of oral albaconazole in patients with distal subungual onychomycosis. J Am Acad Dermatol. 2013; 69:415-16.e1.
24. Watanabe S, Tsubouchi I, Okubo A. Efficacy and safety of fosravuconazole L-lysine ethanolate, a novel oral triazole antifungal agent, for the treatment of onychomycosis: a multicenter, double-blind, randomized phase III study. J Dermatol. 2018; 45:1151-9.