Walter Belda Junior
Nilton Di Chiacchio
Paulo Ricardo Criado

1

Tratado de DERMATOLOGIA

4ª edição



BEST SELLER

Atheneu

Palavras dos Editores



Tratado de DERMATOLOGIA

4ª edição



SAL

SERVIÇO DE ATENDIMENTO AO LEITOR

Tel.: 08000267753

www.atheneu.com.br

(21) 99165-6798 Facebook.com/editoraatheneu Twitter.com/editoraatheneu Youtube.com/atheneueditora

Tratado de DERMATOLOGIA

4ª edição

VOLUME 1

EDITORES

WALTER BELDA JUNIOR

NILTON DI CHIACCHIO

PAULO RICARDO CRIADO

Atheneu

Rio de Janeiro • São Paulo

2023

EDITORA ATHENEU

São Paulo — *Rua Maria Paula, 123 – 18º andar*
Tel.: (11) 2858-8750
E-mail: atheneu@atheneu.com.br

Rio de Janeiro — *Rua Bambina, 74*
Tel.: (21) 3094-1295
E-mail: atheneu@atheneu.com.br

CAPA: Equipe Atheneu
PRODUÇÃO EDITORIAL: Know-How Editorial

CIP-Brasil. Catalogação na Publicação
Sindicato Nacional dos Editores de Livros, RJ

T698
4. ed.

Tratado de dermatologia, volume 1 / editores Walter Belda Junior, Nilton di Chiacchio, Paulo Ricardo Criado ; colaboradores Achilea Candida Lisboa Bittencourt ... [et al.]. - 4. ed. - Rio de Janeiro : Atheneu, 2023.
28 cm.

Inclui bibliografia
ISBN 978-65-5586-688-9

1. Dermatologia. 2. Pele - Cuidado e higiene. I. Belda Junior, Walter. II. Chiacchio, Nilton di. III. Criado, Paulo Ricardo. IV. Bittencourt, Achilea Candida Lisboa.

23-83631

CDD: 616.5
CDU: 616.5

Meri Gleice Rodrigues de Souza - Bibliotecária - CRB-7/6439

20/04/2023 25/04/2023

Belda Junior W, Chiacchio DI N, Criado PR.
Tratado de Dermatologia - 4ª edição – Volume 1

© Direitos reservados à EDITORA ATHENEU – Rio de Janeiro, São Paulo, 2023.

PARTE 1

Fundamentos da Dermatologia

capítulo 1

Leonardo Kamibeppu • Neusa Yuriko Sakai Valente • Mirian Nacagami Sotto

Pele – Estrutura, Fisiologia e Embriologia

A pele, constituída pela epiderme e derme, tem como função primordial a de barreira física, impedindo a entrada de elementos, por vezes, prejudiciais ao organismo e a perda de elementos vitais, principalmente a água (Ishida-Yamamoto et al., 1997).[1] A presença dos anexos cutâneos permite ainda que a pele acumule outras funções. Assim, as glândulas sudoríparas contribuem para o controle da temperatura corporal, as glândulas sebáceas secretam o sebo que impermeabiliza e lubrifica a superfície da pele, os pelos protegem a pele de agressões físicas, como as mecânicas e a radiação solar, e também impedem a perda de calor e umidade pelo microclima criado. A pele participa ainda da imunidade, pois tem o SALT (*Skin Associated Lymphoid Tissue*) (Streilein, 1985).[2] A pele, considerada o cartão-de-visitas do organismo, cumpre ainda um papel social, se saudável, atua como atrativo para outros indivíduos e, se afetada por algumas doenças, motiva repulsa e segregação.

O período fetal humano corresponde ao estágio de desenvolvimento intrauterino que começa a partir da 9ª semana e prolonga-se até o nascimento, aproximadamente na 38ª semana de gestação. Neste período, ocorrem mudanças significativas quanto a pele e seus anexos cutâneos, pois caberá ao tecido tegumentar assegurar a integridade do recém-nascido quando este entrar em contato com meio externo (Moore e Persaud, 2000).[3]

A pele é formada por duas camadas – a epiderme e derme –, originadas de dois folhetos germinativos distintos. A epiderme é o tecido epitelial de superfície e deriva do ectoderma cutâneo. Já a derme é a camada mais profunda e deriva do mesoderma. A rede de tecido conjuntivo embrionário subjacente (mesênquima), derivado do mesoderma, forma o tecido conjuntivo da derme (Persaud e Moore, 2004).[4]

As interações ectoderma (epiderme)/mesênquima (derme) envolvem mecanismos de indução mútua. A estrutura da pele varia de uma região corpórea a outra. Por exemplo, a pele da pálpebra é fina e macia e tem pelos delgados, já a pele das sobrancelhas é mais espessa e com pelos mais grossos (Persaud e Moore, 2004).[4]

EPIDERME

Inicialmente, o embrião está recoberto por uma única camada de células ectodérmicas. No 2º mês, a periderme ou epitríquio, é depositada sobre a superfície; constituindo, dessa forma, duas camadas distintas, sendo uma mais superficial e formada por epitélio pavimentoso composto por células achatadas, a periderme (Figura 1.1). As células da periderme sofrem queratinização e descamação contínua, sendo substituídas por células originadas da camada basal. Com a proliferação celular na zona basal, forma-se uma terceira camada, a zona intermediária. Finalmente, na metade da gestação, as camadas epiteliais da epiderme adquirem disposição definitiva de epitélio estratificado pavimentoso queratinizado, como é observado no período pós-natal, com as suas quatro camadas características: o estrato basal; espinhoso; granuloso; e córneo (Figura 1.2). A transformação do ectoderma superficial em uma epiderme de múltiplas camadas resulta das contínuas interações de indução com a derme (Persaud e Moore, 2004).[4]

Durante o 1º e o 2º trimestres, o desenvolvimento da epiderme ocorre em estágios que resultam no aumento da sua espessura (Persaud e Moore, 2004).[4]

A interface entre a epiderme e a derme apresenta-se ondulada, as papilas dérmicas se entrelaçam com invaginações da epiderme denominadas cristas epidérmicas. Invaginações adicionais de derivados da epiderme (folículos pilosos, glândulas sudoríparas e glândulas sebáceas) tornam irregular o conjunto irregular desta interface (Gartner e Hiatt, 2003).[5]

O epitélio estratificado pavimentoso queratinizado da pele é constituído por quatro tipos celulares: queratinócitos; melanócitos; células de Langerhans; e células de Merkel.

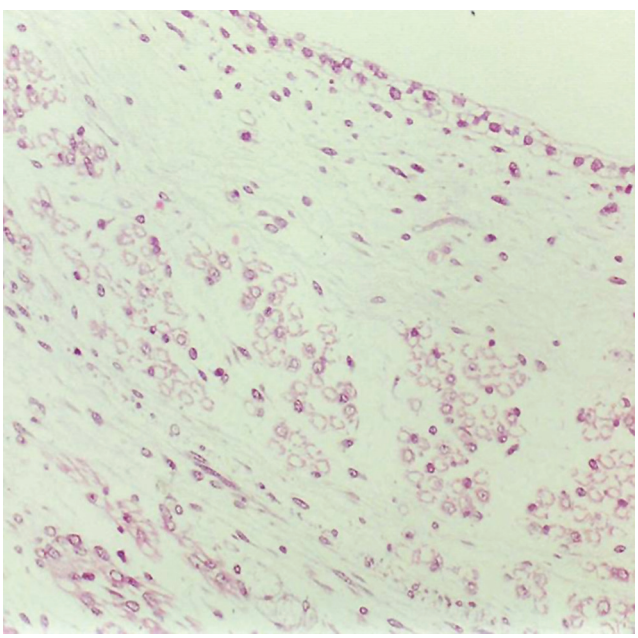

Figura 1.1 Pele do dorso de feto de 6 semanas. Há apenas uma camada de epitélio de revestimento, denominada periderme. Hematoxilina-eosina.

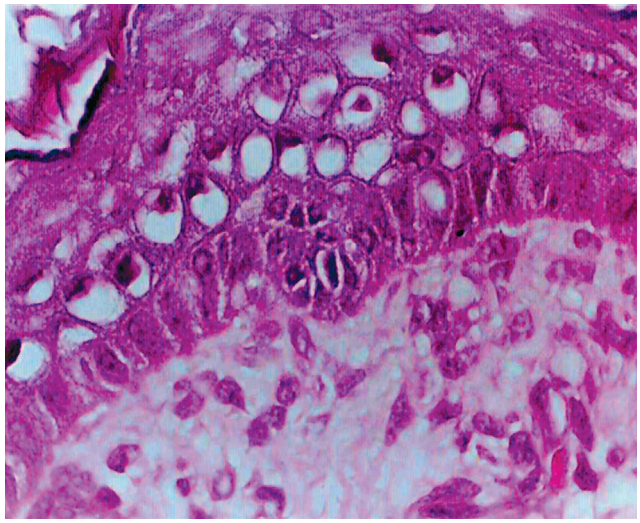

■ **Figura 1.2** Epiderme exibindo a camada mais externa, a córnea, e a seguir as camadas granulosa, espinhosa e basal. Hematoxilina-eosina.

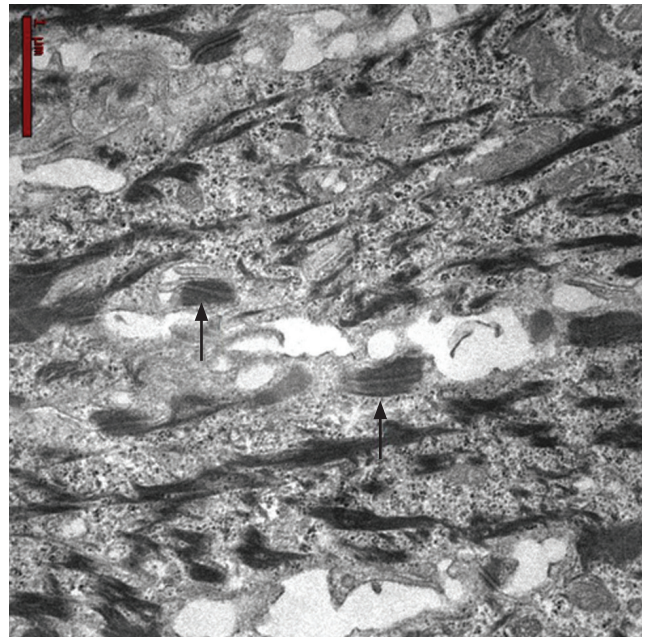

■ **Figura 1.3** Detalhe dos filamentos de queratina das células espinhosas e dos desmossomas (setas). Microscopia eletrônica de transmissão: citrato de uranila e acetato de Pb. Aumento original de 25.000 x.

Queratinócitos

Os queratinócitos formam a maior população de células da epiderme. Como descamam constantemente da superfície da epiderme, esta população precisa ser continuamente renovada. Tal renovação se dá por meio da atividade mitótica dos queratinócitos das camadas basais da epiderme. Ao longo de seu trajeto em direção à superfície, constituem o estrato espinhoso, o granuloso e o córneo, de onde se descamam.

Quando as células se distanciam dos vasos sanguíneos das papilas dérmicas, estas iniciam a transformação em queratina, o que leva à sua morte. Os queratinócitos apresentam, no citoplasma, filamentos intermediários de cerca de 10 nm, as citoqueratinas (CK) (Figura 1.3). As CK atuam como arcabouço resistente e flexível, permitindo às células epiteliais suportarem tensões mecânica ou outras, manter a forma das células, o posicionamento e a distribuição de organelas, a integridade dos contatos intercelulares e a comunicação entre o espaço intercelular e o núcleo (Goldman et al., 1985; Coulombe e Omary, 2002).[6,7] As CK são classificadas em tipo I (ácidas) e tipo II (neutrobásicas); elas se expressam aos pares, uma de cada tipo (Moll et al., 1982; Smack et al., 1994).[8,9] Na camada basal da epiderme interanexial, há expressão de CK5 e CK14, enquanto nos queratinócitos suprabasais são observadas as CK1 e CK10 (Moll et al., 1982; Tseng et al., 1982; Stoler et al., 1988).[8,10,11] A CK16 e a CK6 são expressas na epiderme palmoplantar e na bainha externa de folículos pilosos (Moll et al., 1982).[8] Em estados hiperproliferativos da epiderme, como na psoríase e na epiderme regenerativa, são encontradas as CK6 e CK16 (Leigh et al., 1995; Kallioinem et al., 1995).[12,13]

À medida que as células se diferenciam e se deslocam pelo epitélio estratificado, elas permanecem ligadas por junções desmossômicas (Figura 1.3) e as CK mudam de formas de baixo peso molecular para formas de pesos moleculares mais altos. As células na parte superior do epitélio expressam genes que codificam uma variedade de proteínas especializadas que interagem com os filamentos intermediários de CK e com a membrana celular para produzir uma massa compacta, elástica e mecanicamente resistente (queratina). Nos pequenos grânulos de querato-hialina estão algumas destas proteínas especializadas, como a involucrina (Stevens e Lowe, 2001).[14] Esta é uma proteína altamente insolúvel que se deposita sob a membrana plasmática dos corneócitos, contribuindo para a função de barreira física da epiderme, evitando a perda de água transcutânea (Ishida-Yamamoto et al., 1997).[1] O envelope corneificado é uma camada de proteínas insolúveis de 15 nanômetros depositada na face interna da membrana plasmática de células do epitélio estratificado escamoso terminalmente diferenciado, da qual fazem parte, ao lado da involucrina, a loricrina, cistatina A, as pequenas proteínas ricas em prolina, a filagrina, as CK e a elafina (Steinert e Marekov, 1995).[14]

- **Estrato basal:** também denominado estrato germinativo, produz permanentemente novos queratinócitos. Consiste em somente uma camada de queratinócitos, os quais repousam sobre a lâmina basal que conecta a epiderme à derme. Estes queratinócitos recebem o nome de células basais e estão em constante proliferação. Algumas células-filhas se diferenciam em células espinhosas, enquanto outras permanecem como células basais com a finalidade de manter a estabilidade populacional desse tipo celular. Para que um queratinócito basal se transforme em um córneo, seriam necessários 26 a 42 dias, e, para que essa mesma célula transite através da camada córnea e descame, mais l5 dias são requeridos. Em algumas condições patológicas, como na psoríase, o queratinócito basal se transforma em queratinócito córneo em apenas 5 dias.

Os queratinócitos basais (Figura 1.4) estão aderidos à derme por estruturas que compõem a zona da membrana basal (ZMB) (Figura 1.5). Reconhecem-se, ultraestruturalmente, os seguintes elementos como componentes da ZMB: complexo filamentos de queratina-hemidesmossomas, placa densa sub-basal, lâmina lúcida, filamentos ancorantes, lâmina basal, fibrilas ancorantes e área da sublâmina densa (Figura 1.6). Estes elementos mantêm a epiderme aderida à derme, e a anormalidade estrutural congênita destes elementos pode levar à formação de bolhas, como observado nas epidermólises bolhosas congênitas (McMillan et al., 1998).[16] Os hemidesmossomas são constituídos principalmente pela α6 β4 integrina, capaz de enviar sinais da matriz extracelular para o interior da célula, modulando, dessa forma, a organização do citoesqueleto, proliferação, apoptose e diferenciação (Borradori e Sonnenberg, 1999).[17] A produção de anticorpos contra os elementos da ZMB, como na epidermólise bolhosa adquirida, dermatite herpertiforme, dermatose bolhosa por IgA linear, lúpus eritematoso bolhoso e penfigoide bolhoso, também pode resultar em bolha subepidérmica.

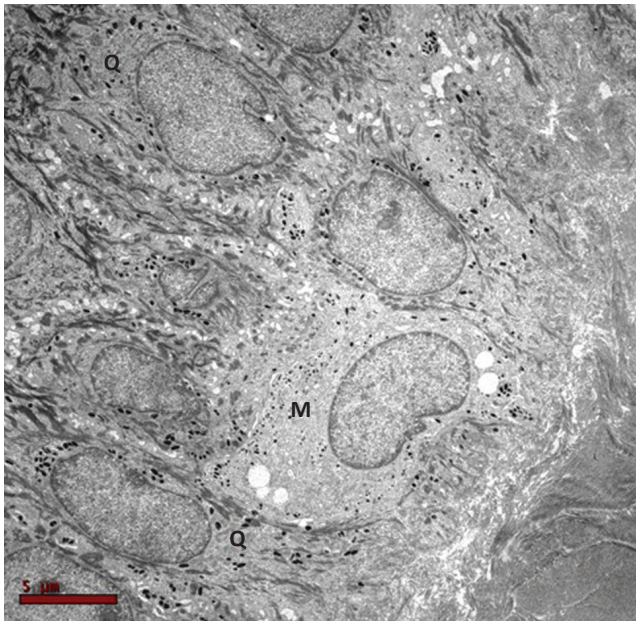

Figura 1.4 Melanócito (M) entre queratinócitos basais (Q). Microscopia eletrônica de transmissão: citrato de uranila e acetato de Pb. Aumento original de 4.000 x.



Figura 1.6 Junção dermoepidérmica: queratinócito basal, lâmina lúcida atravessada por filamentos ancorantes, lâmina densa e fibrilas ancorantes (seta). Microscopia eletrônica de transmissão: citrato de uranila e acetato de Pb. Aumento original de 80.000 x.

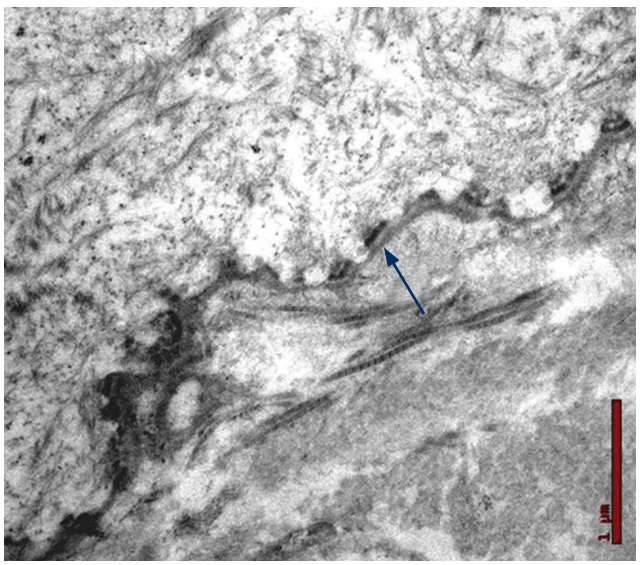

Figura 1.5 Junção dermoepidérmica: queratinócitos basais, zona da membrana basal com hemidesmossomas (seta) e derme papilar. Microscopia eletrônica de transmissão: citrato de uranila e acetato de Pb. Aumento original de 30.000 x.

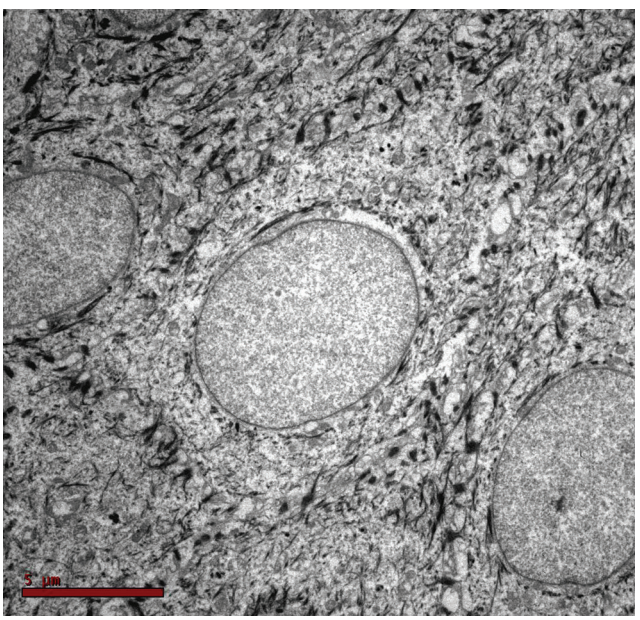

Figura 1.7 Queratinócitos espinhosos com proeminentes filamentos de queratina. Microscopia eletrônica de transmissão: citrato de uranila e acetato de Pb. Aumento original de 6.000 x.

- **Estrato espinhoso:** o número de camadas varia de acordo com a localização e é sempre maior no nível das cristas epidérmicas. As células espinhosas próximas ao estrato basal dividem-se 2 a 3 vezes, de modo a fornecerem novos queratinócitos à epiderme. As células espinhosas são maiores do que as basais. Sua forma é poligonal e emitem inúmeros prolongamentos citoplasmáticos, parecendo espinhos, ultraestruturalmente representados pelas junções intercelulares de tipo desmossoma.

Seu corpo celular e seus prolongamentos contêm feixes de filamentos de CK chamados de tonofilamentos (Figura 1.7). As células espinhosas aumentam de tamanho e se tornam planas (pavimentosas) à medida que se diferenciam em células granulosas. O núcleo, que a princípio é esférico, acompanha essas alterações (McKee PH, Calonje E, Granter SR, 2005).[18]

- **Estrato granuloso:** a pele que tem o estrato granuloso mais delgado é a das pálpebras, ao passo que a que tem o mais grosso é a das palmas e plantas. As células granulosas são mais delgadas do que as espinhosas e contêm corpos lamelares (cimentossomas ou corpúsculos de Odland), e os característicos grânulos de querato-hialina (Figura 1.8). O conteúdo dos corpos lamelares é excretado no espaço intercelular, principalmente pelas células granulosas mais próximas da superfície. Trata-se de um glicolipídeo que se dispersa de maneira uniforme entre as células, conferindo à pele, resistência à entrada de micro-organismos, à água e a outros elementos do ambiente. Também bloqueia a passagem de água e dos nutrientes provenientes da derme, provocando a morte das células dos estratos lúcido e córneo (McKee PH, Calonje E, Granter SR, 2005).[18]

- **Estrato lúcido:** exclusivo da pele espessa, principalmente nas palmas e plantas. É constituído por queratinócitos pavimentosos, sem núcleo e repletos de tonofilamentos. Parte da querato-hialina formada pelo estrato granuloso se converte em eleidina, que se exterioriza e permite que o estrato córneo deslize, de maneira restrita, sobre o estrato lúcido.
- **Estrato córneo:** camada com espessura variável e, desse modo, nos locais onde a fricção é mais intensa, como palmas e plantas, é composta de várias camadas celulares, ao contrário do que ocorre nas áreas delicadas, como as pálpebras.

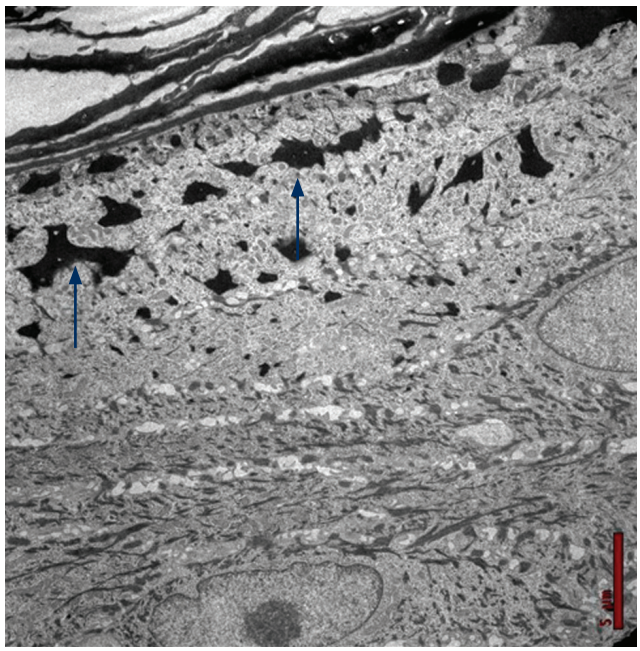

Figura 1.8 Queratinócitos granulosos com os característicos grânulos de querato-hialina (setas), entre os queratinócitos córneos e os espinhosos. Microscopia eletrônica de transmissão: citrato de uranila e acetato de Pb. Aumento original de 4.000 x.

Os queratinócitos mortos do estrato córneo apresentam citoplasma plano, repletos de tonofilamentos, em arranjo paralelo à superfície da pele. Esses tonofilamentos ligam-se entre si através da querato-hialina, o que confere às células córneas grande resistência mecânica (McKee PH, Calonje E, Granter SR, 2005).[18]

As células córneas mais profundas permanecem conectadas por desmossomas que desaparecem à medida que se superficializam e se desprendem da pele (Figura 1.9).

Melanócitos

Durante o 1º trimestre do desenvolvimento embrionário, células da crista neural migram para o mesênquima da derme em desenvolvimento e se diferenciam em melanoblastos. Mais tarde, estas células esféricas migram para a junção dermoepidérmica, se diferenciam em melanócitos, e aí permanecem no período pós-natal. A diferenciação de melanoblastos em melanócitos envolve a formação do pigmento melanina e a aquisição de aspecto mais alongado. Estas novas células diferenciadas sintetizam e distribuem a melanina para outras células da epiderme através dos prolongamentos dendríticos. Os melanócitos aparecem na pele em desenvolvimento entre 40 e 50 dias, imediatamente após a migração das células da crista neural. Os melanócitos começam a produzir o pigmento melânico antes do nascimento e o distribuem para as células epidérmicas (Persaud e Moore, 2004).[4]

Os melanócitos migram também, durante a vida embrionária, para o sistema nervoso central (SNC), estruturas oculares, ouvido e mucosas. Na pele, à microscopia de luz, em preparados histológicos corados pela hematoxilina-eosina, se apresentam como células claras localizadas

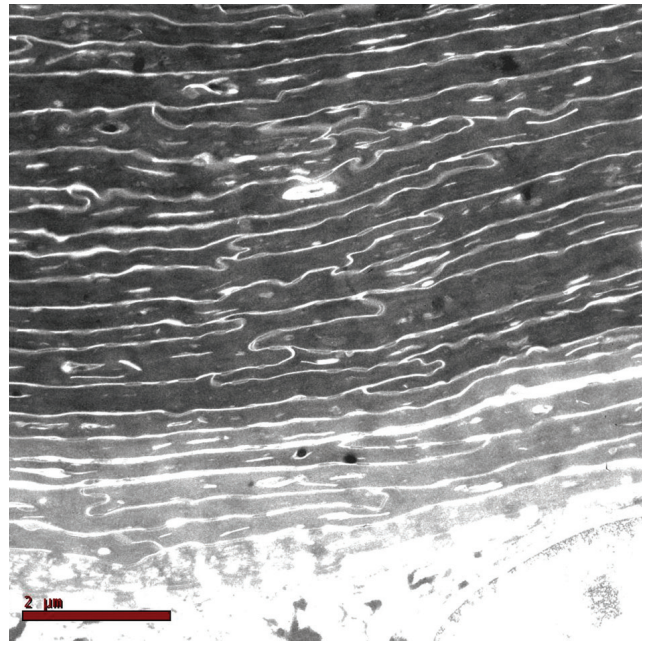

Figura 1.9 Numerosos queratinócitos córneos empilhados. Microscopia eletrônica de transmissão: citrato de uranila e acetato de Pb. Aumento original de 15.000 x.

entre os queratinócitos basais da epiderme e da matriz do pelo, no topo da papila do pelo. A relação entre o número de queratinócitos basais e de melanócitos é ao redor de 1:10. Na face, na fronte e nos epitélios genital, nasal e oral, o número de melanócitos pode ser o dobro do de outras áreas. A exposição repetida à luz ultravioleta aumenta a densidade de melanócitos, e o envelhecimento leva à perda de melanócitos, na proporção de 6% a 8% por década. A associação melanócito-queratinócito é denominada unidade epidérmico-melânica, em que um melanócito supre de melanina 36 queratinócitos (Figura 1.10). A variação da cor nas diferentes raças não depende da densidade de melanócitos, e sim da morfologia das organelas em que a melanina é sintetizada (melanossomas) e como eles se distribuem nos queratinócitos, principalmente (Boissy, 1988),[19] além da quantidade de melanina produzida pelos melanócitos e da sua transferência aos queratinócitos. O aspecto dendrítico do melanócito pode ser mais bem evidenciado utilizando-se o método histoquímico em que o tecido é incubado com a (DOPA di-hidroxifenilalanina), precursora da melanina, que é metabolizada para DOPA-melanina, pela tirosinase do melanócito. Este pigmento difere da melanina produzida naturalmente que é acastanhada e granulosa, enquanto a DOPA-melanina é negra e homogênea. Ultraestruturalmente, a visualização de organelas citoplasmáticas denominadas melanossomas, nos estágios iniciais de maturação I e II (Figura 1.11), permite identificar as células como melanócitos. Entretanto, melanossomas maduros podem ser transferidos para células de outras linhagens, como os queratinócitos, células de Langerhans e histiócitos (Figura 1.12). Os melanossomas do estágio I são vacúolos esféricos contendo substância amorfa, material proteico e poucas vesículas. Os de estágio II são elipsoides e apresentam lamelas e filamentos. No estágio III, a atividade tirosinase se torna positiva e é iniciada a síntese de melanina nas lamelas. No estágio IV, há intensa melanização (Raposo e Marks, 2007).[20] Os melanossomas dos caucasoides não ultrapassam em geral 0,8 mícron e, nos queratinócitos, estão agrupados (melanossomas complexados), enquanto na pele negra os melanossomas são, em média, maiores do que 0,8 mícron e estão dispersos, não complexados, no citoplasma dos queratinócitos. Nos asiáticos, os achados são intermediários entre os dos dois grupos anteriores (Thong et al., 2003).[21]

A melanina, sintetizada nos melanossomas, é um pigmento endógeno denso, de estrutura química ainda não perfeitamente identificada que, além de ser o principal determinante da cor da pele, protege a pele

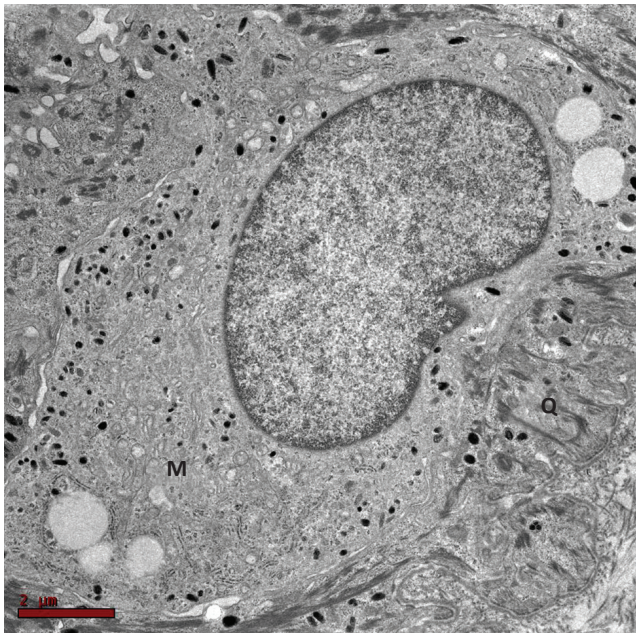

Figura 1.10 Melanócito (M) entre queratinócitos basais (Q). Microscopia eletrônica de transmissão: citrato de uranila e acetato de Pb. Aumento original de 10.000 x.

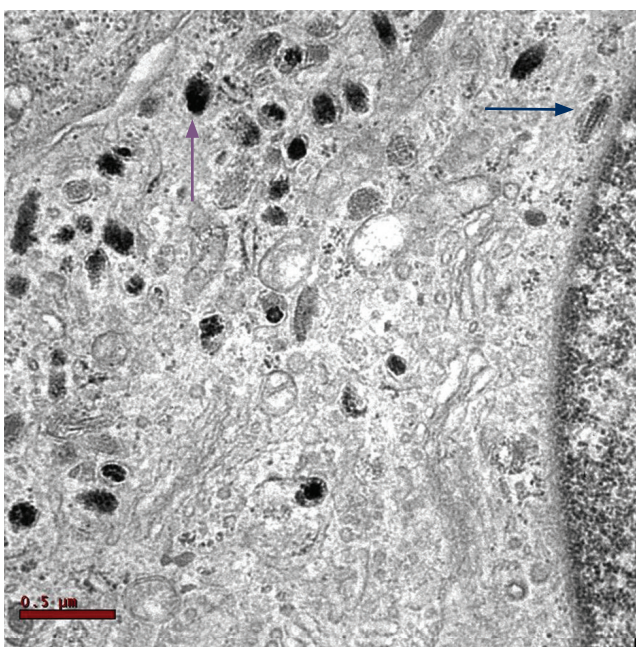

Figura 1.11 Melanossomas em vários estágios evolutivos (setas), junto ao complexo de Golgi, no citoplasma de melanócito. Microscopia eletrônica de transmissão: citrato de uranila e acetato de Pb. Aumento original de 40.000 x.

dos efeitos prejudiciais da radiação ultravioleta que é por ela absorvida e espalhada. A melanina também bloqueia os radicais livres que se formam por ação da radiação ultravioleta. Na pele dos mamíferos, há dois tipos principais de melanina: a eumelanina, de cor marrom-escuro a negra; e a feomelanina, amarela a marrom-avermelhada. Ambos os tipos derivam de um precursor comum, a dopaquinona que é formada pela oxidação de l-tirosina pela tirosinase. Na ausência de compostos sulfidrílicos, a dopaquinona sofre ciclização intramolecular formando ciclodopa, que origina dopacromo, que espontaneamente se rearranja formando 5,6 di-hidroxiindol. A oxidação e polimerização dessas moléculas leva à produção de eumelanina. Se houver cisteína, o processo

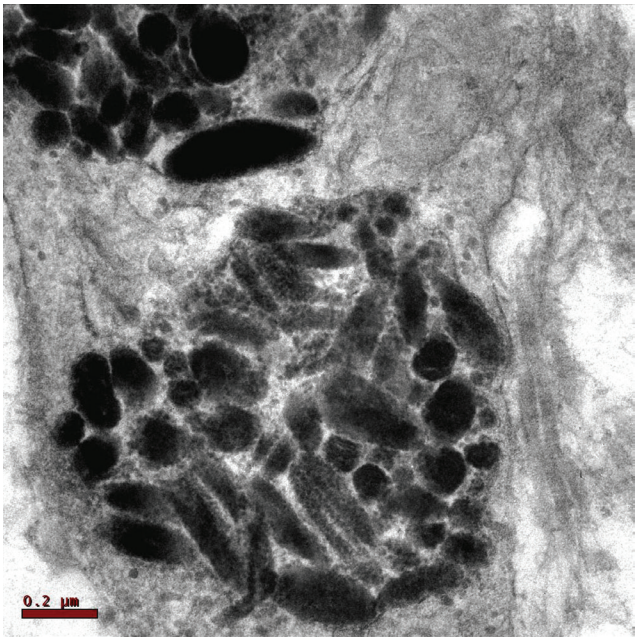

Figura 1.12 Detalhe dos melanossomas complexados no citoplasma de macrófago. Microscopia eletrônica de transmissão: citrato de uranila e acetato de Pb. Aumento original de 80.000 x.

origina preferencialmente isômeros de cisteinildopa que são oxidados com dopaquinona, originando cisteinildopaquinonas e, finalmente, feomelanina (Ito e Wakamatsu, 2008).[22] A eumelanina é sintetizada em melanossomas elípticos; os eumelanossomas e a feomelanina, em melanossomas esféricos, os feomelanossomas. Atestam a importância do melanócito e da melanina, os albinos, os quais apresentam deficiência total ou parcial da tirosinase, resultando em deficiência na produção de melanina e consequente falta de proteção contra as radiações ultravioletas e tendência ao desenvolvimento precoce de carcinomas e melanomas quando não protegidos dessas radiações. A melanogênese no homem e em outros vertebrados sofre ação hormonal. Demonstrou-se forte poder melanogênico dos estrógenos e da progesterona. Embora o α e β-hormônios melanoestimulantes controlem a atividade adenilciclase, aumentando a síntese de tirosinase e de melanina, ainda não se obteve *in vitro* a formação de melanina sob ação do hormônio melanoestimulante. Hormônios como o adrenocórtico-trófico em altas doses e a tiroxina têm sido relatados como indutores da melanogênese.

Células de Langerhans

São as principais células dendríticas da epiderme, que, por sua posição privilegiada na barreira cutânea, são consideradas o protótipo de células dendríticas sentinela (Kaplan et al., 2008).[23] Têm origem mesodérmica, com precursores vindos da medula óssea e fazem parte do sistema fagocítico mononuclear. São especializadas na captura, processamento e apresentação de antígenos, via complexo de histocompatibilidade maior (MHC) classe II, assim como via MHC classe I, aos linfócitos CD4+ e CD8+, respectivamente. Também se mostram, à microscopia de luz, em preparados histológicos rotineiros, como células claras semelhantes aos melanócitos, porém frequentemente em localização mais alta na epiderme do que a dos melanócitos. Sua caracterização pode ser feita pela afinidade ao cloreto de ouro, pontividade para ATPase, por métodos imunohistológicos utilizando-se anticorpos contra antígenos como CD1a (Figura 1.13), HLA-Dr, proteína S100 e langerina (Ward et al., 2006)[24] e ultraestruturalmente pela demonstração de organelas características, os grânulos de Birbeck com formato de raquete (Figuras 1.14 e 1.15). Acredita-se que a exposição solar leve à diminuição da densidade destas células na epiderme, distúrbio da vigilância imune com consequente predisposição ao aparecimento de neoplasias e infecções.

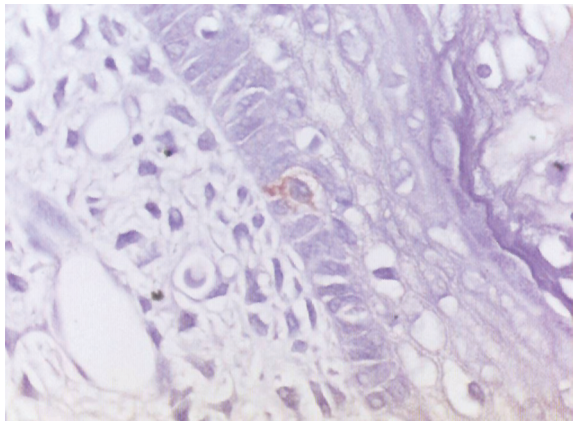

Figura 1.13 Pele digital de feto de 14 semanas. Células de Langerhans marcada em marrom pelo anticorpo CD1a por técnica de imunohistoquímica.

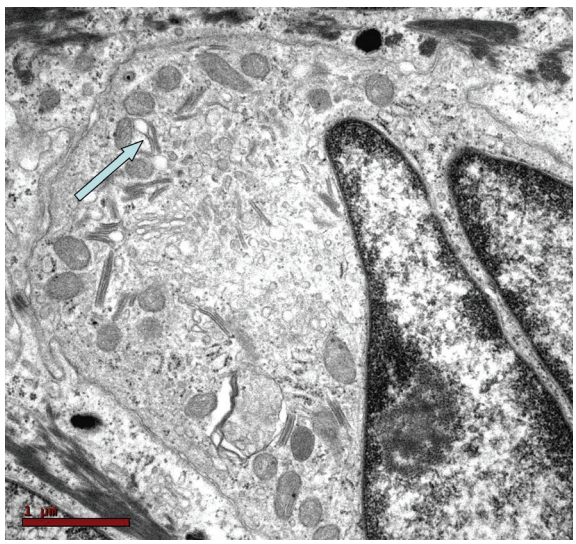

Figura 1.14 Célula de Langerhans entre queratinócitos espinhosos, exibindo no citoplasma os característicos grânulos de Birbeck (seta), com formato de raquete. Microscopia eletrônica de transmissão: citrato de uranila e acetato de Pb. Aumento original de 25.000 x.

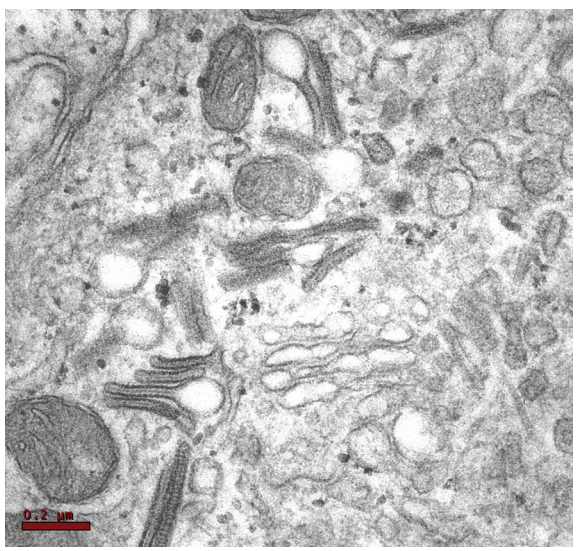

Figura 1.15 Detalhe dos grânulos de Birbeck no citoplasma da célula de Langerhans. Microscopia eletrônica de transmissão: citrato de uranila e acetato de Pb. Aumento original de 80.000 x.

Células de Merkel

São encontradas entre os queratinócitos do estrato basal da epiderme e tecido conjuntivo da derme, bem como na mucosa oral. Células semelhantes são vistas no tecido pulmonar e botões gustativos (Winkelmann, 1977).[25]

São abundantes na ponta dos dedos, em áreas desprovidas de pelos e em regiões do corpo mais sensíveis ao toque. Localizam-se na parte profunda da epiderme, apoiadas na membrana basal e presas aos queratinócitos por meio de desmossomas. O polo apical da célula estende várias projeções alargadas e digitiformes para dentro da camada dos queratinócitos. As células de Merkel são neurossecretoras, presentes na epiderme em unidades isoladas ou pequenos agrupamentos, frequentemente associadas a terminações nervosas intraepidérmicas de nervos sensitivos. Correspondem a 3% da população celular da epiderme, tendo similaridade estrutural e química com as células produtoras de aminas e hormônios polipepídeos (Sistema *Amino Precursor Uptake and Decarboxilation* – Apud) (Winkelmann, 1977; Whitwam, 1977)[25,26] e como tal apresentam grânulos de secreção neuroendócrina, ao lado de características da linhagem epitelial (desmossomas e filamentos de citoqueratina). As células de Merkel também podem ser reconhecidas pela demonstração de antígenos como a cromogranina, enolase neuronal específica, CK20 (Figura 1.16), por técnica imunohistoquímica e pela evidenciação ultraestrutural dos grânulos neurossecretores citoplasmáticos. Credita-se às células de Merkel função de receptoras da sensibilidade táctil. São reconhecidas na pele de embriões já na 17ª semana. Também têm sido, embora raramente, encontradas na derme de fetos e recém-nascidos. A origem dessas células ainda é controversa, se a crista neural ou as células epiteliais primitivas dentro da epiderme embrionária. O carcinoma trabeculado da pele, ou carcinoma de Merkel, capaz de originar metástases, é constituído de células como o perfil morfológico e antigênico das células de Merkel (Moffat e Ketcham, 1993).[27]

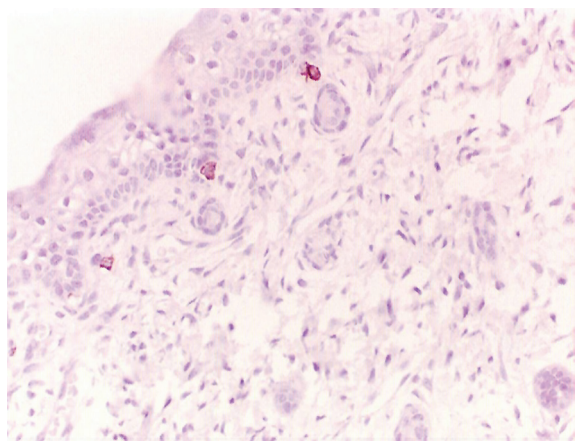

Figura 1.16 Pele do dígito de feto de 24 semanas demonstrando células de Merkel na epiderme inferior marcadas em marrom pelo anticorpo anticitoqueratina 20 por técnica de imunohistoquímica.

IMPRESSÕES DIGITAIS

As cristas começam a aparecer nos embriões com aproximadamente 10 semanas e estão completamente formadas em torno da 17ª semana. As cristas epidérmicas produzem sulcos na superfície das palmas e plantas, inclusive dos dedos. O tipo de padrão que se desenvolve é determinado geneticamente e constitui a base do exame das impressões digitais nas investigações criminais e na genética médica (dermatoglifos). E o estudo dos padrões das cristas epidérmicas da pele é denominado dermatografia.

VÉRNIX CASEOSA

Inicialmente, a vérnix caseosa é constituída por células epidérmicas degeneradas. Depois, há também a presença de sebo pela secreção das

glândulas sebáceas da pele. Durante o período fetal, a vérnix tem por finalidade proteger a pele em desenvolvimento da maceração causada pelo líquido amniótico misturado com urina. Além disso, a presença desse material viscoso e escorregadio na superfície corpórea auxilia no parto.

ANEXOS DA PELE

Os derivados da epiderme podem ser produzidos por proliferação celular na camada basal e posteriormente seguido por um crescimento destas células para o interior da derme seguido de diferenciação celular. Na espécie humana, os apêndices cutâneos correspondem a glândulas sudoríparas écrinas e apócrinas, glândulas sebáceas, folículos pilosos e unhas.

Glândulas da pele

As glândulas sebáceas e sudoríparas resultam da proliferação de células epiteliais para o interior do tecido conjuntivo adjacente.

As células que migraram mais profundamente na derme ou na hipoderme, tornam-se células secretoras, enquanto as células mais superficiais diferenciam-se nas células dos ductos. Cabem aos ductos como finalidade primordial a condução das secreções para a superfície do epitélio. Este processo corresponde à formação das glândulas exócrinas. As glândulas sebáceas e as sudoríparas écrinas e apócrinas são deste tipo.

Em alguns casos, as células dos ductos degeneram-se, resultando apenas em aglomerados de células secretoras, formando, desse modo, as glândulas endócrinas, que não ocorrem na pele. O produto celular é liberado dentro de um extenso sistema de capilares que circundam essas células.

Glândulas sebáceas

A maioria das glândulas sebáceas origina-se entre a 13ª e a 16ª semanas gestacionais, como invaginações laterais das bainhas epiteliais dos folículos pilosos em desenvolvimento e outras de invaginações da epiderme na derme (Smith e Thiboutot, 2008).[28]

Os brotos das glândulas crescem em direção ao tecido conjuntivo embrionário circundante, ramificando-se para formar os primórdios de vários alvéolos e seus ductos associados. As células centrais dos alvéolos se rompem, formando uma secreção oleosa, o sebo (Figura 1.17), que é liberada na própria luz do folículo piloso na função de ducto excretor, de onde alcança a superfície da pele. As glândulas sebáceas independentes dos folículos pilosos (grânulos de Fordyce), por exemplo, na glande do pênis, nos pequenos lábios, na mucosa oral e lábios, desenvolvem-se como brotos da epiderme (Persaud e Moore, 2004).[4] A secreção sebácea é constituída principalmente por triglicerídeos, diglicerídeos e ácidos graxos livres (57%), seguido de ésteres de colesterol (26%), esqualeno (12%) e colesterol (2%) (Smith e Thiboutot, 2008).[28]

O número, o tamanho e a atividade das glândulas sebáceas variam de um local para outro dentro da própria pele. São abundantes na face (400 a 900 glândulas/cm^2) (Smith e Thiboutot, 2008),[28] couro cabeludo, pavilhão auricular, narinas, vulva e ao redor do ânus, estando ausentes nas solas e nas palmas. São também glândulas sebáceas, a de Meibomius e a de Zeis, localizadas nas pálpebras e os tubérculos de Montgomery das aréolas mamárias, associadas aos ductos lactíferos (Smith e Thiboutot, 2008).[28] As glândulas sebáceas ligadas aos cílios são denominadas de Zeis, e as de Meibomius estão localizadas dentro do tarso, não conectadas aos folículos pilosos, e sua secreção é levada por dutos cujos óstios se localizam na borda das pálpebras, na junção mucocutânea (Steffen e Ackerman, 1994).[29]

Tornam-se ativas com a puberdade sob ação da testosterona, que é transformada intracelularmente na forma ativa, di-hidrotestosterona, pela 5-α-redutase. Entretanto, os estrógenos diminuem a produção intracelular de lipídeos, e a isotretinoína causa atrofia da glândula sebácea (Smith e Thiboutot, 2008).[28] A secreção sebácea é composta de células inteiras desintegradas e liberadas das glândulas pelo processo holócrino. As células sebáceas têm o citoplasma repleto de vacúolos, imagens negativas de lipídeos (Figura 1.17), e o seu produto, o sebo, é secretado para o canal pilar, por onde atinge a superfície da pele, cumprindo o papel de lubrificante e impermeabilizante. Outras propriedades do sebo seriam a de carrear antioxidantes (α-tocoferol), antimicrobianos e feromônios. A propriedade antioxidante do sebo preveniria o envelhecimento e auxiliaria a manter a integridade da barreira cutânea (Smith e Thiboutot, 2008).[28] O sebo teria também propriedades antifúngicas, o que explicaria a cura espontânea das tinhas tonsurantes do couro cabeludo das crianças com o advento da puberdade e o início da secreção sebácea por estímulo androgênico. Outro fato que favorece essa ideia é a raridade da ocorrência de tinha tonsurante no adulto normal, de tal modo que, uma vez diagnosticada, deve-se pesquisar depressão imunitária.

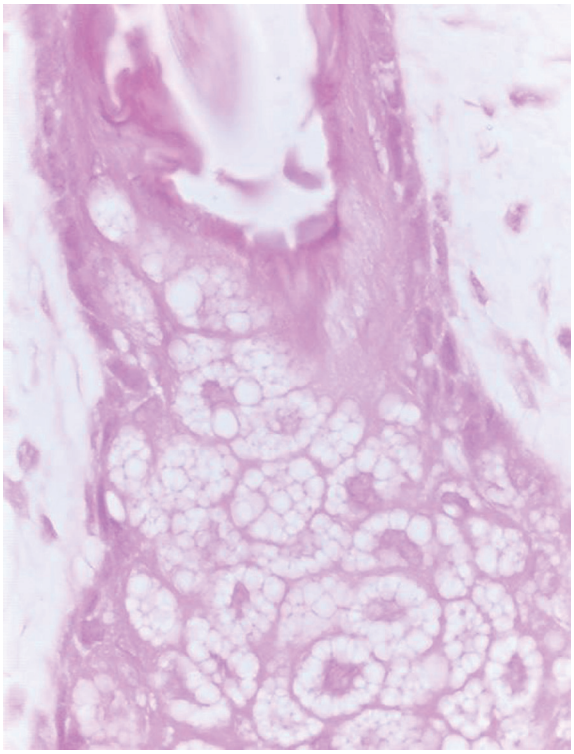

Figura 1.17 Glândula sebácea exibindo células sebáceas com citoplasma repleto de vacúolos, imagem negativa de gotículas de gordura. Hematoxilina-eosina.

Glândulas sudoríparas écrinas e apócrinas

As glândulas sudoríparas écrinas também se originam de invaginações da epiderme na derme (Moore e Persaud, 2000).[3] Localizam-se na pele da maior parte do corpo e desenvolvem-se como invaginações epidérmicas que crescem no interior do mesênquima subjacente. À medida que o broto cresce, sua extremidade enovela-se, formando o primórdio da porção secretora da glândula. A parte secretora das glândulas sudoríparas écrinas é descrita como um epitélio cuboide simples a colunar baixo composto de células escuras e células claras; entretanto, alguns pesquisadores consideram a que porção secretora contém um epitélio pseudoestratificado. Durante o seu desenvolvimento, a junção epitelial da glândula com a epiderme forma o primórdio do ducto. As células centrais dos ductos primordiais degeneram, formando uma luz. As células periféricas da porção secretora da glândula se diferenciam em células secretoras e mioepiteliais. Acredita-se que as células mioepiteliais sejam células musculares lisas especializadas, que ajudam a expelir o suor das glândulas. As glândulas sudoríparas écrinas começam a funcionar logo após o nascimento. As células escuras assemelham-se a um cone invertido, cuja extremidade larga reveste a luz. A extremidade estreita, que raramente chega à lâmina basal, adapta-se de modo a se ajustar entre as células claras adjacentes. No citoplasma apical, estão grânulos

de secreção moderadamente densos contendo glicoproteína. A secreção destas células é de natureza mucosa. As células claras têm uma área apical estreita e uma base mais larga, que se estende até a lâmina basal. Ao contrário das células escuras, elas não apresentam grânulos de secreção, mas contêm acúmulos de glicogênio. Por causa das células escuras, as células claras têm acesso limitado à luz da glândula; por isso, sua secreção aquosa passa por canalículos intercelulares, intercalados entre células claras adjacentes, onde ocorre mistura da secreção mucosa com a das células escuras (Gartner e Hyatt, 2003).[5] São glândulas de tipo tubular e merócrinas, com uma porção secretora, geralmente localizada na derme profunda ou hipoderme, e porção ductal, dérmica e intraepidérmica (Figura 1.18). A porção secretora e parte da ductal que lhe segue são enoveladas constituindo o glomérulo sudoríparo, rodeado pela derme adventicial e, por vezes, por coxim gorduroso. À microscopia eletrônica, as células secretoras claras têm abundante glicogênio; e as escuras, vacúolos com mucina; e as células mioepiteliais contêm filamentos de actina. O ducto dérmico é constituído por duas camadas de células, as luminais ou cuticulares, com núcleos maiores e o citoplasma mais eosinofílico, com a superfície luminar revestida pela cutícula, homogênea, eosinofílica e refringente, ultraestrututalmente constituída pela borda luminal com proeminentes microvilos, a seguir, pequenas vesículas e, finalmente, os filamentos de queratina. Os ductos não apresentam células mioepiteliais, porém melanócitos estão presentes na camada basal do segmento imediatamente inferior ao segmento intraepidérmico. A porção intraepidérmica do ducto sudoríparo écrino, denominada acrossiríngeo, é espiralada, revestida na parte luminal por células cuticulares e externamente pelas células epiteliais poroides. No terço superior do ducto, as células cuticulares exibem grânulos de querato-hialina e se queratinizam. (Abenoza e Ackerman, 1990).[30] Distribuem-se por toda a superfície corpórea, com exceção da glande e do vermelhão do lábio. Maior densidade é encontrada nas regiões palmoplantares e nas axilas. São glândulas merócrinas, responsáveis pela produção do suor e, portanto, desempenhando papel-chave no controle da temperatura do corpo. A secreção sudoral écrina contém água e minerais, é hipotônica e inodora ao ser secretada. A bromidrose (suor fétido) é creditada à ação de micro-organismos. A secreção sudoral écrina é controlada por terminações nervosas simpáticas colinérgicas (Abenoza e Ackerman, 1990).[30]

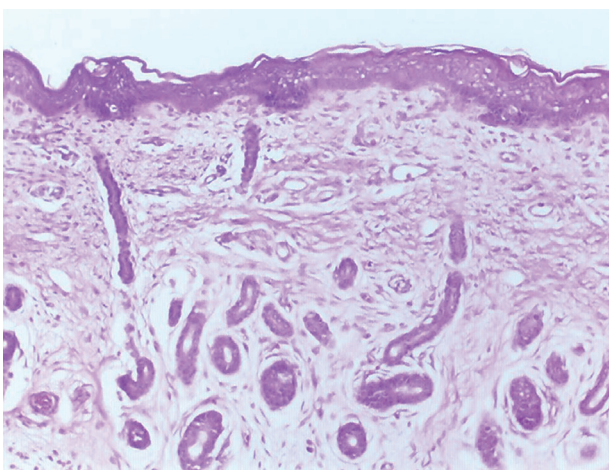

■ **Figura 1.18** Pele da planta demonstrando mais superiormente os dutos excretores e mais inferiormente a porção secretora das glândulas sudoríparas. Hematoxilina-eosina.

Na espécie humana, a distribuição das glândulas sudoríparas apócrinas é bem mais limitada que a das glândulas écrinas, e formam-se por invaginações do estrato germinativo da epiderme que dão origem aos folículos pilosos. Em consequência disso, os ductos dessas não se abrem na superfície da pele, como glândulas sudoríparas écrinas, mas, na parte superior dos folículos pilosos, acima da abertura das glândulas sebáceas. Elas são glândulas odoríferas, produtoras de feromônios a partir do colesterol, que só se tornam funcionais na puberdade, por influência dos hormônios sexuais (Beier et al., 2005).[31] Têm distribuição limitada a poucas regiões (axilas, aréola mamária, região anogenital e em menor número na face, no couro cabeludo e na região umbilical). Apresentam característica secreção do tipo apócrina, rica em componentes orgânicos, contendo feromônio, do grego *pherein* (trazer ou transferir) e *hormon* (excitar), são substâncias secretadas para o exterior por um animal, com ação no comportamento e no desenvolvimento de outros organismos da mesma espécie. Usualmente, a resposta nos indivíduos é de natureza sexual ou reprodutiva, embora possa incluir também respostas de ordem social, como quando um cão usa feromônios da urina para marcar territórios (Cohn, 1994).[32] Os feromônios atuam, em geral, olfativamente, mas podem também fazê-lo por contato. Há evidências de que se trate de esteroides, pois a glândula apócrina das axilas com sinais de atividade secretora (epitélio alto) expressam, nos núcleos das células, receptores para andrógeno e estrógeno. Sabe-se que os andrógenos estimulam a biossíntese de colesterol dentro de organelas denominadas peroxissomas e este colesterol pode ser usado para a síntese de feromônios (Rothard e Beier, 2001).[33] A secreção apócrina é controlada por terminações nervosas simpáticas adrenérgicas. A porção secretora das glândulas apócrinas é constituída por epitélio colunar na superfície luminar e por células mioepiteliais, externamente, que repousam sobre a membrana basal. Presume-se que a contração dessas células auxilie na excreção do suor apócrino, que é eliminado em pulsos. As células secretoras apócrinas, localizadas no tecido adiposo subcutâneo, apresentam, no seu citoplasma, pigmento acastanhado de lipofuscina e grânulos eosinofílicos, PAS positivos e diástase resistentes. Estes grânulos, presentes também nos lumens, são lisossomas que contêm sialomucina, lipídeos e ferro. O lúmen das glândulas apócrinas é maior que o das écrinas, entretanto tem, como as últimas, uma porção secretora espiralada que é seguida de ductos espiralados; a seguir o ducto dérmico retificado e novamente uma porção espiralada quando desemboca no folículo piloso, acima da inserção da glândula sebácea, na base do infundíbulo. Raramente, a glândula apócrina desemboca diretamente na epiderme, próxima ao folículo piloso. Esta porção intraepitelial, o acrossiríngeo da glândula apócrina, é semelhante ao da glândula écrina, assim como o segmento retificado do ducto dérmico.

Folículos pilosos

Os pelos são estruturas filamentosas queratinizadas ausentes nos lábios, palmas, planta, ponta e lados dos dedos, glande, prepúcio, clitóris e pequenos lábios. Cada pelo tem um setor visível e outro no interior do folículo piloso, que se localiza na derme e, às vezes, na derme e na hipoderme. A parede do folículo apresenta duas camadas epiteliais denominadas de bainha interna e externa (triquilema). No seu extremo proximal, há o bulbo piloso onde o pelo se origina e cresce (Figuras 1.19, 1.20 e 1.21).

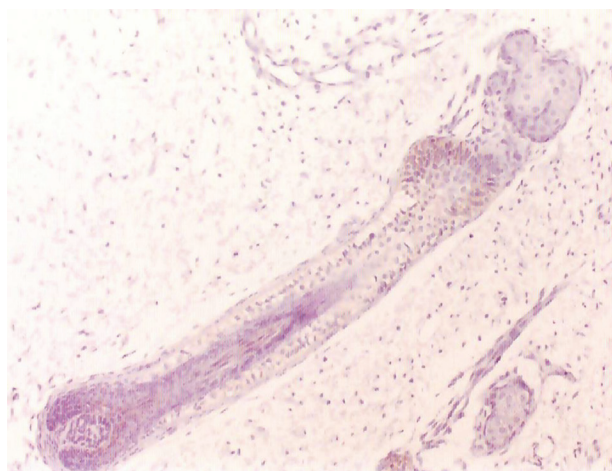

■ **Figura 1.19** Folículo piloso em corte longitudinal demonstrando broto correspondente à glândula sebácea e bulbo piloso com a papila do pelo. Hematoxilina-eosina.

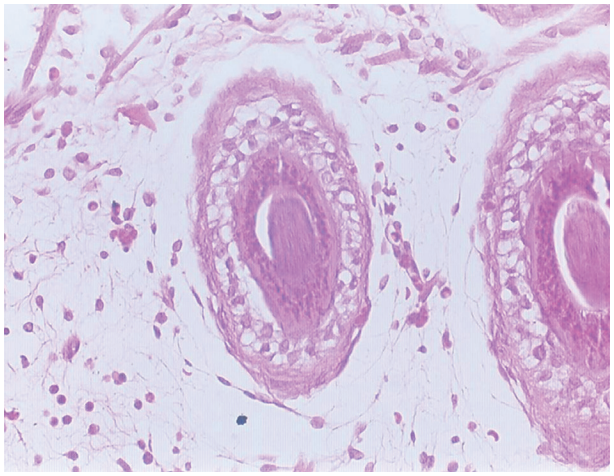

Figura 1.20 Folículo piloso em corte transversal exibindo do centro para a periferia, a haste do pelo, a bainha interna, a bainha externa e a bainha dérmica. Hematoxilina-eosina.

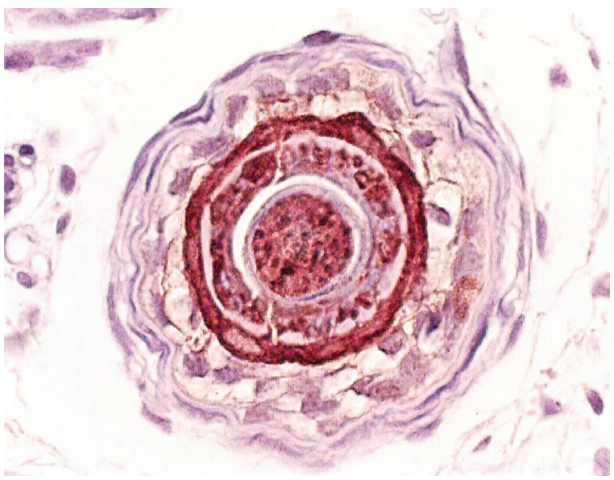

Figura 1.21 Corte transversal de pelo da pele da pálpebra demonstrando do centro para a periferia, pelo com córtex e cutícula, bainha interna intensamente corada em marrom, bainha externa e bainha colágena. Técnica imunohistoquímica com anticorpo anti-involucrina.

Os pelos começam a se desenvolver no início do período fetal (da 9ª à 12ª semana), mas só são facilmente identificados a partir da 23ª semana. Um folículo piloso inicia-se como uma proliferação do estrato germinativo da epiderme que se estende para a derme subjacente (Figura 1.22).

Em sua extremidade, os brotos do pelo se invaginam e formam uma espécie de fosseta/clava. Essa invaginação é logo preenchida por mesoderma e passa a constituir a papila do pelo, no qual se formam vasos e terminações nervosas. Rapidamente, as células epiteliais deste bulbo constituem a matriz germinativa e as células epiteliais centrais dos brotos que envolvem as papilas dos pelos tornam-se fusiformes, queratinizam-se e formam a haste do pelo, enquanto as células periféricas tornam-se cuboides, formando a bainha epitelial do folículo piloso. As células periféricas do folículo piloso em desenvolvimento formam a bainha epitelial da raiz, e as células mesenquimais circundante diferenciam-se na bainha dérmica da raiz. À medida que as células da matriz germinativa proliferam, elas são empurradas em direção à superfície, onde se queratinizam e formam, finalmente, a haste do pelo.

Um pequeno feixe de músculo liso, também originário do mesênquima próximo ao folículo, liga-se à bainha dérmica da raiz (músculo eretor do pelo). Então, há a junção do músculo eretor do pelo à bainha de tecido conjuntivo junto à base do pelo e se estende até a

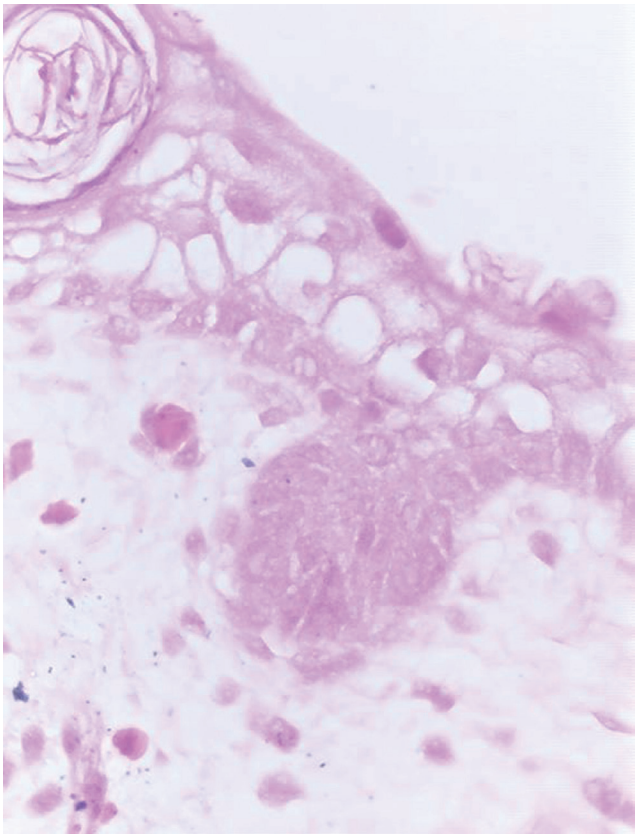

Figura 1.22 Couro cabeludo de feto demonstrando broto de folículo piloso. Hematoxilina-eosina.

derme papilar. Este músculo localiza-se do mesmo lado da glândula sebácea presente no folículo piloso. Ainda antes do nascimento, os melanoblastos migram para a base do folículo piloso e diferenciam-se em melanócitos. O produto dessas células, pigmento melanina, é transferido para as células epiteliais germinativas na base do folículo. A contínua proliferação das células epiteliais da base da haste empurra o pelo para cima e, no fim do 3º mês, os primeiros pelos aparecem na superfície da região da sobrancelha e do lábio superior.

Os primeiros pelos que aparecem são chamados de lanugo. Eles são finos, macios e discretamente pigmentados. O lanugo começa a aparecer ao final da 12ª semana e desprendem-se após o nascimento (Persaud e Moore, 2000).[4] Eles são importantes porque ajudam a reter a vérnix sobre a superfície corpórea. Os pelos finos formados após o nascimento são denominados velos.

A produção de pelos realiza-se com intensas modificações morfológicas do folículo piloso. O ciclo de produção do pelo (ciclo folicular) compreende três fases:

1ª) **Anágena:** fase de crescimento do pelo, com duração variável, em média, de 3 a 5 anos; por representar a fase de maior proliferação celular, é a mais suscetível aos agentes antiproliferativos usados na quimioterapia antineoplásica, que resultam em parada da produção do pelo, ou produção de pelos defeituosos, com hastes afinadas, facilmente fraturáveis, causando um tipo de alopecia denominada deflúvio anágeno, podendo iniciar-se após alguns dias do evento desencadeador; em condições normais, cerca de 85% a 90% dos folículos pilosos estão nesta fase. O germe folicular que formará o segmento inferior é originário da base do ístmo, o *bulge* ou protuberância, onde se acredita, atualmente, que estejam localizadas as células-tronco, capazes de originar todas as linhagens celulares do folículo piloso e também da epiderme (Lavker e Sun, 2000).[34] O germe e a papila se movem para baixo, seguindo o trato fibroso resultante da transformação catagenatelógena do folículo anterior. A papila é crucial na indução da diferenciação das células

germinativas para células matriciais, que, na porção central do novo bulbo, se diferenciarão para pelo e bainha interna, e, na porção periférica, para bainha externa. Os melanócitos do bulbo estão dendríticos e ativamente sintetizando melanina.

2ª) **Catágena:** fase de involução do folículo piloso, de curta duração (média de l0 dias). Com relação à fase anágena, ocorrem as seguintes mudanças: a) as células da matriz do pelo param de proliferar; b) apoptose de queratinócitos triquilemais; c) encolhimento da matriz e da papila, com perda da metacromasia da última; d) retração dos dendritos dos melanócitos do bulbo com descarga de sua melanina na papila do pelo; e) espessamento e corrugamento da membrana basal do folículo (membrana vítrea); f) espessamento da bainha perifolicular.

3ª) **Telógena:** fase de repouso, com duração média de l00 dias (Ackerman AB, Reddy VB, Soyer HP, 2001).[35] Calcula-se que cerca de l0% a l5% dos folículos estejam nesta fase, em que o pelo está superficializado e frouxamente ancorado ao folículo, podendo cair espontaneamente, ou ser extraído sem grandes esforços. Em certas condições (parto, doença febril, excesso de vitamina A, dietas rigorosas, cirurgia etc.), há encurtamento da fase anágena, aumentando a proporção de folículos telógenos, com consequente aumento da queda dos mesmos. Este tipo de alopecia é denominado eflúvio telógeno. Em condições normais, há cerca de 100 mil folículos pilosos, o que resulta na perda de 70 a 100 pelos telógenos diariamente.

Aparato ungueal

Aproximadamente na 20ª semana, nas extremidades dorsais distais dos dedos das mãos e dos pés, começa a formação de espessamentos ectodérmicos chamados de campos ungueais (Figuras 1.23, 1.24 e 1.25) (Stevens e Lowe, 2001).[15] O extremo proximal do aparato ungueal, ou raiz da unha, é recoberto por uma prega de pele chamada prega ungueal proximal. Também lateral e proximamente, ocorre o mesmo. As células epiteliais das pregas ungueais proximais crescem distalmente sobre os campos ungueais e vão sofrendo intenso processo de corneificação e transformando-se em unhas propriamente ditas (lâmina ou placa ungueal). Cada unha apoia-se sobre o leito ungueal, que é uma área da pele na qual os estratos granuloso e córneo da epiderme são substituídos pela placa ungueal. As fendas entre as pregas e a unha recebem o nome de sulcos ungueais. Em função de, na prega ungueal proximal, o estrato córneo da pele ser muito espesso, ele invade o sulco ungueal e obtura-o. Este estrato córneo forma uma camada epitelial superficial sobre a unha. Esta estrutura degenera, com exceção da base da unha, onde é conhecida como cutícula (eponíquio). As células córneas da cutícula contêm queratina dura e, portanto, não se descamam. No extremo oposto, chama-se hiponíquo a pele formada por uma camada dura que obtura o lugar sob a margem livre da unha, impedindo a entrada de elementos externos no leito ungueal. A parte exposta da placa ungueal é denominada corpo da unha (Lewin, 1965; Ribeiro et al., 1995).[36,37]

A unha é formada e cresce a partir da raiz ungueal; região oculta por baixo da prega proximal e da cutícula. Neste local, a epiderme recebe o nome de matriz, pois os queratinócitos de seu estrato basal se dividem aceleradamente, uma parte das células-filhas permanece como células basais e o restante se diferencia para célula espinhosa. À medida que se deslocam para a superfície, aplanam-se e cornificam-se de modo bem unido a fim de formar a placa ungueal. Na raiz da unha, observa-se uma área semilunar, esbranquiçada, denominada lúnula. Corresponde à matriz do leito ungueal, cuja epiderme é muito espessa e as células se queratinizam sem camada granulosa (Lewin, 1965; Ribeiro et al., 1995).[36,37]

O aparato ungueal é comparado ao folículo piloso, onde o produto final do último é o pelo, e do primeiro é a lâmina ungueal. Resumindo, o aparato ungueal totalmente desenvolvido é constituído pela matriz ventral da unha, a verdadeira responsável pela produção da unha, pela matriz dorsal, pelo leito ungueal, pelo hiponíquio, pela lâmina ungueal, pelo eponíquio e pelos tecidos periungueais (prega proximal e pregas laterais) e seus sulcos. Este aparato é afetado em algumas doenças, como a psoríase e o líquen plano, resultando na não produção de unha, ou na geração de unha distrófica.

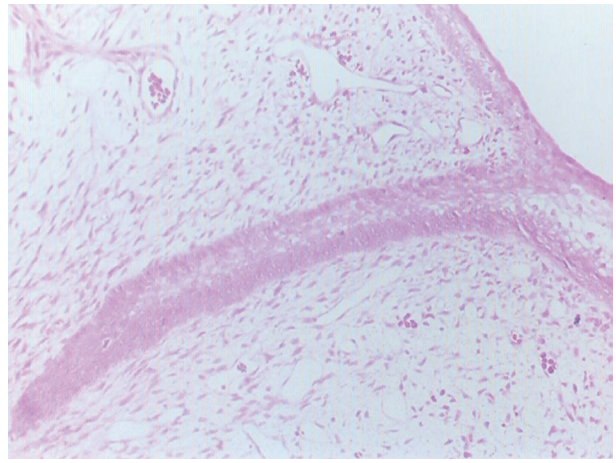

Figura 1.23 Corte sagital de dígito de feto mostrando broto do aparato ungueal. Hematoxilina-eosina.



Figura 1.24 Corte sagital de dígito de feto mostrando aparato ungueal, com a periderme corada em marrom pelo anticorpo anti-involucrina por técnica imunohistoquímica.

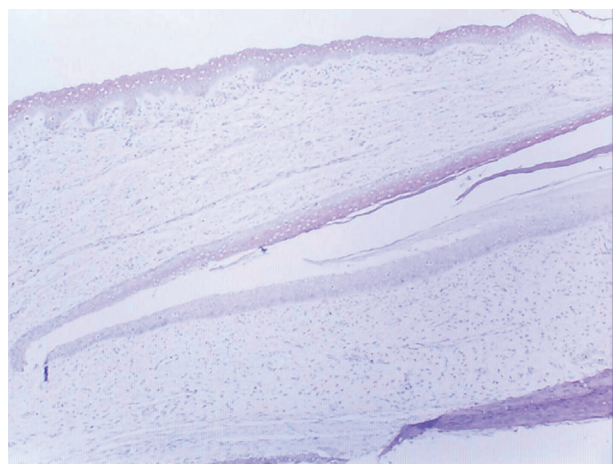

Figura 1.25 Corte sagital de dígito de feto mostrando aparato ungueal, com a epiderme do epiníquio corada em marrom, e a matriz ventral não corada pelo anticorpo anticitoqueratina 10 por técnica imunohistoquímica.

Tabela 1.1 Etapas do desenvolvimento fetal.

Idade (Semanas)	Peso (Gramas)	Comprimento do pé (mm)	Comprimento CrL (mm)	Principais características externas
9	8	7	50	Olhos estão fechados, ou se fechando, genitália externa não é distinguível entre ambos os sexos
10	14	9	61	Início da formação das unhas das mãos
12	45	14	87	Sexo distinguível externamente
14	110	20	120	Cabeça ereta, membros inferiores bem desenvolvidos, início da formação das unhas dos pés
16	200	27	140	Orelhas externas destacadas da cabeça
18	320	33	160	Vérnix caseosa cobre a pele, movimentos são percebidos pela mãe
20	460	39	190	Cabelos e pelos do corpo (lanugo) são visíveis
22	630	45	210	Pele enrugada, translúcida, de rosada a vermelha
24	820	50	230	Unhas dos dedos das mãos estão presentes
26	1.000	55	250	Olhos parcialmente abertos, cílios presentes
28	1.300	59	270	Olhos bem abertos, boa quantidade de cabelos presentes, pele ligeiramente enrugada
30	1.700	63	280	Unhas dos dedos dos pés presentes, corpo adquire músculos, testículos descendo
32	2.100	68	300	Pele rosada e lisa
36	2.900	79	340	Corpo ligeiramente roliço, pelos do lanugo quase ausentes

CrL – *Crown length* (vértex-nádegas).
Esses pesos referem-se a fetos fixados cerca de 2 semanas em formol a 10%. Espécimes a fresco pesam 5% menos.
Fonte: Modificado de Stevens e Lowe, 2001.[14]

JUNÇÃO DERMOEPIDÉRMICA

A epiderme está firmemente aderida à derme subjacente através de uma estrutura complexa multimolecular representada pela membrana basal. A organização da membrana basal é dependente do efeito cooperativo tanto de queratinócitos como de fibroblastos. O colágeno de tipo IV e VII e laminina-1 são produzidos pelos fibroblastos e formam arranjo linear na junção dermoepidérmica (Fleischmajer et al., 1993).[38] Os queratinócitos também produzem e organizam colágeno de tipo IV e VII, laminina-5, outras lamininas e o perlecan. Os fibroblastos são as principais fontes de entactina/nidogênio (Fleischmajer et al., 1995).[39] A morfologia e aspectos ultraestruturais da membrana basal da epiderme serão discutidas no capítulo das doenças mecanobolhosas.

DERME

A pele é composta de três camadas anatômicas distintas: a epiderme; a derme; e o tecido celular subcutâneo ou hipoderme.

A derme é composta de tecido fibroelástico denso e pouco celular no qual estão imersos os anexos cutâneos, os vasos sanguíneos, linfáticos e nervos.

Os elementos da matriz extracelular são os predominantes na composição da derme.

A matriz extracelular dérmica é abundante e composta de elementos fibrosos, fibras colágenas e elásticas e de substância fundamental: ácido hialurônico; condroitin sulfato; e dermatan sulfato. Os outros elementos que compõem a matriz extracelular são representados pela fibronectina, tenascina, laminina, nidogênio, decorina, biglican, fibromodulina, versican, perlecan, neurocan, agrecan, agrin, entre outros (Kwiatkowska e Kwiatkowska-Korczak, 1999).[40]

Na pele adulta, a derme é convencionalmente dividida em dois compartimentos: a derme adventicial que compreende uma faixa fina, logo abaixo da epiderme (derme papilar) e a derme em torno dos anexos cutâneos; e a derme reticular que é mais espessa. A espessura da derme varia de acordo com a área corpórea. É mais delgada nas pálpebras e mais densa no dorso.

A derme papilar tem espessura de 300 a 400 μm. Entretanto, essa espessura é variável de acordo com a localização anatômica e a idade do indivíduo. A porção superficial da derme papilar é formada pelas papilas dérmicas que contêm os componentes neurais e microvasculares que nutrem a epiderme. A derme papilar aumenta a superfície de contato e a interação epitelial-mesenquimal. O limite inferior da derme papilar é demarcado pelo plexo vascular superficial – *a rete subpapillare* (Figura 1.26) (Sorrel e Kaplan, 2004).[41]

A derme adventicial tem tecido colágeno frouxo, composto de fibras colágenas de tipo III predominantes, fibras elásticas de tipo oxitalânicas e elaunínicas, evidenciadas pelas colorações de orceína e resorcina-fucsina após hidrólise ácida (Figura 1.27). As fibras oxitalânicas e elaunínicas são consideradas formas imaturas das fibras elásticas propriamente ditas (Fullmer, 1960).[42] Essas fibras formam feixes de filamentos de cerca de 15 a 16 nm, mais bem evidenciados pelo tratamento com o ácido fosfotúngstico e imersos em substância amorfa fundamental (Carmichael e Fullmer, 1965).[43] As fibras elaunínicas, descritas por Gawlick (1965)[44] formam plexo horizontal paralelo à epiderme, ao qual estão aderidas as fibras oxitalânicas. A derme adventicial que envolve os anexos cutâneos também exibe fibras elaunínicas (Figura 1.28). Os elementos fibrosos estão imersos em matriz amorfa (substância fundamental). É ricamente vascularizada com capilares que se conectam aos plexos superficiais arteriais e venosos.

A derme reticular estende-se da base da derme papilar, delimitada pelo plexo vascular – *rete subpapillare* até o limite com o tecido subcutâneo, sendo limitada na sua porção inferior pela *rete cutaneum*, ou plexo vascular dérmico profundo (Figura 1.29). A derme reticular exibe predomínio dos elementos fibrosos quando comparada com a derme adventicial, que é mais vascularizada, com elementos não fibrosos da matriz extracelular mais abundantes. É composta principalmente de feixes densos de fibras colágenas de tipo I (Figura 1.30) que assumem arranjo preferencial paralelo à epiderme. As fibras colágenas coram-se pela eosina na coloração de hematoxilina-eosina (Figura 1.31).

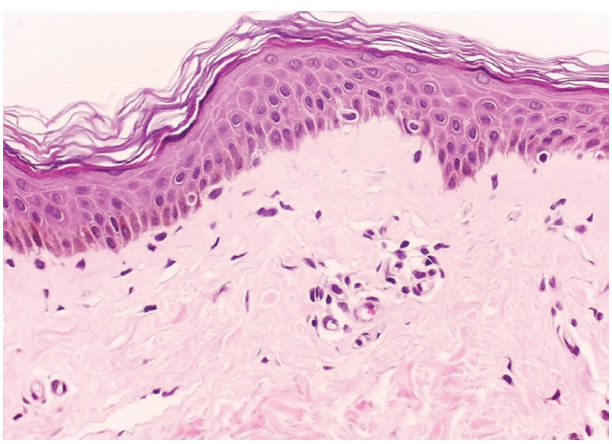

Figura 1.26 Derme papilar com estruturas do plexo vascular superficial no seu limite inferior. Hematoxilina-eosina.

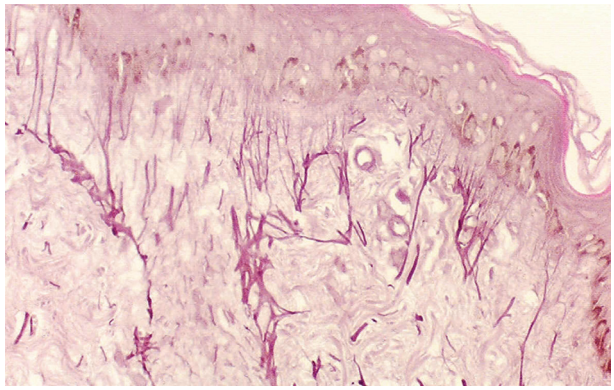

Figura 1.27 Componente de fibras elásticas da derme papilar. Agrupamentos de fibras oxitalânicas com disposição vertical em relação à epiderme e aderidas às fibras elaunínicas que formam linha paralela à epiderme. Coloração de resorcina-fucsina.

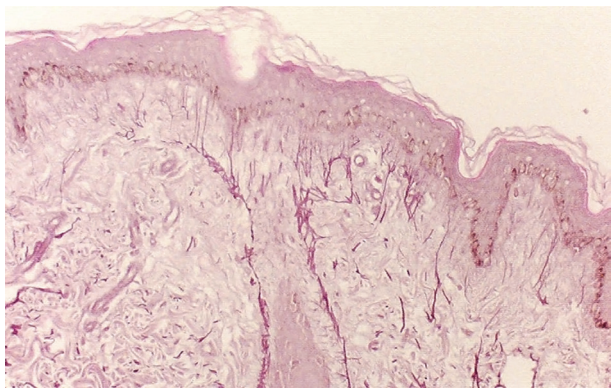

Figura 1.28 Pele – fibras elaunínicas que envolvem a bainha epitelial de folículo piloso. Coloração de resorcina-fucsina.

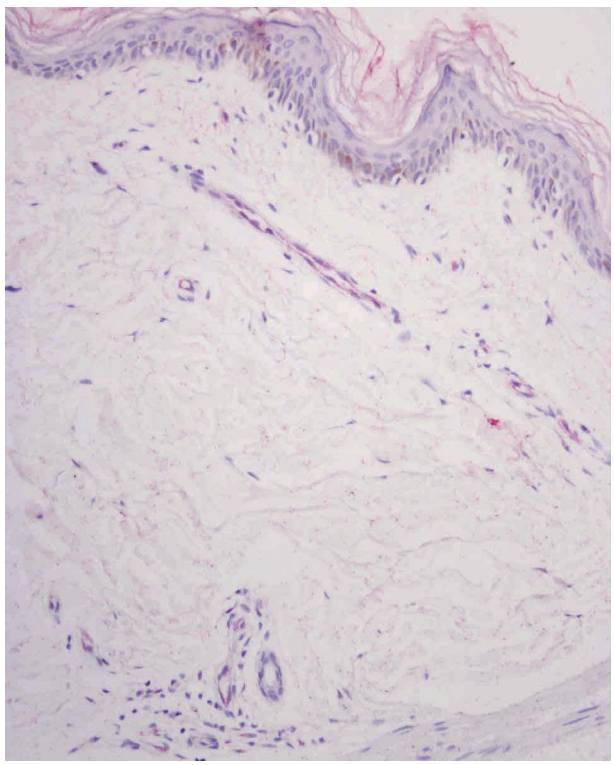

Figura 1.29 Elementos vasculares do plexo dérmico profundo evidenciados pelo anticorpo anti-CD31. Técnica imunohistoquímica – cromógeno *permanent red*.



Figura 1.30 Feixe de fibras colágenas apresentando filamentos com periodicidade característica. Microscopia eletrônica de transmissão. Aumento original de 50.000 x.

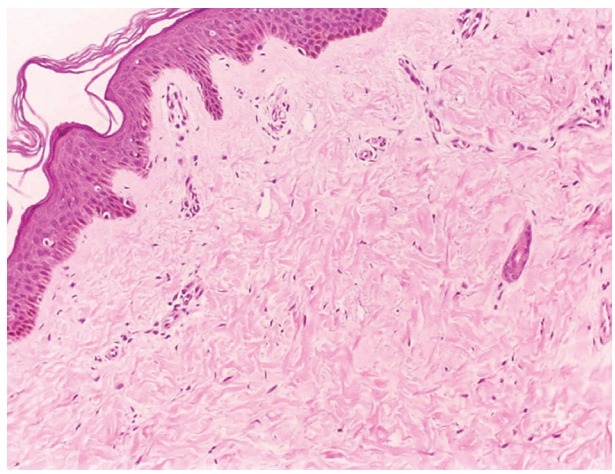

Figura 1.31 Derme reticular de aspecto paucicelular, com deposição de fibras colágenas densas paralelas à epiderme. Hematoxilina-eosina.

Por entre as fibras colágenas da derme reticular, estão presentes as fibras elásticas propriamente ditas. As fibras elásticas, na pele normal, não são demonstradas pela coloração de hematoxilina-eosina. São evidenciadas pela coloração de orceína e resorcina-fucsina. As fibras elásticas da derme reticular são as fibras elásticas propriamente ditas (Figura 1.32), mais espessas que as da derme papilar. À microscopia eletrônica de transmissão, apresentam dois componentes: fibrilas de 10 nm imersas em material amorfo; e pouco eletrodenso – a elastina (Ross e Bornstein, 1969).[45] O componente fibrilar dispõe-se mais densamente na periferia da fibra elástica propriamente dita e poucas são dispersas em meio ao material amorfo (Figura 1.33).

A derme papilar e reticular diferem, não somente na composição e organização dos elementos fibrosos de suas respectivas matrizes extracelulares, como também por uma proporção diferenciada de outras moléculas da matriz extracelular. Na derme papilar, o proteoglican decorina é mais abundante do que na derme reticular. Contudo, o versican associa-se às microfibrilas da derme papilar, mas é intensamente expresso nas fibras elásticas da derme reticular (Sorrell; Caplan, 2004; Zimmerman et al., 1994).[41,46] Os colágenos não fibrilares de tipo XII e XVI, assim como a tenascina-C, são encontrados na derme papilar, ao passo que o colágeno de tipo IV e a tenascina-X são restritos à derme reticular (Akagi et al., 1999).[47] A Tabela 1.2 demonstra a distribuição de moléculas da matriz extracelular nos compartimentos da derme.

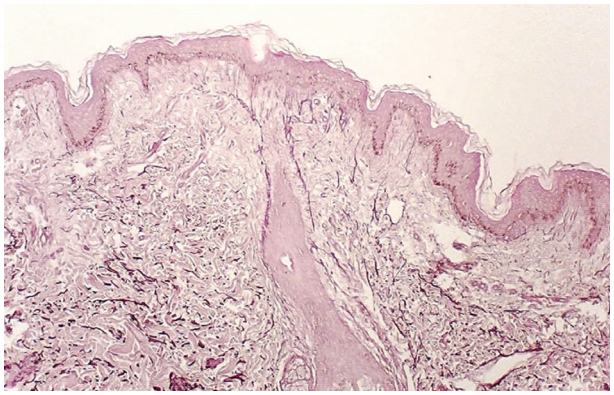

Figura 1.32 Fibras elásticas propriamente ditas da derme reticular e fibras elaunínicas da derme adventicial que envolve folículo piloso. Coloração de resorcina-fucsina.

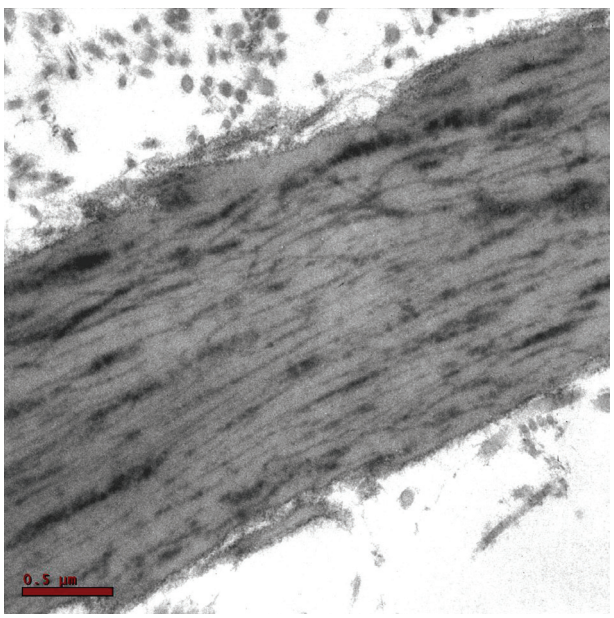

Figura 1.33 Fibra elástica composta de elementos fibrilares imersos em matriz amorfa de elastina. Microscopia eletrônica de transmissão. Aumento original de 40.000 x.

Tabela 1.2 Distribuição de moléculas da matriz extracelular nos compartimentos da derme.

Componentes da matriz extracelular	Derme papilar	Derme reticular
Colágenos I e III	Predomínio de III sobre I	Predomínio de I sobre III
Colágeno IV	Presente na membrana basal	Ausente
Colágeno VI	Presente na junção dermoepidérmica	Fracamente presente
Colágeno XII	Presente	Pequena quantidade
Colágeno XIV	Pequena quantidade	Presente
Colágeno XVI	Presente na junção dermoepidérmica	Ausente
Tenascina-C	Presente na junção dermoepidérmica	Ausente
Tenascina-X	Fraca expressão na junção dermoepidérmica	Presente
Versican	Difusa na junção dermoepidérmica; presente na matriz fibrilar	Presente associado com fibras elásticas
Decorina	Presente	Presente

Fonte: Sorrell e Caplan, 2004.[41]

Células residentes da derme

Os componentes celulares da derme são representados pelos fibroblastos, células endoteliais, pericitos, leiomiócitos dos músculos eretores dos pelos, mastócitos, dendrócitos dérmicos/macrófagos e linfócitos.

Fibroblastos

Os fibroblastos dérmicos são componentes essenciais da pele (Figura 1.34). Essas células produzem e organizam a matriz extracelular, assim como estabelecem comunicações intercelulares entre si e com outras células da derme. Têm função importante na regulação dos processos fisiológicos da pele (Sorrell e Caplan, 2004).[41] Os fibroblastos da derme papilar e reticular compreendem populações celulares com propriedades distintas, de acordo com sua localização. Os fibroblastos da derme papilar, em condições de cultivo, têm divisão celular mais rápida do que aqueles colhidos da derme reticular (Sorrell et al., 2004).[48] Os fibroblastos da derme reticular, por outro lado, têm maior propriedade de contração celular do que os da derme papilar (Sorrell et al., 1996).[49] Os fibroblastos podem ter atividade fagocítica. Os miofibrolastos são derivados dos fibroblastos e ocorrem nos processos de cicatrização da pele. Têm miofilamentos citoplasmáticos que podem ser evidenciados pela microscopia eletrônica de transmissão e pela expressão de actina de músculo liso (Kanitakis, 2004).[50]

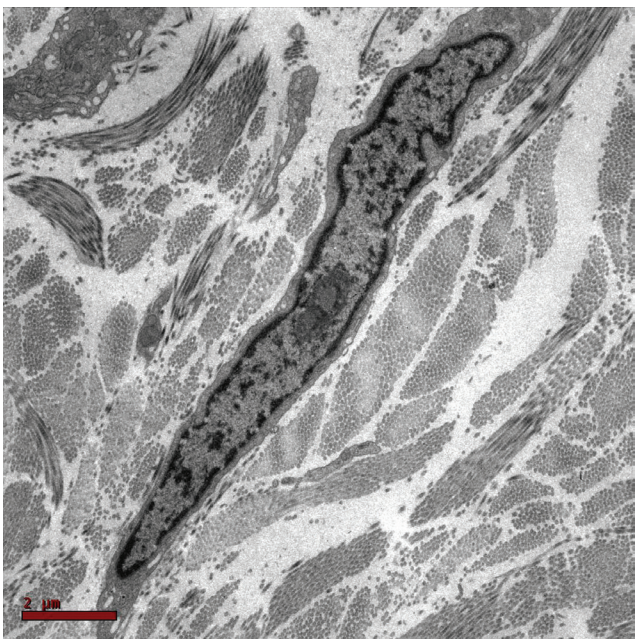

Figura 1.34 Fibroblasto por entre o colágeno dérmico. Microscopia eletrônica de transmissão. Aumento original de 10.000 x.

Dendrócitos dérmicos

Constituem uma população heterogênea de células dendríticas de origem mesenquimal. Estas células ocupam topografia preferencial na pele de acordo com sua expressão fenotípica (Nestle; Nickoloff, 1995; Peters et al., 1996).[51,52] Os dendrócitos dérmicos são classificados em tipo I e II, respectivamente, de acordo com seu perfil imunofenotípico e topografia (Nestle; Nickoloff, 1995; Regezi et al., 1992).[51,53]

Os dendrócitos dérmicos de tipo I expressam, no seu citoplasma, o fator de coagulação XIIIa+ (Cerio et al., 1989)[54] e, por isso, são designados como dendrócitos dérmicos fator XIIIa+. Essas células localizam-se, na pele normal, preferencialmente abaixo da junção dermoepidérmica em arranjo linear, em torno das vênulas dérmicas superficiais, geralmente associados a macrófagos e mastócitos (Figura 1.35). Na derme reticular, dispõem-se difusamente, ao redor dos glomérulos sudoríparos, em torno da protuberância (*bulge*) dos folículos pilosos e nos septos fibrosos da hipoderme (Kanitakis, 2002; Nestle; Nickoloff, 1995; Arrese; Piérard, 1990).[50,51,55] São observados também no espaço peri e

endoneural dos filetes nervosos cutâneos (Gray et al., 1990; Takata et al., 1994).[56,57] Representam cerca de 80% da população celular localizada na derme adventicial (Piérard et al., 1991).[58]

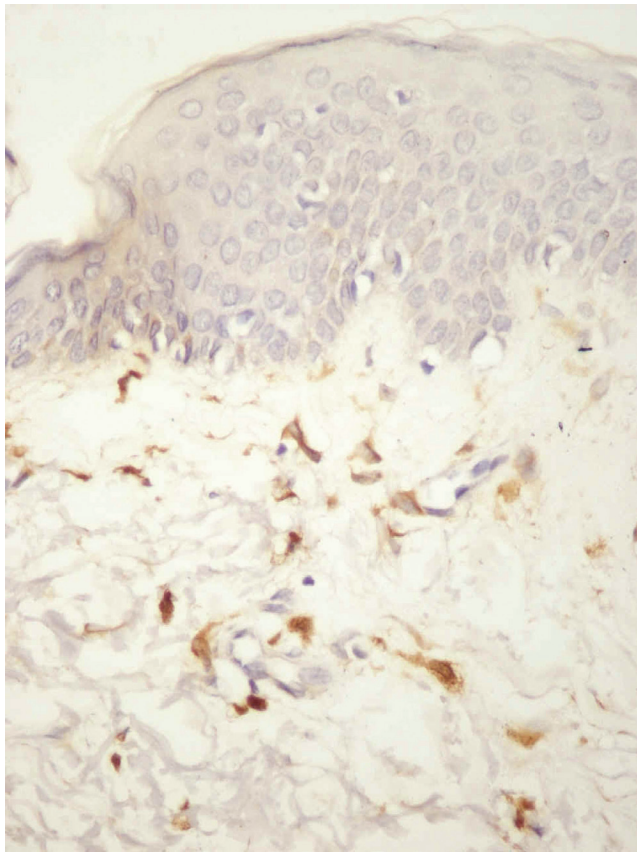

Figura 1.35 Dendrócitos dérmicos fator XIIIa positivos em torno de pequeno vaso sanguíneo da derme papilar. Técnica de imunohistoquímica com anticorpo antifator XIIIa – cromógeno diaminobenzidina.

Os dendrócitos dérmicos de tipo II expressam a molécula CD34, uma glicoproteína transmembranosa observada nas células progenitoras hematopoiéticas, e estão presentes na pele normal, preferencialmente entre os feixes colágenos da derme reticular e ao redor dos anexos cutâneos (Figura 1.36) (Nickoloff, 1991).[59]

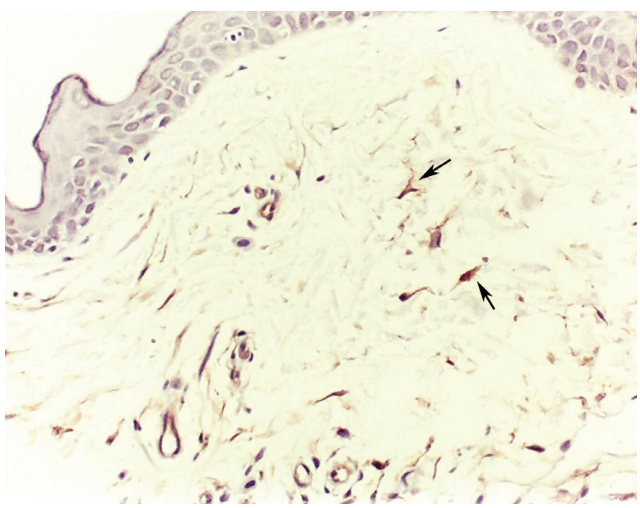

Figura 1.36 Dendrócitos dérmicos CD34 positivos (setas) por entre fibras colágenas da derme. Notar células endoteliais que também expressam a molécula CD34. Técnica de imunohistoquímica com anticorpo anti-CD34 – cromógeno diaminobenzidina.

Mastócitos

São células mononucleadas originárias na medula óssea, que, na pele normal, dispõem-se ao redor dos vasos sanguíneos e junto dos anexos cutâneos. Podem ser evidenciados pela coloração de azul de toluidina, que demonstra seus grânulos metacromáticos (Figura 1.37). Exibem expressão de triptase e do c-*kit* (CD117), que pode ser revelada por técnicas de imunohistoquímica (Kanitakis, 2002).[50] Ao exame de microscopia eletrônica de transmissão, apresentam projeções citoplasmáticas em íntima aposição com os vasos sanguíneos e exibem os grânulos citoplasmáticos preenchidos por material eletrodenso (Figura 1.38).

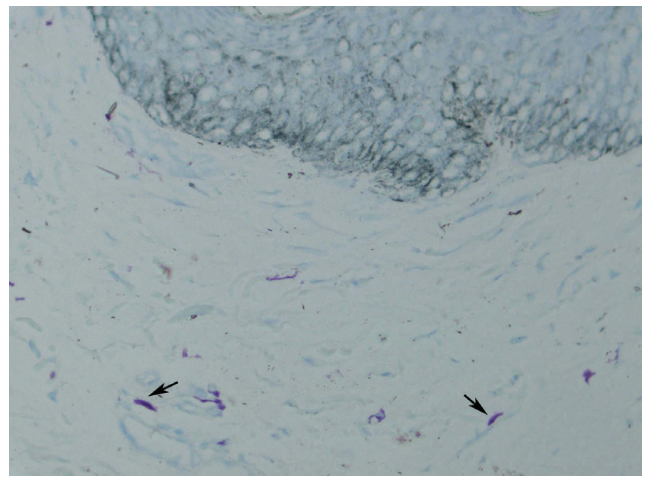

Figura 1.37 Mastócitos apresentando grânulos citoplasmáticos metacromáticos. Coloração de azul de toluidina (setas).

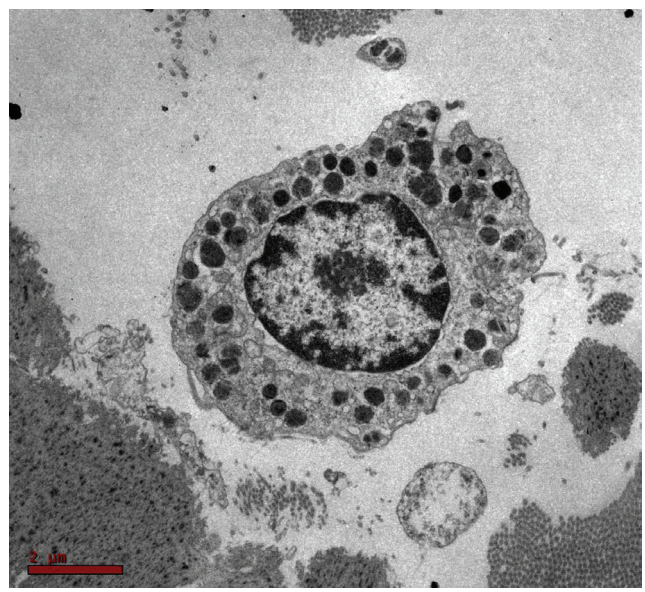

Figura 1.38 Mastócito apresentando grânulos característicos elétron citoplasmáticos. Microscopia eletrônica de transmissão. Aumento original de 10.000 x.

Linfócitos e macrófagos

A derme apresenta subpopulação de linfócitos com tropismo preferencial para a pele, que compõem o sistema imunológico da pele.[3] São linfócitos T que se distribuem ao redor das vênulas do plexo vascular superficial (Figura 1.39) e da adventícia dos anexos cutâneos.

Os macrófagos, também constituintes do sistema imunológico da pele, localizam-se ao redor das estruturas vasculares e por entre as fibras de colágeno (Figura 1.40). Têm função fagocítica e podem, mesmo na pele sã, fagocitar melanina.

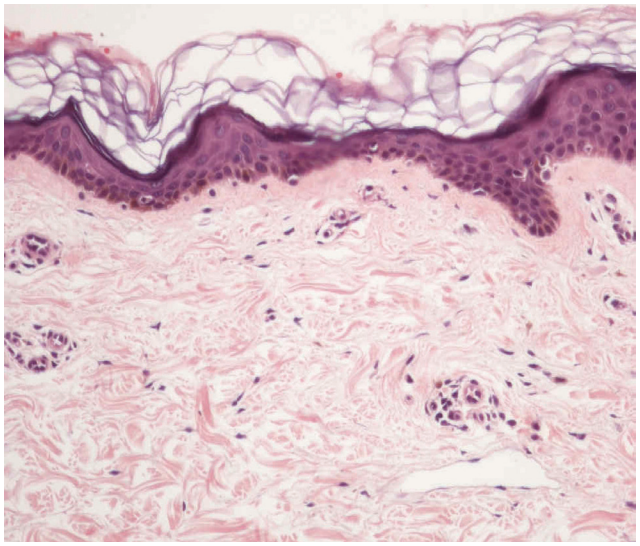

Figura 1.39 Linfócitos do sistema imunológico da pele dispostos em torno dos pequenos vasos da derme papilar. Hematoxilina-eosina.

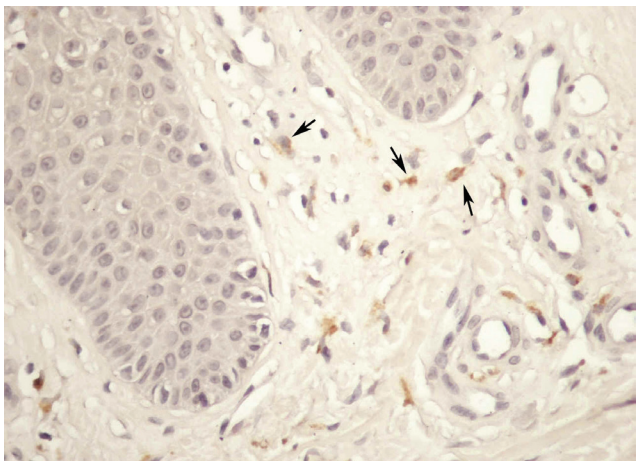

Figura 1.40 Macrófagos (setas) na derme papilar evidenciados pela imunomarcação com o anticorpo CD68. Técnica de imunohistoquímica – cromógeno diaminobenzidina.

VASCULARIZAÇÃO CUTÂNEA

A derme exibe uma rede vascular rica[50] que, além das necessidades nutrientes, está envolvida nos processos de termorregulação, cicatrização, reações imunológicas e controle da pressão sanguínea. As estruturas vasculares cutâneas são do tipo arterial, venoso e linfático. Os dois plexos vasculares dérmicos horizontais (*rete subpapillare e cutaneum*) comunicam-se por vasos comunicantes retos que atravessam verticalmente a derme. O plexo vascular profundo repousa próximo a junção dermo-hipodérmica e nutre as glândulas sudoríparas e folículos pilosos. O plexo superficial é formado pelas arteríolas terminais. Localiza-se na interface entre a derme papilar e reticular e forma alças ascendentes para as papilas dérmicas, que são perpendiculares à superfície cutânea. Formam os capilares arteriais e venosos nessas papilas e continuam com as vênulas pós-capilares que são descendentes. Em áreas corpóreas como as extremidades dos dedos, leito ungueal, nariz e orelhas, há a formação de anastomoses arteriovenosas especializadas – os corpos glômicos neuromioarterias (Figura 1.41).

As artérias e arteríolas da pele têm lúmen arredondado aos cortes transversais (Figura 1.42). Exibem paredes formadas por três camadas: a íntima, composta de células endoteliais que repousam sobre lâmina elástica interna; a média, com duas a três camadas de células musculares lisas; e a adventícia, formada por tecido conjuntivo frouxo e lâmina elástica externa.

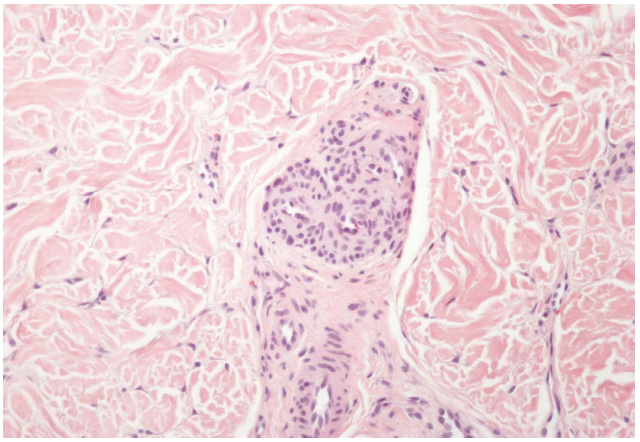

Figura 1.41 Pele acral com células glômicas envolvendo as vênulas e arteríolas dos corpos glômicos. Hematoxilina-eosina.

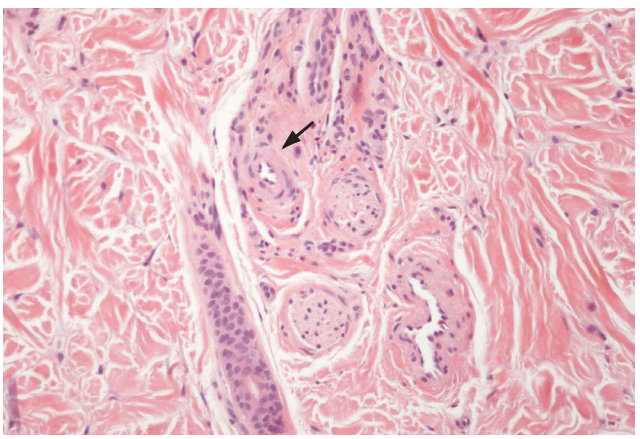

Figura 1.42 Corte transversal de arteríola da derme (seta) compondo feixe vasculonervoso. Hematoxilina-eosina.

As estruturas venosas têm lúmen maior do que os vasos arteriais, parede muscular mais delgada e a túnica elástica interna é ausente ou pouco desenvolvida (Figura 1.43).

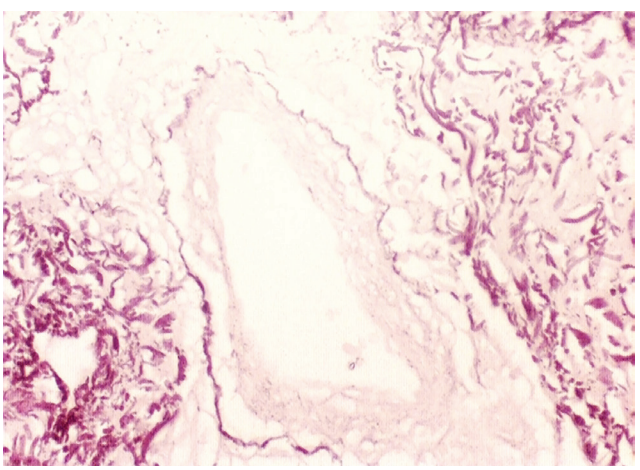

Figura 1.43 Veia da derme reticular profunda com luz ampla e ausência de lâmina elástica interna. Coloração de resorcina-fucsina.

Os capilares dérmicos têm uma única camada endotelial e camada externa, formada por pericitos, que repousa sobre membrana basal. As vênulas pós-capilares são mais calibrosas do que os capilares, têm membrana basal com múltiplas camadas e são envolvidas por um maior número de pericitos (Figura 1.44).

O sistema linfático tem papel importante no controle da pressão do fluido intersticial, na remoção de líquidos extracelulares e nos processos imunológicos cutâneos. Formam um plexo na derme subpapilar e um plexo profundo abaixo do plexo profundo vascular sanguíneo. A rede vascular linfática é bem desenvolvida na pele digital, palmoplantar e escrotal (Kanitakis, 2002).[50] Os vasos linfáticos são revestidos por camada de células endoteliais de citoplasma escasso, aplanado e núcleos proeminentes (Figuras 1.26 e 1.45). Não têm membrana basal e pericitos. Exibem válvulas e os linfáticos mais profundos podem exibir túnica muscular, mas não têm túnica elástica.

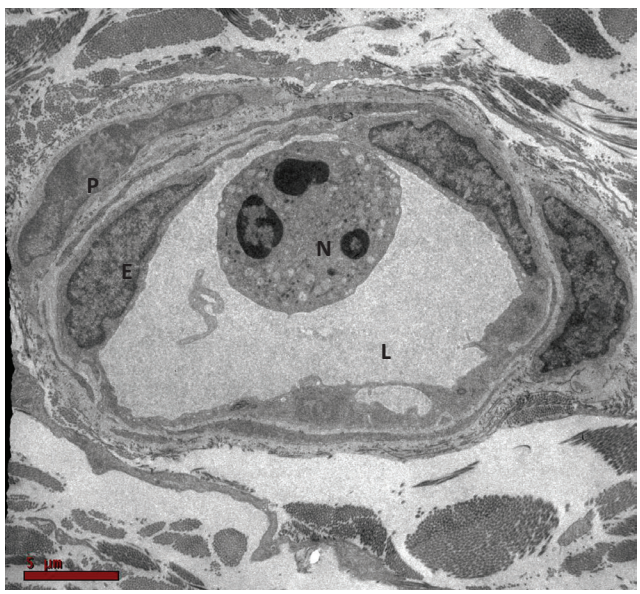

Figura 1.44 Vênula dérmica com revestimento endotelial (E) e células pericitárias (P) apresentando polimorfonuclear neutrófilo (N) em seu lúmen (L). Microscopia eletrônica de transmissão. Aumento original de 5.000 x.

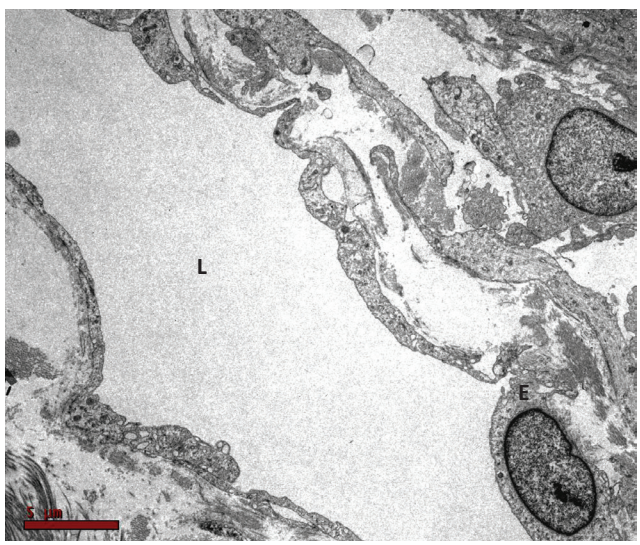

Figura 1.45 Vaso linfático de luz ampla (L) apresentando parede formada por revestimento endotelial (E) que repousa sobre tecido colágeno. Microscopia eletrônica de transmissão. Aumento original de 4.000 x.

O endotélio vascular sanguíneo expressa vimentina, fator VIII, e as moléculas CD34 e CD31 (Figura 1.46) (Coindre, 2003).[60] O endotélio vascular linfático pode ser evidenciado pela sua expressão do receptor de VEGF-C (fator de crescimento endotelial vascular C), podoplanina (Figura 1.47) e receptor de ácido hialurônico – LYVE-1 (Fukunaga, 2005).[61]

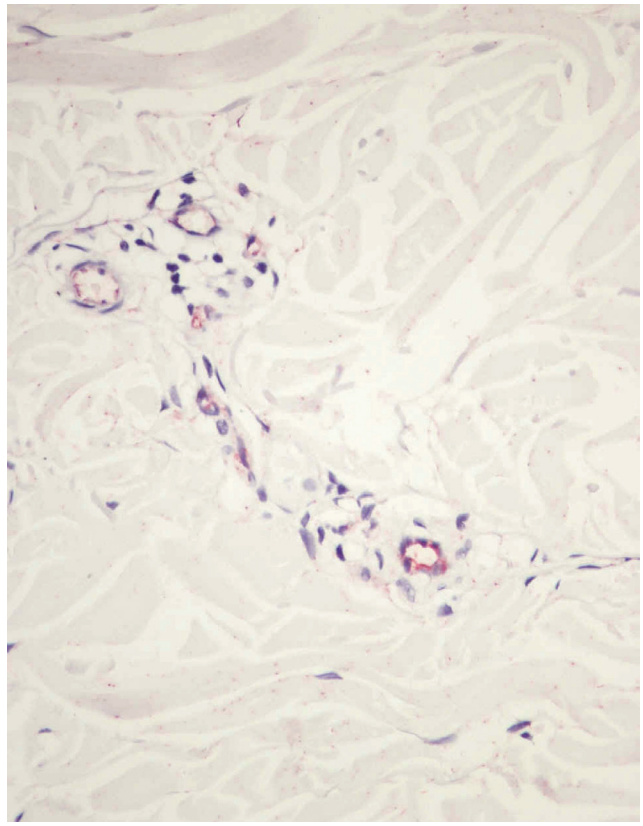

Figura 1.46 Pequenas vênulas dérmicas com endotélio imunomarcado pelo anticorpo CD31. Técnica imunohistoquímica – cromógeno *permanent red*.

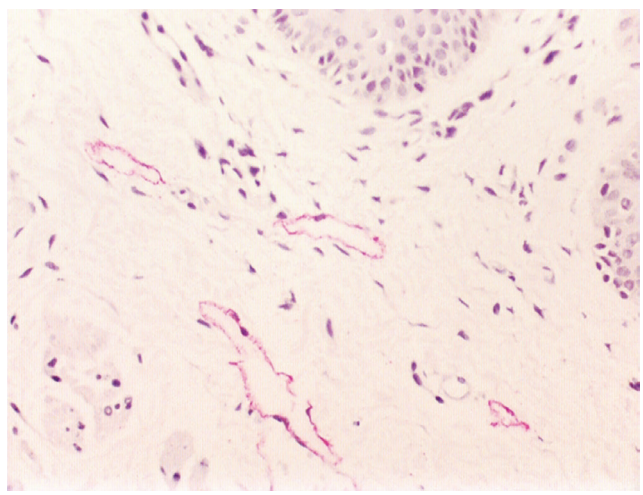

Figura 1.47 Vasos linfáticos evidenciados pela expressão de podoplanina. Técnica imunohistoquímica com o anticorpo D2-40 – cromógeno *permanent red*.

INERVAÇÃO CUTÂNEA

A pele apresenta inervação complexa e abundante. A inervação centrípeta ou aferente pertence ao sistema cerebroespinal que é responsável pela percepção de estímulos ou agressões do meio exterior, como o tato, pressão, vibração, dor e temperatura. Essas funções são mediadas por rede de fibras mielinizadas e não mielizadas, terminações nervosas livres e corpúsculos sensitivos como o de Meissner (Figura 1.48) e Vater-Pacini (Figura 1.49). A via eferente – inervação centrífuga compreende fibras nervosas não mielinizadas do sistema simpático que regulam a vasomotricidade, a secreção sudoral e a musculatura piloeretora.

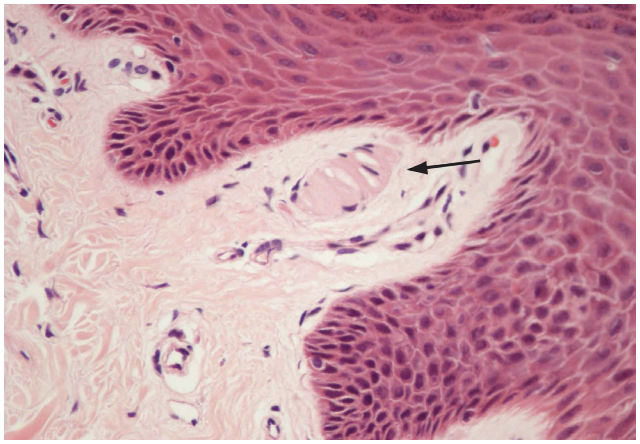

Figura 1.48 Corpúsculo de Meissner (seta) na derme papilar de pele acral. Hematoxilina-eosina.

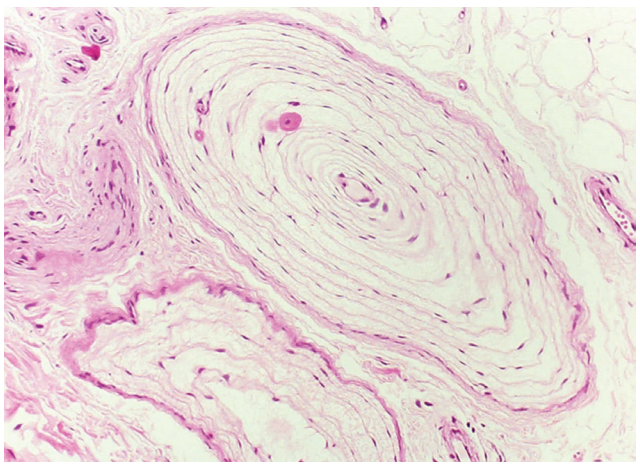

Figura 1.49 Corpúsculo de Vater-Pacini com aspecto característico em casca de cebola, composto de fibras colágenas em arranjo concêntrico que envolvem as terminações nervosas. Hematoxilina-eosina.

As terminações nervosas motoras e sensitivas não são reconhecidas ao exame de cortes de rotina corados pela hematoxilina-eosina. Os pequenos nervos dérmicos são compostos de feixes de células de Schwann, em meio aos quais, estão os axônios e são envolvidos pelo perineuro (Figura 1.50). São facilmente evidenciados pela expressão de proteína S100 pelas células de Schwann (Figura 1.51).

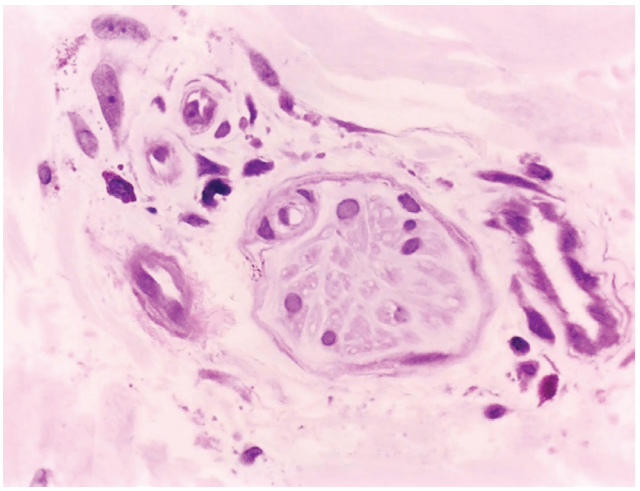

Figura 1.50 Corte transversal de nervo dérmico. Microscopia óptica de alta resolução.

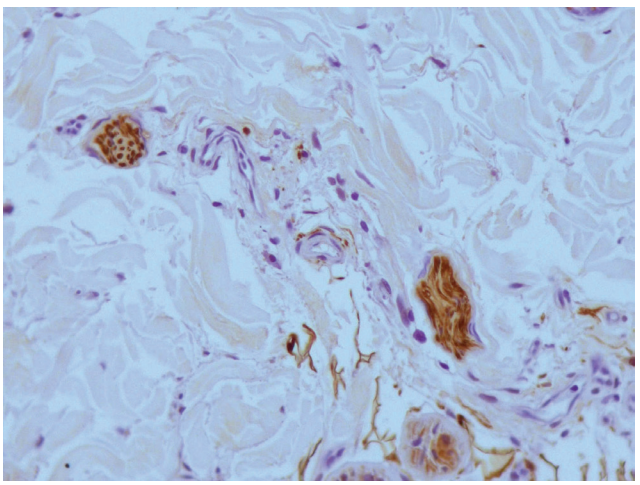

Figura 1.51 Cortes transversais e longitudinais de nervos dérmicos melhor evidenciados pelo anticorpo antiproteína S100. Técnica de imunohistoquímica – cromógeno diaminobenzidina.

Referências bibliográficas

1. Ishida-Yamamoto A, Kartasova T, Matsuo S, Kuroki T, Iizuka H. Involucrin and SPRR are synthesized sequentially in differentiating cultured epidermal cells. j Invest Dermatol. 1997;108:12-6.
2. Streilein JW. Circuits and signals of the skin-associated lymphoid tissues (SALT). J Invest Dermatol. 1985;85(1 Suppl):10s-13s.
3. Moore KL, Persaud TVN. Embriologia básica. 5. ed., Guanabara e Koogan, 2000.
4. Persaud TVN, Moore KL. Embriologia clinica. 7. ed., Elsevier, 2004.
5. Gartner LP, Hiatt JL. Tratado de histologia em cores. 2. ed., Guanabara e Koogan, 2003.
6. Goldman R, Goldman A, Green K, Jones J, Lieska N, Yang HY. Intermediate filaments: possible function as cytoskeletal connecting links between the nucleus and the cell surface. Ann N y Acad Sci. 1985;455:167-84.
7. Coulombe PA, Omary MB. "Hard" and "soft" principles defining the structure, fuction and regulation of keratin intermediate filaments. Curr Opin Cell Biol. 2002; 14:110-22.
8. Moll R, Franke WW, Schiller DL, Geiger B, Krepler R. The catalog of human cytokeratins: patterns of expression in normal epithelia, tumor and cultured cells. Cell. 1982; 31:11-24.
9. Smack DP, Korge BP, James WD. Keratins and keratinization. J Am Acad Dermatol. 1994;30:85-102.
10. Tseng SC, Jarvinen MJ, Nelson WG, Huang JW, Woodcock-Mitchell J; Sun TT. Correlation of specif keratins with different types of epithelial differentiation: monoclonal antibody study. Cell 1982;30:361-72.
11. Stoler A, Kopan R, Duvic M, Fuchs E. Use of mono-specific antisera and cRNAprobes to localize the major changes in keratin expression during normal and abnormal epidermal differentiation. J Cell Biolol. 1988;107:427-46.
12. Leigh IM, Navsaria H, Purkis PE, Mckay IA, Bowden PE, Riddle PN. Keratins (K16 and K17) as markers of keratinocyte hyperproliferation in psoriasis in vivo and in vitro. Br J Dermatol. 1995;133:501-11.
13. Kallioinein M, Koivukangas V, Järvinen M, Oikarinen A. Expression of cytokeratins in regeneratin human epidermis. Br J Dermatol. 1995;133:830-5.
14. Stevens A, Lowe J. Histologia Humana (Human histology). São Paulo: Manole, 2001.
15. Steinert PM, Marekov LN. The proteins elafin, fillagrin, keratin intermediate filamentts, loricrin and small praline-rich proteins1 and 2 are isodipeptide cross-linked components of the human epidermal cornified envelope. J Biol Chem. 1995;270:17702-11.
16. McMillan JR, McGrath JA, Tidman MJ, Eady RAJ. Hemidesmosomes show abnormal association with the keratin filament network in juncional forms of epidrmolysis bullosa. J Invest Dermatol. 1998;110:132-37.
17. Borradori L, Sonnenberg A. Structure and function of hemidesmossomes: morethan simple adhesion complexe. J Invest Dermatol. 1999;112:411-18.

18. McKee PH, Calonje E, Granter SR. The structure and function of the skin. In: Pathology of the skin with clinical correlations. 3ª ed. Philadelphia: Elsevier Mosby; 2005. p. 1-36.
19. Boissy RE. The melanocyte. Its structure, function and subpopulations in skin, eyes and hair. Dermatologic clinics 1988;6:161-73.
20. Raposo G, Marks MS. Ultrastructural characterization of melanosomes. Nat Rev Mol Cell Biol. 2007;8:786-797.
21. Thong HY, Jee SH, Sun CC, Boissy RE. The patterns of melanosome distribution in keratinocytes of human skin as one determing factor of skin color. Br. J. Deramtol. 2003; 149:498-505.
22. Ito S, Wakamatsu k. Chemistry of mixed melanogenesis – pivotal roles of dopaquinone. Phtochem Photobiol. 2008;84:582-92.
23. Kaplan DH, Kissenpfenning A, Clausen BE. Insights in Langerhans cell function from Langerhans cell ablation models. Eur J Immunol. 2008;38:2369-76.
24. Ward EM, Stambach NS, Drickhamer K, Taylor ME. Polymorphisms in human langerin affect stability and sugar binding activity. J Biol Chem. 2006;281:15450-6.
25. Winkelmann RK. The Merkel cell system and a comparison between it and the neurosecretory or APUD system. J Invest Dermatol. 1977;69:41-6.
26. Whitwam JG. APUD cells and the apudomas. A concept relevant to anaesthesia and endocrinology. Anaesthesia 1977;32:879-88.
27. Moffat FL Jr, Ketcham AS. Metastatic proclivities and patterns among APUD cell neoplasms. Semin Surg Oncol. 1993;9:443-52.
28. Smith KR, Thiboutot DM. Sebaceous gland lipids: friend or foe? J Lipid Res. 2008;40:271-281.
29. Steffen C, Ackerman AB. Embryologic, Anatomic, and Histologic Aspects. In: Neoplasms with sebaceous differentiation. Philadelphia: Lea & Febiger; 1994. p. 25-51.
30. Abenoza P, Ackerman AB. Histologic features of eccrine units. In: Neoplasm with eccrine differentiation. Philadelphia: Lea & Febiger; 1990. p. 45-72.
31. Beier K, Ginez I, Schaffer H. Localization of steroid hormones receptors in the apocrine sweat gland of the human axilla. Histochem Cell Biol. 2005;123:61-5.
32. Cohn BA. In search of skin pheromones. Arch Dermatol. 1994;130:1048-51.
33. Rothard G, Beier K. Peroxisomes in the apocrine glands of the human axilla and their putative role in pheromone production. Cell Mol Life Sci. 2001;58:1244-9.
34. Lavker RM, Sun TT. Epidermal stem cells. Properties, markers and location. Proc Nat Acad Sci. (USA) 2000; 97:13473-75.
35. Ackerman AB, Reddy VB, Soyer HP (eds.). Anatomic, Histologic and Biological Aspects. In: Neoplasms with follicular differentiation. 2nd ed. Kingsport: Ardor Scribendi Publishers; 2001. p. 29-90.
36. Lewin K. The normal fingernail. Br J Dermatol. 1965; 77:421-4.
37. Ribeiro LHS, Novaes EMC, Neves RG. A unha: estudo da anatomia, fisiologia e alteração da cor. An bras Dermatol. 1995; 70:567-77.
38. Fleischmajer R, MacDonald ED, Contard P, Perlish JS. Immunohistochemistry of a keratinocyte-fibroblast co-culture model for reconstruction of human skin. J Histochem Cytochem. 1993;41:1359-1366.
39. Fleischmajer R, Schechter A, Bruns M, Perlish JS, MacDonald ED, Pan TC, Timpl R, Chu ML. Skin fibroblasts are the only source of nidogen during early basal lamina formation in vitro. J Invest Dermatol. 1995;105:597-601.
40. Kwiatkowska D, Kwiatkowska-Korczak J. Adhesive glycoproteins of the extracellular matriz. Postepy Hig Med Dosw. 1999;53:55-74.
41. Sorrel JMl, Caplan AI. Fibroblast heterogeneity: more than skin deep. J Cell Sci. 2004;117:667-675.
42. Fullmer HM. A comparative histochemical study of elastic, pre-elastic and oxytalan connective tissue fibers. J Histochem Cytochem. 1960;8:290-295.
43. Carmichael GG, Fullmer HM. The fine structure of the oxytaln fiber. J Cell Biol. 1966;28:33-36.
44. Gawlik Z. Morphological and morphochemical properties of the elastic system in the motor organ of man. Folia Histochem Cytochem. 1965;3:233-251.
45. Ross R, Bornstein P. The elastic fiber. I. The separation and partial characterization of its macromolecular components. J Cell Biol. 1969;40:366-381.
46. Zimmermann DR, Dours-Zimmermann MT, Schubert M, Bruckner-Tuderman L. Versican is expressed in the proliferating zone in the epidermis and in association with the elastic network of the dermis. J. Cell Biol. 1994;124:817-825.
47. Akagi A, Tajima S, Ishibashi A, Yamaguchi N, Nagai, Y. Expression of type XVI collagen in human skin fibroblasts: enhanced expression in fibrotic skin diseases. J. Invest. Dermatol. 1999;113:246-250.
48. Sorrell JM, Baber MA, Caplan AI. Site-matched papillary and reticular human dermal fibroblasts differ in their release of specific growth factors/cytokines and in their interaction with keratinocytes. J. Cell. Physiol. 2004;200:134-45.
49. Sorrell JM, Baber MA, Caplan AI. Construction of a Bilayered dermal equivalent containing human papillary and reticular dermal fibroblasts: use of fluorescent vital dyes. Tissue Eng. 1996;2:39-49.
50. Kanitakis J. Anatomy, histology and immunohistochemistry of normal human skin. Eur J Dermatol. 2004; 12:390-401.
51. Nestle FO, Nickoloff BJ. A fresh morphological and functional look at dermal dendritic cells. J Cutan Pathol. 1995; 22:385-93.
52. Peters JH, Gieseler R, Thiele B, Steinbach F. Dendritic cells: from ontogenetic orphans to myelomonocytic descendants. Immunol Today. 1996;17:273-8.
53. Regezi JA, Nickoloff BJ, Headington JT. Oral submucosal dendrocytes: factor XIIIa+ and CD34+ dendritic cell populations in normal tissue and fibrovascular lesions. J Cutan Pathol. 1992;19:398-406.
54. Cerio R, Griffiths CE, Cooper KD, Nickoloff BJ, Headington JT. Characterization of factor XIIIa positive dermal dendritic cells in normal and inflamed skin. Br J Dermatol. 1989;121: 421-31.
55. Arrese Estrada J, Pierard GE. Factor-XIIIa-positive dendrocytes and the dermal microvascular unit. Dermatologica. 1990;180:51-3.
56. Gray MH, Smoller BR, McNutt NS, Hsu A. Immunohistochemical demonstration of factor XIIIa expression in neurofibromas. A practical means of differentiating these tumors from neurotized melanocytic nevi and schwannomas. Arch Dermatol. 1990;126:472-6.
57. Takata M, Imai T, Hirone T. Factor-XIIIa-positive cells in normal peripheral nerves and cutaneous neurofibromas of type-1 neurofibromatosis. Am J Dermatopathol. 1994;16:37-43.
58. Pierard GE, Nikkels A, Arrese Estrada J, Ben Mosbah T, Pierard-Franchimont C. Dermal dendrocytes and photochemotherapy. Virchows Arch A Pathol Anat Histopathol. 1991; 418:311-4.
59. Nickoloff BJ. The human progenitor cell antigen (CD34) is localized on endothelial cells, dermal dendritic cells, and perifollicular cells in formalin – fixed normal skin, and on proliferating endothelial cells and stromal spindle – shaped cells in Kaposi's sarcoma. Arch Dermatol. 1991;127:523-9.
60. Coindre JM. Immunohistochemistry in the diagnosis of soft tissue tumours. Histopathology 2003;43:1-16.
61. Fukunaga M. Expression of D2-40 in lymphatic endothelium of normal tissues and in vascular tumours. Histopathology 2005;46:396-402.