# Retalhos e Enxertos
## em Cirurgia Micrográfica de Mohs

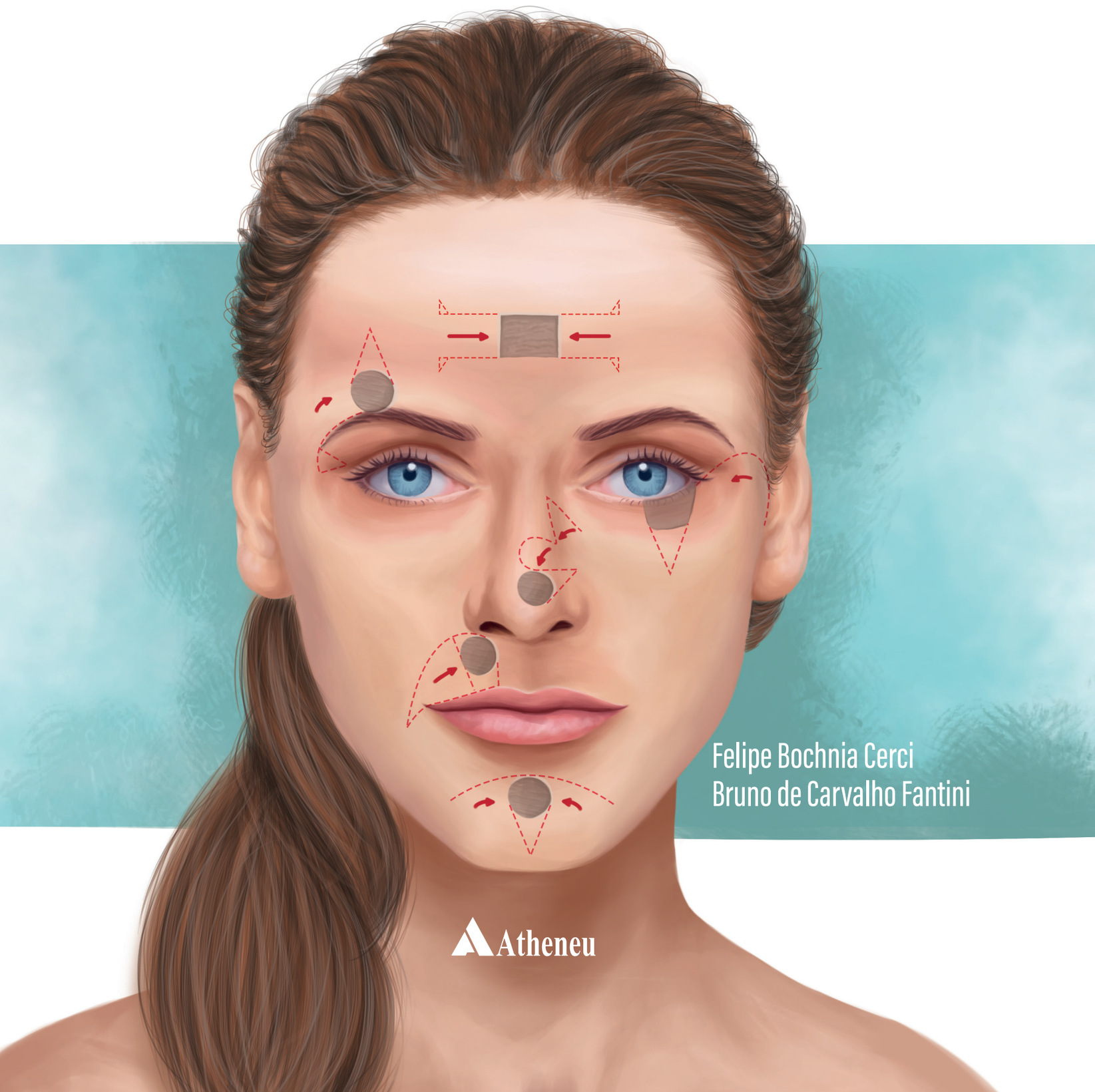

Felipe Bochnia Cerci
Bruno de Carvalho Fantini

Atheneu

# Retalhos e Enxertos
## em Cirurgia Micrográfica de Mohs



SAL

SERVIÇO DE ATENDIMENTO AO LEITOR

Tel.: 08000267753

www.atheneu.com.br

(21) 99165-6798 Facebook.com/editoraatheneu Twitter.com/editoraatheneu Youtube.com/atheneueditora

# Retalhos e Enxertos em Cirurgia Micrográfica de Mohs


## Autores-Editores

### Felipe Bochnia Cerci

Graduado pela Pontificia Universidade Católica do Paraná (PUC-PR), com residência médica em dermatologia no Hospital Santa Casa de Curitiba, seguida de 1 ano de especialização em cirurgia dermatológica na mesma instituição. Realizou 2 anos e 4 meses de aperfeiçoamentos e especializações em cirurgia micrográfica de Mohs nos Estados Unidos – University of Texas/MD Anderson Cancer Center (Houston), Wake Forest University (Winston-Salem), Skin Surgery Medical Group (San Diego), Mayo Clinic (Rochester), Texas Surgical Dermatology (Spring), Weill Medical College of Cornell University (Nova Iorque), Massachusetts General Hospital – Harvard University (Boston/Cambridge), Mount Sinai Medical Center (Miami) e Cleveland University Hospitals (Cleveland). Também se aperfeiçoou por 1 mês na Austrália – Skin and Cancer Foundation (Melbourne). Possui mestrado pela Universidade Federal do Paraná (UFPR). Autor e coautor de 48 artigos científicos. Contribui com a formação de novos cirurgiões de Mohs no curso de formação em cirurgia micrográfica da Sociedade Brasileira de Cirurgia Dermatológica e Sociedade Brasileira de Dermatologia.

### Bruno de Carvalho Fantini

Graduado pela Faculdade de Medicina da USP (FMUSP), com residência médica em clínica médica e dermatologia pelo Hospital das Clínicas da FMUSP. Realizou 2 anos de especialização em cirurgia dermatológica e cirurgia micrográfica de Mohs na Faculdade de Medicina do ABC. Como complementação realizou 3 meses de aperfeiçoamentos e especializações em cirurgia micrográfica de Mohs no Exterior – Mayo Clinic (Rochester) e Centro de Dermatologia Integral (Madri, Espanha). Possui doutorado pela Faculdade de Medicina de Ribeirão Preto – USP (FMRP-USP), abordando os preditores da extensão subclínica e do número de fases da cirurgia micrográfica de Mohs no carcinoma basocelular. É responsável pela formação de cirurgiões de Mohs na FMRP-USP, onde coordena o grupo de cirurgia micrográfica de Mohs há mais de 10 anos. Além disso, contribui com a formação de novos cirurgiões de Mohs no curso de formação em cirurgia micrográfica da Sociedade Brasileira de Cirurgia Dermatológica e Sociedade Brasileira de Dermatologia.



Atheneu

Rio de Janeiro • São Paulo

2022

EDITORA ATHENEU

São Paulo — Rua Maria Paula, 123 – 18º andar
Tel.: (11) 2858-8750
E-mail: atheneu@atheneu.com.br

Rio de Janeiro — Rua Bambina, 74
Tel.: (21) 3094-1295
E-mail: atheneu@atheneu.com.br

*CAPA: Equipe Atheneu*
*PRODUÇÃO EDITORIAL: Adielson Anselme*

**CIP-BRASIL. CATALOGAÇÃO NA PUBLICAÇÃO**
**SINDICATO NACIONAL DOS EDITORES DE LIVROS, RJ**

C391r
Cerci, Felipe Bochnia
Retalhos e enxertos em cirurgia micrográfica de Mohs/Felipe Bochnia Cerci, Bruno de Carvalho Fantini. – 1. ed. – Rio de Janeiro : Atheneu, 2022.
272 p. : il. ; 28 cm.

Inclui bibliografia e índice
ISBN 978-65-5586-518-9

1. Face – Cirurgia. I. Fantini, Bruno de Carvalho. II. Título.

22-78549 CDD: 617.952
CDU: 617.52

Gabriela Faray Ferreira Lopes – Bibliotecária – CRB-7/6643

24/06/2022 29/06/2022

CERCI, F.B.; FANTINI, B.C.
Retalhos e Enxertos em Cirurgia Micrográfica de Mohs

© Direitos reservados à EDITORA ATHENEU – Rio de Janeiro, São Paulo, 2022

# Retalhos em Ilha

8

| Luis Henrique Barbizan de Moura | Mariana Nadalin Meireles | Mauro Enokihara |

## Introdução

O retalho em ilha, também conhecido como retalho de pedículo subcutâneo ou retalho em V-Y, constitui uma maneira versátil para reconstruir defeitos cirúrgicos em diversas áreas da face e deve fazer parte do arsenal do cirurgião. Historicamente, o primeiro retalho em ilha utilizado para a reconstrução de um defeito cutâneo foi realizado pelo cirurgião alemão Ernst Blasius (1802-1875). O retalho em ilha habitualmente utilizado foi descrito por Barron e Emmett em 1965.[1]

## Princípios básicos

O retalho em ilha é uma forma de retalho de avanço. O termo "ilha" refere-se ao fato de que esse retalho é desconectado da epiderme e da derme em todas as suas bordas laterais.[2,3] O suporte vascular é proveniente do pedículo subcutâneo, que contém vasos sanguíneos perfurantes dos músculos e das fáscias. Embora classificado como retalho randomizado, possui vascularização robusta e abundante, sendo boa opção para pacientes com risco de isquemia e necrose tecidual (tabagistas, radioterapia prévia). Várias formas do retalho em ilha podem ser desenhadas, dependendo do tamanho e da localização do defeito.

O formato tradicional é o de um triângulo, sendo sua base equivalente ao diâmetro da ferida. Alguns autores recomendam fazer a base discretamente menor que a ferida, para reduzir o risco de *trapdoor*. Essa recomendação serve apenas para locais distantes de bordas livres.[4] O comprimento do triângulo deve ser cerca de duas a três vezes o tamanho da base, formando um ângulo de 30° no ápice (Figura 8.1). Seu planejamento deve se basear, principalmente, em dois fatores: local onde há sobra de pele e, portanto, área doadora potencial; e direção em que o retalho avançará, prevendo movimentos teciduais secundários, para evitar distorções anatômicas.

Os resultados cosméticos são melhores quando o retalho é desenhado dentro da mesma subunidade anatômica do defeito, embora isso não seja obrigatório para seu sucesso. Além disso, sempre que possível, devem-se posicionar as incisões em linhas de junção anatômica (Figura 8.2). Inclusive, se a ferida estiver próximo à junção de unidades anatômicas, deve-se considerar ampliar o defeito cirúrgico até essa junção, de forma que a incisão do retalho possa ser nela camuflada. Um exemplo prático disso são os retalhos no lábio cutâneo superior, próximo ao sulco nasogeniano ou à junção mucocutânea do lábio (Figura 16.6).

Durante o planejamento do retalho, é fundamental adequar a ferida, para seu perfeito encaixe. Na derme, a angulação de 45°, eventualmente resultante da cirurgia de Mohs, deve ser corrigida para 90°, pois facilitará a coaptação das bordas do retalho. A remoção do excesso de tecido subcutâneo da ferida pode minimizar o efeito *trapdoor* (efeito alçapão), comumente associado aos retalhos em ilha.[5] Além disso, para o perfeito "encaixe" do retalho, "as pontas" da base do triângulo devem ser arredondadas ou a porção da ferida que recebe a base do triângulo deve ser angulada.

Após o preparo da ferida, realiza-se a incisão do retalho até o subcutâneo, ao longo de todas as suas bordas. Em seguida, o descolamento é realizado na base, no ápice e, sutilmente, nas laterais do triângulo, mantendo cerca de 40% da porção central como pedículo (Figura 8.3). Conforme se descola o retalho, pode-se testar sua mobilidade com um gancho ou uma pinça, tracionando-o em direção ao defeito. Uma dica prática é palpar delicadamente o pedículo com o retalho tracionado, para averiguar a área que necessita ser liberada. É importante frisar que o descolamento deve ser suficiente para reparar a ferida sob mínima

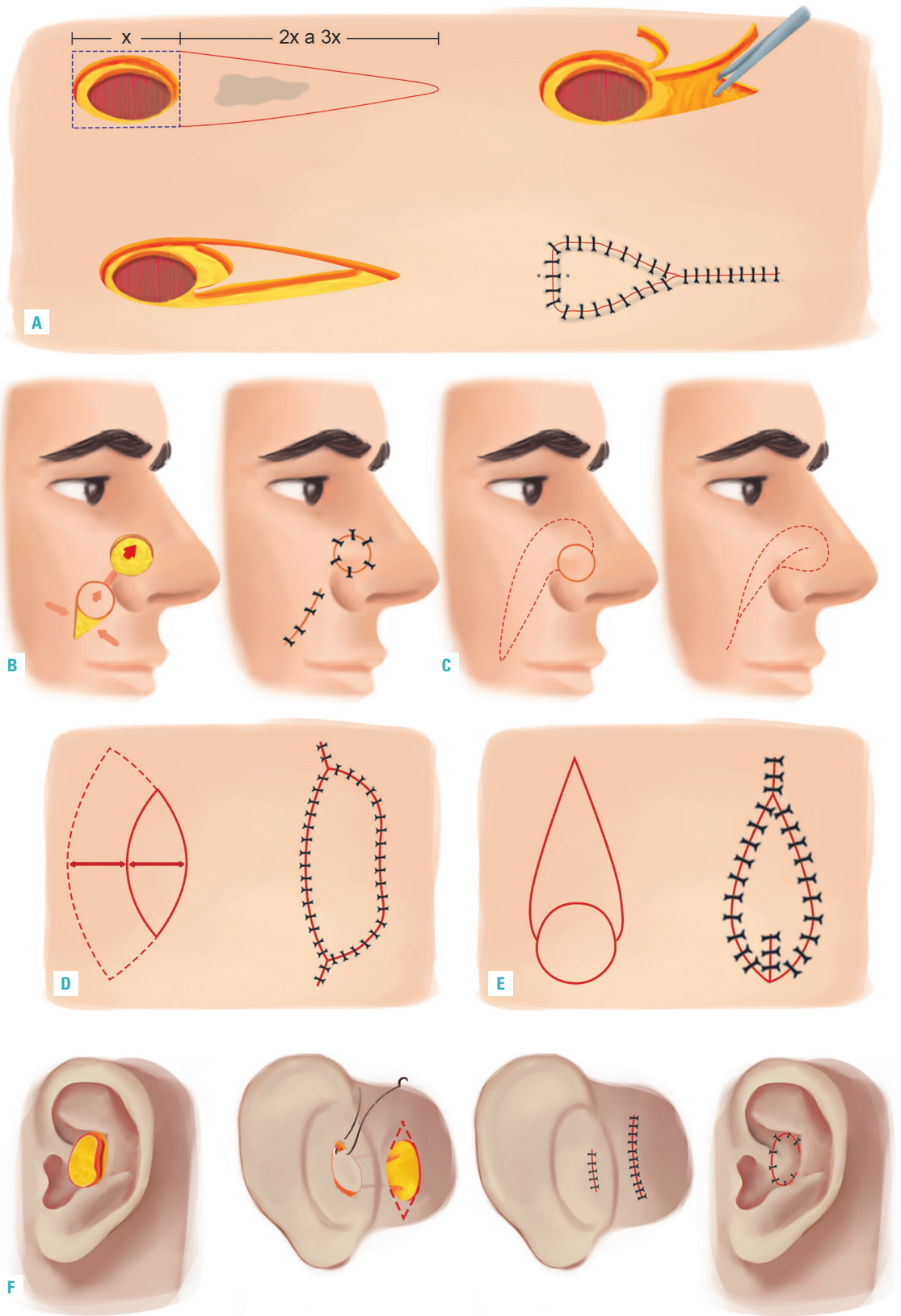


**Figura 8.1.** (A) Desenho tradicional do retalho em ilha V-Y. A proporção retalho/defeito dependerá de diversos fatores que incluem a mobilidade local e a possibilidade de movimento secundário que não leve à distorção de estruturas adjacentes. Inclusive, em alguns casos, o formato do retalho pode ser "retificado" no início e, em seguida, desenha-se o triângulo. (B) Retalho tunelizado. (C) Retalho em ilha de tubarão. (D) Retalho "Keystone". (E) Retalho V-Y em pinça. (F) Retalho em porta giratória (*pull-through flap*). Os retalhos de transposição em ilha e retalho em ilha V-Y baseado no músculo nasal estão ilustrados nas Figuras 8.8 e 8.9. Fonte: Bruno Fantini.

doadora é restaurada de forma primária. Ocasionalmente, uma elevação da pele do túnel pode ser percebida por algumas semanas, mas geralmente melhora com o tempo ou com corticoide injetável (Figura 21.8), sendo ocasionalmente necessária a revisão cirúrgica.

## V-Y em pinça (*pincer flap*)

É uma variação do retalho V-Y clássico em que as porções distais do retalho, em vez de desprezadas, realizam um movimento de rotação, unindo-se como uma pinça (Figura 8.11)[11] Dessa maneira, ocorre o recrutamento da pele nas laterais do defeito, as quais contribuem, juntamente com o avanço do retalho em ilha em V-Y, para cobrir todo o defeito. Em alguns casos, pode-se aumentar a área da ilha com prolongamento semelhante ao do retalho em ilha de tubarão, mas dos dois lados do retalho. Esses prolongamentos curvilíneos do retalho realizam, então, o movimento de pinça.

A principal vantagem da variação em pinça é que a distância do movimento do componente de avanço é menor quando comparada ao desenho clássico. Isso ocorre porque as extensões laterais utilizam a mobilidade da pele lateral para criar um elemento de rotação que se soma ao do avanço. Em áreas com menor mobilidade tecidual, essa variação pode ser vantajosa. As desvantagens do retalho incluem a cicatriz adicional entre as pontas do retalho e o risco de necrose dessas pontas. Suas principais indicações são defeitos na porção inferior do filtro, onde ajuda a recriar o arco do cupido, e na região malar superior medial (Figura 16.11).[16-18]

## Retalho em porta giratória (*pull through flap* ou *flip-flop flap*)

O retalho em porta giratória, descrito por Masson em 1972, é uma alternativa elegante para o reparo de defeitos na região auricular anterior e é indicado classicamente para a região da concha (Figura 8.12), mas também pode ser realizado em outras subunidades, como anti-hélice e escafa (Figuras 17.10 e 17.11).[19] No planejamento, o tamanho do retalho deve ser semelhante ao do defeito, com o pedículo geralmente no sulco retroauricular/mastoide. Após a dissecção cuidadosa do pedículo e a liberação do retalho, incisa-se a pele auricular posterior adjacente ao defeito, formando um túnel pelo qual o retalho é transposto para cobrir o defeito (*pull through*). Em seguida, são realizadas as suturas do retalho no leito receptor e, depois, o fechamento primário da área doadora retroauricular. Esse retalho tem como vantagens uma recuperação mais rápida do que na cicatrização por segunda intenção e menor risco de necrose, quando comparado aos enxertos.[20]

## Retalho Keystone (*Keystone flap*)

É assim denominado por se assemelhar à pedra de formato trapezoidal dos arcos romanos. É um retalho em ilha com vascularização proveniente das arteríolas perfurantes musculares, característica que o torna extremamente viável e com baixas taxas de complicações. Behan publicou, em 2003, uma série de casos com 300 pacientes com excelentes resultados e apenas 1 caso de necrose parcial.[21] É uma opção interessante para reconstruções em áreas com pele pouco distensível, como extremidades, e possibilita mobilização precoce, menores taxas de complicações e melhores resultados, quando comparada aos enxertos. Necrose parcial ou total dos retalhos não foi observada em estudo com 259 pacientes após cirurgia micrográfica de Mohs nos membros inferiores.[22]

Deve ser projetado com forma elíptica e maior eixo adjacente ao eixo longo do defeito. Realiza-se o fechamento direto do defeito, sendo a linha média a de maior tensão. O avanço de cada extremidade do retalho preenche o defeito e permite o fechamento do defeito secundário (Figura 8.13). A dissecção romba é fundamental, pois preserva a integridade vascular das perfurantes provenientes do músculo e da fáscia.[21]

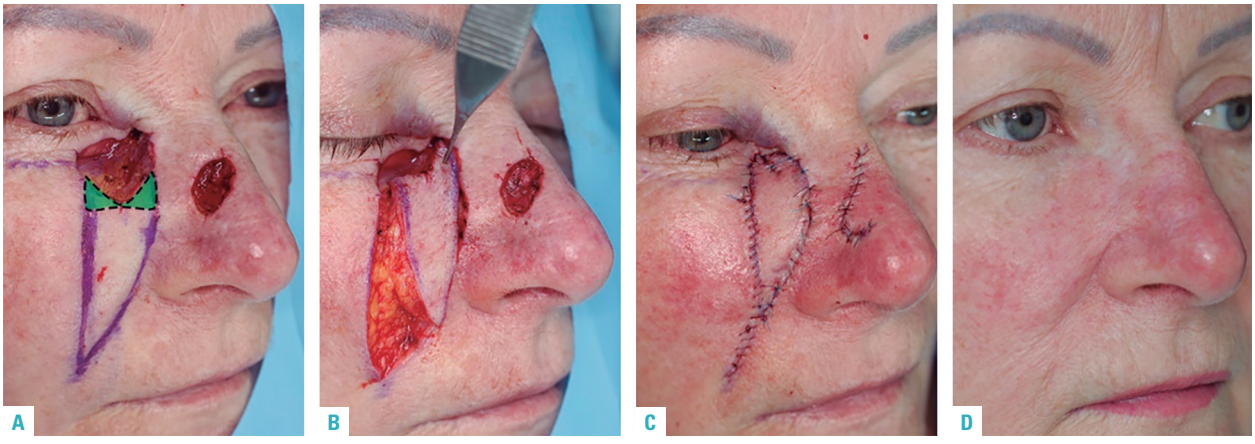


**Figura 8.11.** Retalho V-Y em pinça. (A) Ferida operatória acometendo região malar medial superior e pálpebra inferior. Desenho do retalho. As pontas do retalho (*verde*) serão dobradas sobre si mesmas, em vez de descartadas. (B) Movimento do retalho. (C) Pós-operatório imediato. (D) Pós-operatório, 3 meses. Fonte: Felipe Cerci.

# Reconstrução Nasal

19

| Felipe B. Cerci | Bruno de Carvalho Fantini |

## Introdução

O nariz é uma das regiões mais acometidas por carcinomas cutâneos.[1-3] Por isso, o domínio da anatomia e de métodos reconstrutivos para essa área é fundamental para o cirurgião de Mohs. Por ocupar a posição mais proeminente entre todas as estruturas da face, o nariz exige uma aparência estética final praticamente perfeita, representando um desafio ao cirurgião.

Seu relevo e sua tridimensionalidade são únicos, tornando sua anatomia extremamente complexa. A multiplicidade de estruturas e curvas dessa região faz com que os limites das suas subunidades não sejam tão nítidos quanto os das outras unidades da face. A textura, a densidade das glândulas sebáceas, a cor e a aparência da pele variam consideravelmente entre suas regiões. Além disso, a combinação de áreas côncavas e convexas faz com que um jogo de sombreamento e reflexão da luz exija restauração simétrica de seus contornos, para que as cicatrizes sejam menos perceptíveis.

As feridas cirúrgicas são extremamente heterogêneas em tamanho, profundidade e localização. Para o seu reparo, deve-se considerar não apenas o diâmetro, mas também a profundidade, a disponibilidade de pele adjacente e as expectativas do paciente. Inúmeras opções estão disponíveis para as reconstruções, incluindo cicatrização por segunda intenção, fechamento primário, enxertos cutâneos e de cartilagem, retalhos ou associação de métodos. Além disso, tendo em vista a individualidade de cada paciente, é impossível ter uma "receita de bolo" para a reconstrução nasal. Uma ferida de 1 cm de diâmetro na ponta nasal pode exigir distintos métodos de reconstrução, de acordo com o tamanho e a forma do nariz. Por isso, o domínio da anatomia local e da biomecânica dos reparos é muito mais importante do que uma "simples receita de bolo".

A característica da pele adjacente é outro fator a ser considerado. Em pacientes com intenso fotodano, as cicatrizes se camuflam e se tornam menos aparentes. Em jovens com pouco fotodano, por sua vez, discromias, linhas de incisão e alterações de volume são mais perceptíveis.

O nariz é tridimensional e um reparo bem-sucedido deve levar em conta esse aspecto. Não adianta a cicatriz ter boa aparência, se houver colabamento interno e prejuízo da função respiratória. Por isso, toda restauração deve levar em conta não apenas os vetores verticais/horizontais, como na região malar, mas também os vetores tridimensionais que podem "empurrar" o nariz para dentro.

Assim como em outras áreas da face, a reconstrução nasal deve priorizar o aspecto funcional. Uma vez mantida a função, todos os esforços devem ser realizados para a restauração da estética, já que deformidades pós-operatórias podem gerar impacto psicológico significativo.[4]

Respeitados esses princípios, a restauração adequada da aparência delicada do nariz pode ser uma das mais gratificantes intervenções reconstrutivas que o cirurgião de Mohs pode realizar.

## Anatomia

O nariz é formado por três camadas: uma cobertura de tecido mole, um componente estrutural e um forro interno. Cada camada tem propriedades únicas e, consequentemente, diferentes desafios reconstrutivos. O nariz pode ser dividido em nove subunidades estéticas: dorso nasal, paredes laterais, ponta, asas, triângulos moles e columela (Figura 19.1). Em geral, a forma da ponta é determinada pelo tamanho e pelo contorno das cartilagens alares, especificamente pela porção apical. É coberta por pele relativamente espessa, contendo muitas glândulas sebáceas. Acima da ponta, pode haver uma leve depressão, que a separa do dorso nasal. A pele do dorso tende a ser menos espessa e sebácea, tornando-se progressivamente mais fina à medida que sobe para a transição entre a cartilagem e o osso nasal, mas mais espessa à medida que se

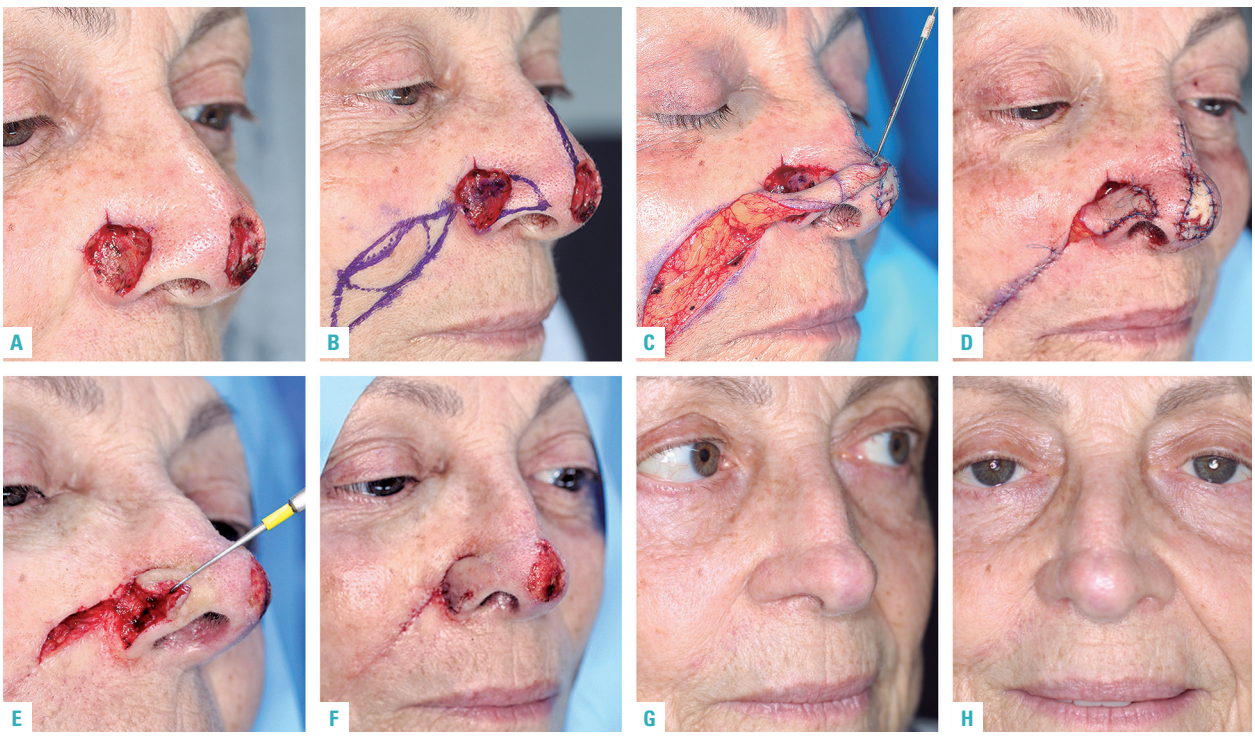


**Figura 19.14** Retalho interpolado do SNG. (A) Feridas operatórias. (B) Desenho do retalho. (C) Movimento do retalho. (D) Pós-operatório imediato, primeiro estágio. A porção da ferida que acometia a parede nasal foi deixada cicatrizar por segunda intenção. (E) Segundo estágio. Retalho elevado, para afinamento. (F) Pós-operatório imediato, segundo estágio. (G-H) Pós-operatório, 16 meses. Em certos pacientes, retalhos provenientes desta região podem gerar assimetrias entre os sulcos nasogenianos. Isso pode ser corrigido conforme demonstrado na Figura 4.5. Tal procedimento deve ser ponderado com cautela, uma vez que essa área é um reservatório importante de pele para futuras reconstruções. A ferida da ponta nasal foi restaurada com enxerto de Burow. Outra opção de enxerto teria sido do triângulo de compensação do sulco nasogeniano. Fonte: Felipe Cerci.

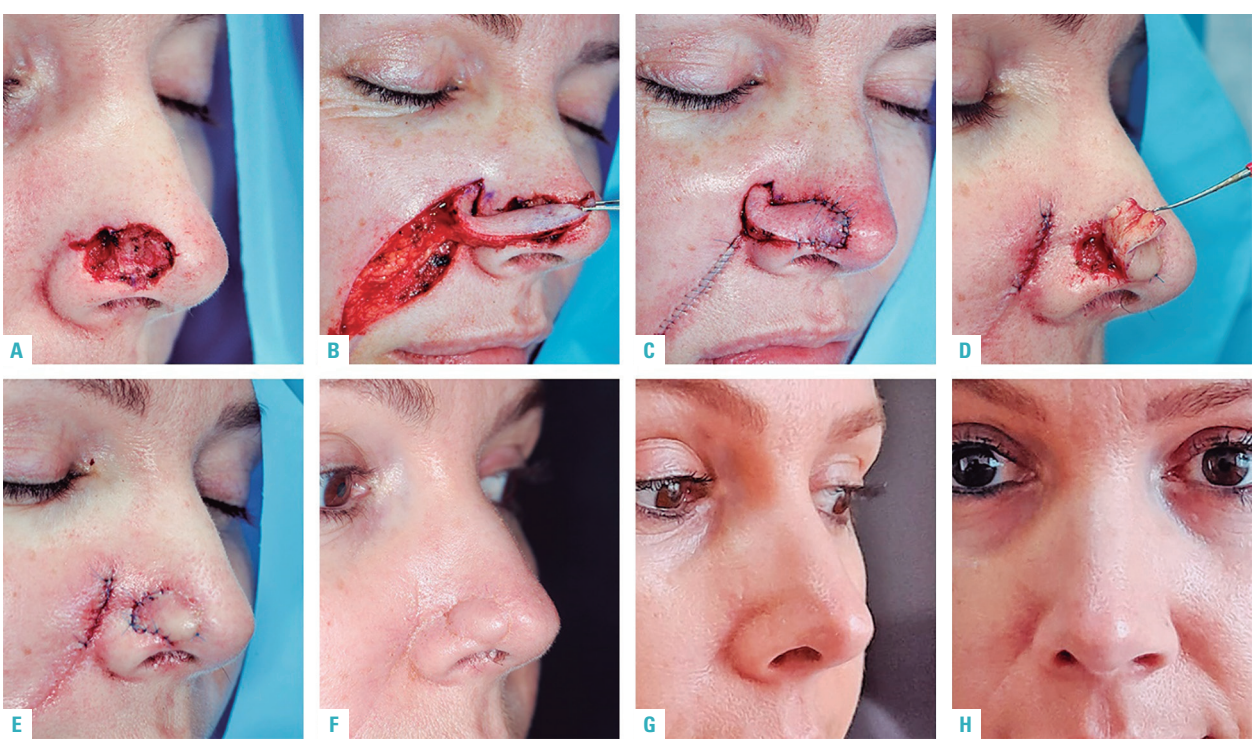


**Figura 19.15** Retalho interpolado do SNG. (A) Ferida operatória. (B) Movimento do retalho. (C) Pós-operatório imediato. (D) Afinamento do retalho durante o segundo estágio. (E) Pós-operatório imediato. (F) Pós-operatório, 3 meses, com surgimento de *trapdoor*. (G-H) Pós-operatório, 7 meses, com melhora do *trapdoor* após duas infiltrações de corticoide (terceiro e quinto meses). Fonte: Felipe Cerci.




**Figura 19.16** Retalho de transposição para asa nasal. (A) Ferida operatória. (B) Retalho incisado. (C) Movimento do retalho. (D) Remoção do triângulo de compensação do ponto pivô para permitir adequado movimento do retalho. (E) Retalho descolado. (F) Pós-operatório imediato. Parte do defeito secundário foi reparado com enxerto de Burow. (G-H) Pós-operatório, 2 semanas. Fonte: Bruno Fantini.

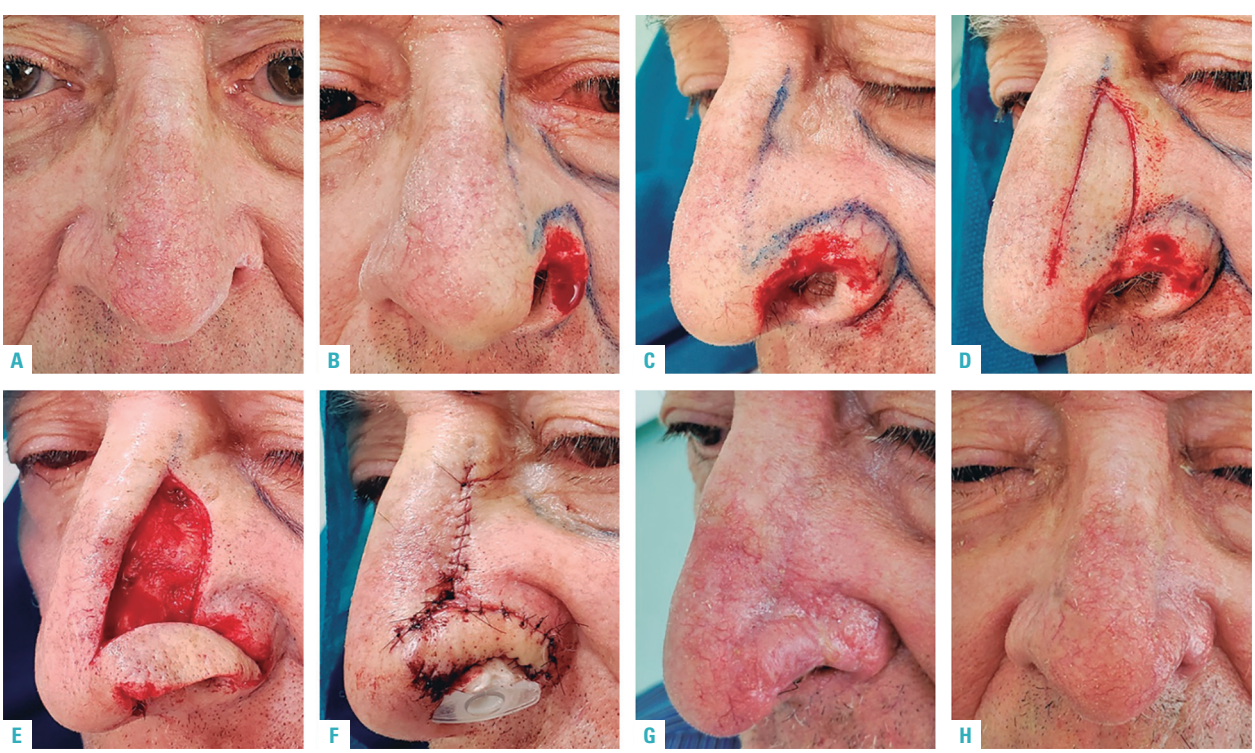


**Figura 19.17** Retalho de transposição para asa nasal. (A) Pré-operatório com assimetria da asa. (B-C) Ferida operatória de espessura total. (D) Retalho incisado. (E) Movimento do retalho. (F) Pós-operatório imediato. (G-H) Pós-operatório, 1 mês. Fonte: Bruno Fantini.

# Retalhos e Enxertos
## em Cirurgia Micrográfica de Mohs

Felipe Bochnia Cerci

Bruno de Carvalho Fantini

A segurança oncológica proporcionada pela cirurgia micrográfica de Mohs permite a reconstrução imediata das feridas operatórias, visando os melhores resultados funcionais e estéticos possíveis. Torna-se, então, fundamental o domínio das técnicas de restauração facial.

Esta obra, útil não somente para cirurgiões de Mohs, mas também para todos os colegas que lidam com câncer de pele, é fruto de anos de dedicação dos editores ao ensino da cirurgia micrográfica de Mohs e reconstrução facial. *Retalhos e Enxertos em Cirurgia Micrográfica de Mohs* é o primeiro livro brasileiro que tem como enfoque a reconstrução em cirurgia de Mohs, e conta com a colaboração de renomados cirurgiões de Mohs de diversos países: Brasil, Estados Unidos, Suíça, Espanha, Portugal e Colômbia.

Destaques da obra:

— Amplo acervo de imagens com 1.484 fotos, 298 casos cirúrgicos e 40 ilustrações.

— Documentação intraoperatória primorosa que permite a observação detalhada de cada etapa dos reparos.

— Descrição minuciosa dos diferentes métodos de reconstrução, suas vantagens, desvantagens, eventuais complicações e como conduzi-las.

— Divisão por unidades anatômicas que permite consulta rápida no dia a dia e visualização das diversas possibilidades reconstrutivas para uma mesma ferida.

— Sistema inédito que possibilita ao leitor localizar, com facilidade, todos os casos de reconstrução similares apresentados ao longo da obra.

— 22 capítulos, divididos de forma didática em subunidades anatômicas e métodos de reconstrução.

— Contempla desde os princípios básicos das reconstruções cutâneas, fundamentais para a execução de qualquer reparo, até casos complexos de retalhos interpolados e enxertos de cartilagem, incrementando o repertório do leitor, independentemente do seu grau de experiência.

978-65-5586-518-9

9 786555 865189