SÉRIE TEMAS PONTUAIS DE ULTRASSOM EM EMERGÊNCIA DA CRIANÇA AO ADULTO

Editora da Série

Joelma Gonçalves Martin

Editores do Volume

José Roberto Fioretto | Joelma Gonçalves Martin

Haroldo Teófilo de Carvalho | Fábio Joly Campos

US Point-of-Care em Pediatria
Do Pronto-Socorro à UTI






FACULDADE DE MEDICINA FMB 1963 BOTUCATU unesp

Atheneu

Departamento PEDIATRIA

SÉRIE TEMAS PONTUAIS DE ULTRASSOM
EM EMERGÊNCIA DA CRIANÇA AO ADULTO

US Point-of-Care em Pediatria do Pronto-Socorro à UTI

STPU

Série Temas Pontuais de Ultrassom em Emergência da Criança ao Adulto

Editora da Série

Jœlma Gonçalves Martin

- US Point-of-Care em Pediatria – do Pronto-Socorro à UTI



SÉRIE TEMAS PONTUAIS DE ULTRASSOM
EM EMERGÊNCIA DA CRIANÇA AO ADULTO

Editora da Série

Joelma Gonçalves Martin

US POINT-OF-CARE EM PEDIATRIA
DO PRONTO-SOCORRO À UTI

Editores do Volume

José Roberto Fioretto | Joelma Gonçalves Martin
Haroldo Teófilo de Carvalho | Fábio Joly Campos

Atheneu
Rio de Janeiro • São Paulo
2024

Editora Atheneu

São Paulo — Rua Maria Paula, 123 – 13º andar
Conjuntos 133 e 134
Tel.: (11) 2858-8750
E-mail: atheneu@atheneu.com.br

Rio de Janeiro — Rua Bambina, 74
Tel.: (21) 3094-1295
E-mail: atheneu@atheneu.com.br

Capa: Paulo Verardo
Produção Editorial: Alice Barducci

CIP-BRASIL. CATALOGAÇÃO NA PUBLICAÇÃO
SINDICATO NACIONAL DOS EDITORES DE LIVROS, RJ

U86

Us point-of-care em pediatria : do pronto socorro à UTI / editora da série Joelma Gonçalves Martin ; editores do volume José Roberto Fioretto ... [et al.]. - 1. ed. - Rio de Janeiro : Atheneu, 2024.

24 cm. (Temas pontuais de ultrassom em emergência da criança ao adulto)

Inclui bibliografia e índice
ISBN 978-65-5586-809-8

1. Diagnóstico por ultrassom - Pediatria. 2. Ultrassonografia - Pediatria. I. Martin, Joelma Gonçalves. II. Fioretto, José Roberto. III. Série.

24-93252

CDD: 616.07543
CDU: 616-073-053.2

Gabriela Faray Ferreira Lopes - Bibliotecária - CRB-7/6643

Martin, JG
US *Point-of-Care* em Pediatria - Série Temas Pontuais de Ultrassom em Emergência da Criança ao Adulto

© Direitos reservados à EDITORA ATHENEU – Rio de Janeiro, São Paulo, 2024.

1

Princípios da ultrassonografia

Thiago Dias Baumgratz
Edson Luíz Fávero Júnior
Joelma Gonçalves Martin

Introdução

A ultrassonografia beira-leito revolucionou a prática médica cotidiana, pois permitiu a interpretação de síndromes clínicas e sua complementação com imagens ultrassonográficas. Todavia, para que esse conhecimento não seja utilizado de maneira inadequada, é necessário o entendimento básico dos princípios do ultrassom (US).

As propriedades acústicas do som começaram a ser estudadas pelas civilizações Grega e Romana, mas somente no início do século XX, com o desenvolvimento do sonar para auxiliar as navegações durante a Primeira Guerra Mundial, é que se obteve maior avanço tecnológico nessa área.

Na Medicina, os primeiros usos do ultrassom foram relatados entre as décadas de 1940 e 1950 do século passado, com médicos realizando avaliações de pacientes em equipamentos robustos, nos quais havia necessidade de imersão dos usuários no interior de tanques com meio líquido que permitia a transmissão da onda sonora. Ao longo das décadas posteriores, os aparelhos foram aperfeiçoados.

A ultrassonografia beira-leito, também chamada de ultrassonografia *Point-of-Care* (POCUS), que vemos em uso atualmente, a partir da qual, por meio de protocolos de avaliação guiada, fazemos correlação clínica e imaginológica de patologias, surgiu nos anos 1990, tendo sido utilizada inicialmente por médicos emergencistas e por cirurgiões que utilizavam um

roteiro de avaliação para pacientes traumatizados, dando origem ao *Focused Assessment with Sonography in Trauma* (FAST).

A evolução dos estudos em POCUS com novas pesquisas e com incorporação de mais protocolos de avaliação focada fizeram do ultrassom uma ferramenta de grande importância para o atendimento dos pacientes em todos os ambientes de assistência médica, principalmente em emergências.

E, para que o profissional de saúde possa utilizar essa ferramenta, é importante conhecer fundamentos que auxiliem no processo de captura e melhoria da qualidade das imagens. Nesse sentido, abordaremos tópicos fundamentais, como princípios de formação das imagens, escolha do transdutor, ganho e profundidade.

Para realizar uma avaliação com ultrassom, é necessário que a imagem se forme no aparelho. Entretanto, cabem algumas perguntas: a imagem visualizada é realmente idêntica à estrutura avaliada? Existem imperfeições? Existem artefatos?

Os equipamentos que utilizamos, em sua maioria, são compostos por uma estrutura similar a um computador com tela, associada a uma sonda com um cristal, ligada à energia elétrica. A imagem captada pelo transdutor é transmitida à tela do aparelho (Figura 1.1).

Para a formação da imagem que visualizamos, é necessário que a corrente elétrica passe pelo cristal, provocando sua vibração, com a formação de ondas de som. As ondas sonoras emitidas pelo cristal contido na sonda entrarão em contato com as estruturas a serem analisadas e, por meio de

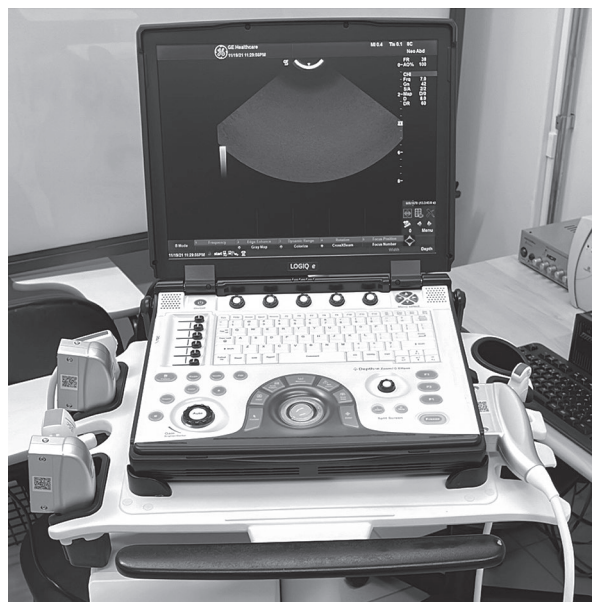

Figura 1.1. Aparelho de ultrassom portátil. Fonte: acervo pessoal dos autores.

reverberação, interferência e reflexão, serão formados artefatos e imagens que nos permitirão avaliar as estruturas.

É importante, também, o entendimento da orientação das imagens formadas, pois é preciso conhecer como serão exibidas as estruturas na tela do aparelho, a fim de localizar-se anatomicamente. A imagem formada na tela mostrará, no ponto mais alta da tela, as estruturas mais próximas à pele e, na parte baixa da tela, o que estiver mais distante da pele. Para descrição de estrutura à direita e à esquerda, vamos levar em consideração o marcador do transdutor, que idealmente deve ser posicionado para o mesmo lado que a marcação da tela, de forma que consigamos a lateralidade da imagem, como na Figura 1.2, de avaliação abdominal.

Para se chegar à melhor qualidade da imagem, é preciso começar pela escolha adequada do transdutor, pois a definição da qualidade da onda sonora emitida, a frequência de onda e o comprimento de onda são específicos. Uma sonda que emite onda sonora de alta frequência tem menor penetração nas estruturas e, por isso, está mais indicada para avaliações superficiais. Já uma sonda com baixa frequência tem a característica inversa, sendo mais adequada para estruturas mais distantes da pele (Figura 1.3).

Dessa forma, podemos apresentar os três principais transdutores utilizados na avaliação beira-leito no contexto de emergência: o linear, utilizado para estruturas superficiais; o convexo, utilizado para estruturas profundas;

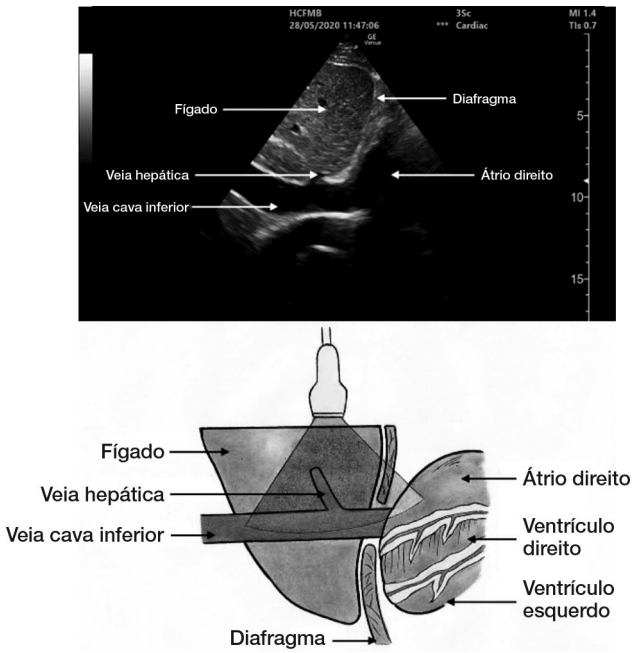

Figura 1.2. Lateralidade da imagem de ultrassom e desenho representativo da anatomia. Fonte: acervo pessoal dos autores.

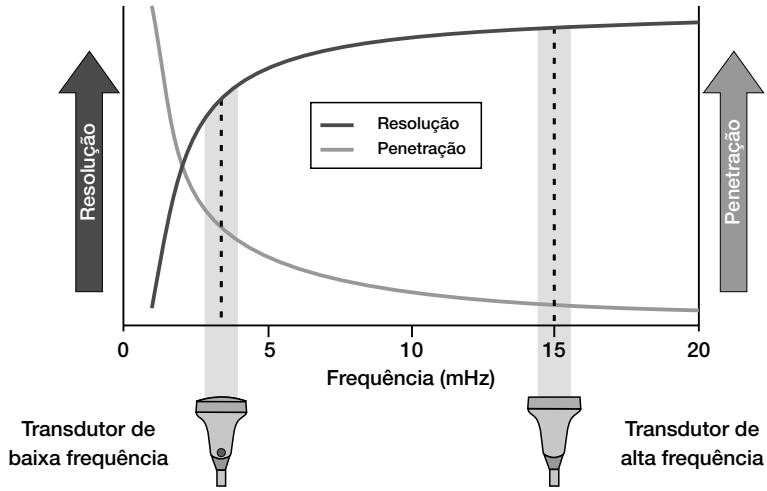

Figura 1.3. Comparação da resolução, da penetração e da frequência dos transdutores. Fonte: adaptada de Soni NJ, *et al*.

e o setorial, utilizado para estruturas profundas, principalmente para avaliação cardíaca (Figura 1.4).

Tendo escolhido o transdutor adequado à avaliação desejada, precisamos entender as funções do aparelho. Apesar das dezenas de botões disponíveis nos equipamentos, no contexto de emergência, precisamos nos atentar principalmente a três ações: ganho (*gain*), profundidade (*deep*) e congelamento (*freezze*), que vamos utilizar com maior frequência durante os atendimentos.

Transdutor	Linear	Convexo/curvilíneo	Setorial/cardíaco
Formato do feixe de ultrassom	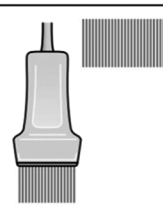		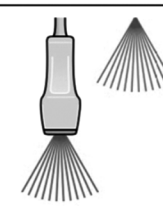
Frequência	5 mHz – 20 mHz	2 mHz – 5 mHz	1 mHz – 5 mHz
Profundidade	6 cm	30 cm	35 cm
Estruturas	Vasos, olhos, músculos, articulações, punções, pleura e pulmão em pediatria	Abdome, pulmão e bexiga	Coração, abdome e pulmão

Figura 1.4. Principais transdutores e suas características.
Fonte: adaptada de Soni NJ, *et al*.

Começando pela função "congelamento", que significa pausar a imagem captada. Apesar de ser um recurso que utilizamos com certa frequência, na avaliação beira-leito, uma de suas grandes vantagens é a dinamicidade da captação de imagens, que nos permite realizar avaliações mais complexas. Todavia, em alguns momentos, podemos necessitar dessa função para captar alguma imagem específica.

O ajuste de profundidade será muito útil para adaptar a captação de imagem as estruturas avaliadas. No caso de uma avaliação de vasos superficiais, escolheremos o transdutor linear e ajustaremos a profundidade para cerca de 2 cm a 3 cm, de forma a visualizar com maior clareza a estrutura. Por outro lado, se desejamos avaliar os rins, utilizaremos um transdutor convexo e ajustaremos a profundidade para cerca de 10 cm a 12 cm, quando criança, para conseguir a imagem adequada. Dessa forma, ajustaremos a profundidade para cada contexto diferente que avaliarmos, o que será descrito nos capítulos posteriores. Na Figura 1.5, podemos comparar como a diferença de profundidades permite a definição mais adequada das estruturas adjacentes.

A função "ganho" é a de maior importância para uma boa qualidade de imagem. Com o ajuste de ganho, podemos melhorar a recepção das ondas pelo transdutor e melhorar a qualidade da imagem. Caso, durante o exame, deixemos o ganho no máximo, teremos uma imagem muito branca (hiperecoica). Já se trabalharmos com ganho mínimo a imagem formada estará escurecida (anecoica), como demostrando na Figura 1.6.

Dessa forma, é evidente a importância do ajuste do ganho, conforme a estrutura a ser avaliada. Por exemplo, em um paciente em que se deseja avaliar apenas a pleura, a redução do ganho pode ser vantajosa para o exame, mas, quando for avaliar os artefatos do pulmão, necessitaremos corrigir o ganho, o que será mais bem explicado nos capítulos seguintes.

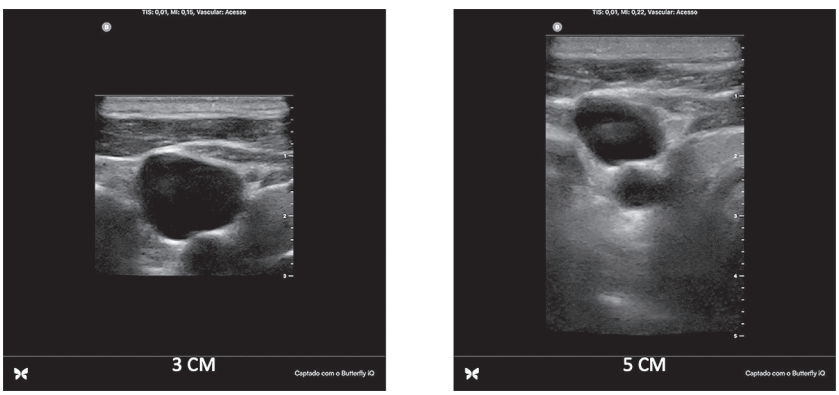

Figura 1.5. Comparação do ajuste de profundidade.
Fonte: acervo pessoal dos autores.

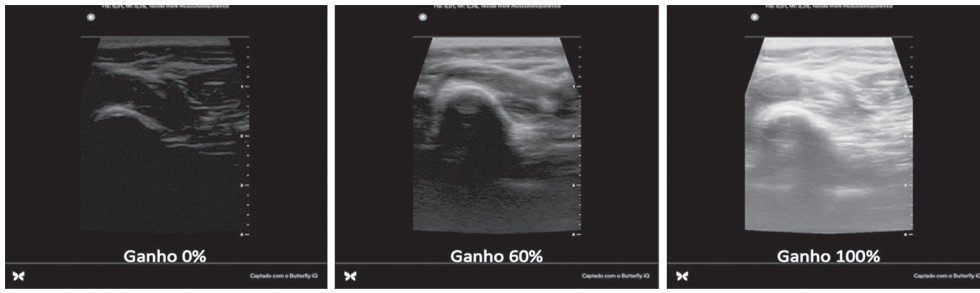

Figura 1.6. Comparação do ajuste de ganho. Fonte: acervo pessoal dos autores.

Portanto, quando estudamos a ultrassonografia beira-leito, devemos ter atenção a aspectos relacionados ao aparelho e ao transdutor escolhido, uma vez que é necessário conhecer as características das sondas e os ajustes iniciais para a realização de uma avaliação assertiva. O uso inadequado e sem conhecimento da tecnologia pode levar a interpretações equivocadas das imagens obtidas, com risco de erros na assistência.

Bibliografias consultadas

Connolly JA, Dean AJ, Hoffmann B, Jarman RD. Emergency Point-of-Care Ultrasound. Chichester: John Wiley & Sons Ltd.; 2017.

Daniels JM, Hoppmann RA. Practical Point-of-Care Medical Ultrasound. Cham: Springer International Publishing; 2016.

Lichtenstein DA. Whole Body Ultrasonography in the Critically Ill. Berlin, Heidelberg: Springer; 2010.

Lichtenstein DA. General Ultrasound in the Critically Ill. Berlin, Heidelberg: Springer; 2005.

Noble VE, Nelson BP. Manual of Emergency and Critical Care Ultrasound. Cambridge: Cambridge University Press; 2011.

Soni NJ, Arntfield R, Kory P. Point-of-Care Ultrasound. Philadelphia: Elsevier; 2020.