

Tratado de Cirurgia do CBC

3ª edição

Revista e Atualizada

Editores

Roberto Saad Junior · Heládio Feitosa de Castro Filho

Luiz Carlos von Bahten

Coeditores

Pedro Eder Portari Filho · Paulo Roberto Corsi · Luiz Gustavo de Oliveira e Silva
Renato Abrantes Luna · Marcio Valle Cortez · Jorge Pinho Filho · Reni Cecília Lopes Moreira · Leonardo Emílio da Silva
Flavio Daniel Saavedra Tomasich · Elizabeth Gomes dos Santos · Fernando Bráulio Ponce Leon P. de Castro
Ricardo Breigeiron · Hélio Machado Vieira Jr · Guilherme de Andrade Gagheggi Ravanini
Rodrigo Felippe Ramos · Maria Isabel Toulson Davisson Correia
Dyego Sá Benevenuto · Edivaldo Massazo Utyiama · Savino Gasparini Neto

Atheneu

Tratado de Cirurgia do CBC

3ª edição

Revista e Atualizada

Editores

Roberto Saad Junior · Heládio Feitosa de Castro Filho

Luiz Carlos von Bahten

Coeditores

Pedro Eder Portari Filho · Paulo Roberto Corsi · Luiz Gustavo de Oliveira e Silva
Renato Abrantes Luna · Marcio Valle Cortez · Jorge Pinho Filho · Reni Cecília Lopes Moreira · Leonardo Emílio da Silva
Flavio Daniel Saavedra Tomasich · Elizabeth Gomes dos Santos · Fernando Bráulio Ponce Leon P. de Castro
Ricardo Breigeiron · Hélio Machado Vieira Jr · Guilherme de Andrade Gagheggi Ravanini
Rodrigo Felippe Ramos · Maria Isabel Toulson Davisson Correia
Dyego Sá Benevenuto · Edivaldo Massazo Utyiama · Savino Gasparini Neto

Atheneu

40 Cirurgia Bariátrica Videolaparoscópica

Bruno Zilberstein • Anna Carolina Batista Dantas
Marnay Helbo de Carvalho

Introdução

A obesidade é uma doença crônica de alta incidência e de difícil tratamento. É fator de risco para comorbidades importantes como hipertensão arterial sistêmica, diabetes melito, insuficiência coronariana, infarto agudo do miocárdio, dislipidemia, apneia do sono e o câncer em geral. Os tratamentos clínicos multidisciplinares são utilizados e estão em constante aprimoramento, no entanto, o tratamento cirúrgico ainda é o mais eficaz em perda de peso e resolução de comorbidades a longo prazo, nos pacientes em que está indicado.[1-3]

Em 1994, Wittgrove e Clark descreveram o primeiro procedimento de *bypass* gástrico videolaparoscópico bem-sucedido.[4] Dessa época até os dias atuais, milhares de cirurgiões foram capacitados, e a técnica se difundiu em todo o mundo. Hoje podemos dizer que a evolução da cirurgia bariátrica moderna está indissociada da introdução da videolaparoscopia, tendo esta sido essencial para sua padronização e ensino. No início dos anos 2000, houve um crescimento superior a 400% no volume de cirurgias bariátricas nos Estados Unidos, coincidente com a disseminação da laparoscopia e sua padronização técnica.[5] Considerada tecnicamente difícil, a morbidade da cirurgia bariátrica videolaparoscópica diminui com a experiência do cirurgião, com curva de aprendizado de pelo menos 100 casos.[6,7]

Também há de se considerar que a cirurgia minimamente invasiva, representada pela videolaparoscopia com ou sem auxílio do robô, por promover melhora na resposta ao trauma cirúrgico, diminuição no tempo de internação e retorno mais rápido às atividades habituais, tem proporcionado resultados cada vez melhores na abordagem cirúrgica destes pacientes.[7,8]

Várias técnicas já foram propostas e utilizadas, sendo as principais: banda gástrica ajustável; gastrectomia vertical, popularmente conhecida como *sleeve*; gastroplastia com derivação em Y de Roux, conhecida como *bypass* gástrico e as derivações biliopancreáticas representadas pelas técnicas de "Duodenal Switch" e "Scopinaro" (Figuras 40.1 a 40.5). Atualmente, as técnicas de *sleeve* e *bypass* são as modalidades mais utilizadas, e passaremos a descrevê-las.[9]

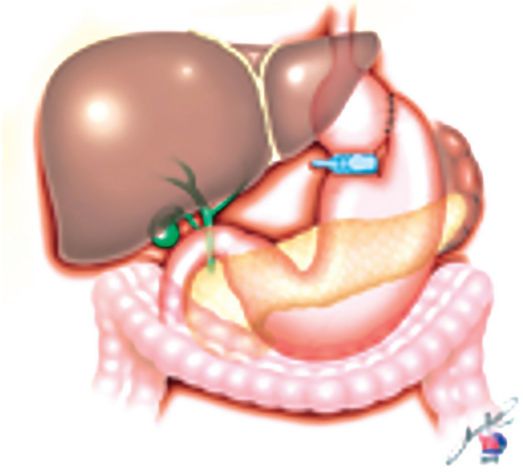

FIGURA 40.1 -- *Banda gástrica ajustável.*

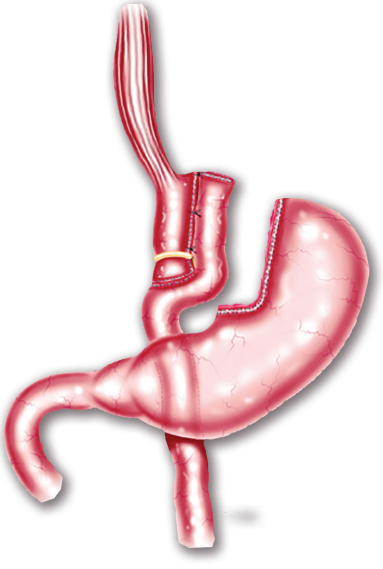

FIGURA 40.2 – Bypass *gástrico.*

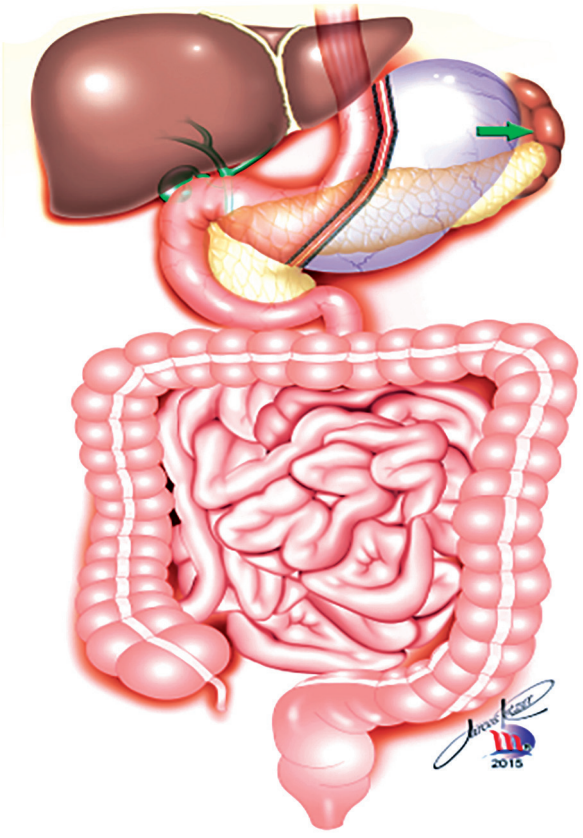

FIGURA 40.3 – *Gastrectomia vertical,* Sleeve.

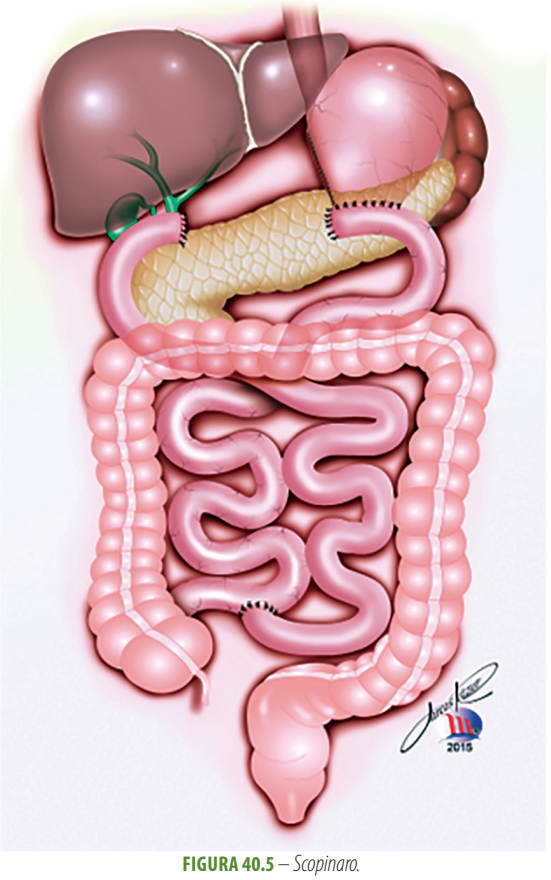

FIGURA 40.5 – *Scopinaro.*

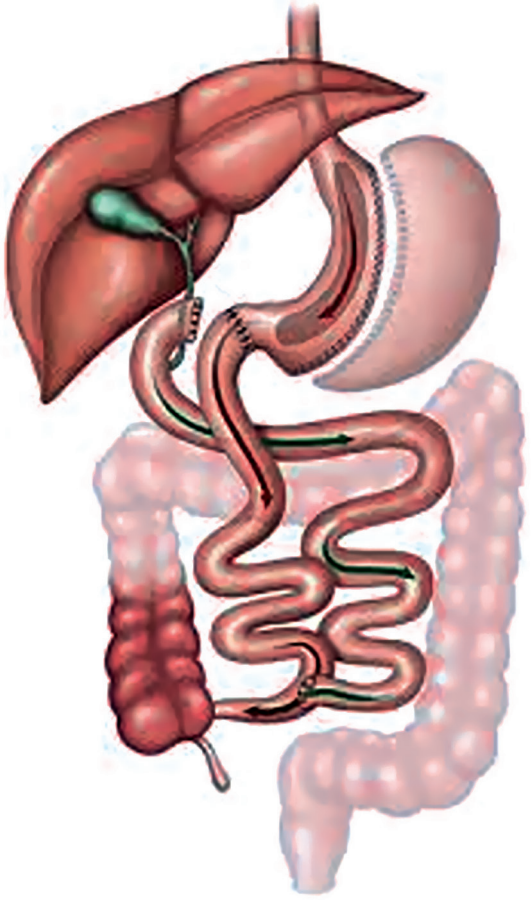

FIGURA 40.4 – Duodenal Switch.

Principais procedimentos

Gastrectomia vertical – *Sleeve*

Histórico

A gastrectomia vertical (GV), conhecida como *sleeve*, foi proposta a partir da técnica de *duodenal switch* descrita por Marceau em 1993 e posteriormente reproduzida por laparoscopia por Ren *et al.*, em 2000. A GV é a aplicação da parte restritiva do *duodenal switch* sem o desvio intestinal. É, portanto, um método puramente restritivo que não utiliza nenhum tipo de prótese.[10,11]

Aparentemente, é uma técnica de mais fácil execução quando comparada ao *bypass* ou às derivações biliopancreáticas, pois não necessita de anastomose. Nesta técnica, realiza-se a ressecção de parte do antro, corpo e do fundo gástrico e, segundo Langer, isso traz como resultado diminuição do estímulo no centro da fome pela queda de produção da Grelina, hormônio da fome. Em alguns estudos, a GV apresentou uma taxa menor de complicações e menor tempo cirúrgico quando comparada às técnicas disabsortivas, mas vale ressaltar que a fístula da porção proximal da GV, quando presente, é de difícil resolução.[12-15]

Entre as principais indicações da GV são: (1) pacientes que apresentam dificuldades técnicas na realização dos desvios intestinais, seja por cirurgias prévias

ou por obesidade severa; (2) portadores de deficiências nutricionais, pois a GV não altera a absorção intestinal. No entanto, essa modalidade não deve ser preferida em casos com doença do refluxo gastroesofágico avançado e também em pacientes portadores de diabetes melito, situações das quais o *bypass* pode ser mais eficaz.[9]

Aspectos técnicos

Existem várias maneiras de realizar a GV. Iremos descrever a que habitualmente realizamos. O paciente é submetido a anestesia geral. É realizada antibioticoprofilaxia com 2 g de cefazolina. O paciente é posicionado em decúbito dorsal horizontal com as pernas entreabertas, e o cirurgião atua posicionando-se entre as pernas. O paciente é cuidadosamente fixado à mesa pela cintura pélvica e pelos membros inferiores, utililizando coxins nos pontos de maior pressão para evitar lesões e úlceras. A mesa cirúrgica é ajustada em proclive (Trendelenburg reverso) entre 30 e 40 graus de inclinação. O primeiro cirurgião assistente e o instrumentador se posicionam ao lado esquerdo do cirurgião, o segundo assistente do lado direito (Figura 40.6).

O pneumoperitônio é realizado com agulha de Veress no hipocôndrio esquerdo abaixo do rebordo costal, técnica de Palmer, com pressão de 14 a 18 mmHg para a passagem dos trocateres, e é mantido entre 12 e 14 mmHg durante a operação. Uma sonda orogástrica de Fouchet de 32 Fr é introduzida por via oral. Promove-se o esvaziamento gástrico, e a mesma é posicionada na transição esofagogástrica.[16]

Posição dos trocateres

O primeiro trocarte utilizado para ótica (10mm) é posicionado a cerca de 2 a 3 cm à esquerda da linha média do abdômen entre o terço médio e o terço inferior da linha que une o processo xifoide ao umbigo. O segundo

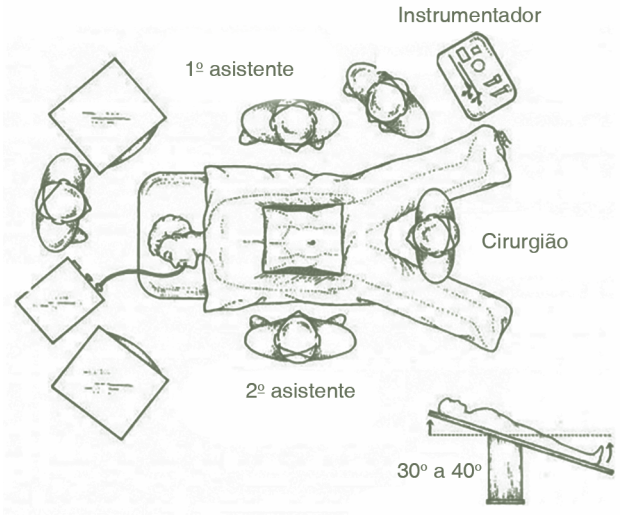

FIGURA 40.6 – *Posições do paciente, cirurgião e auxiliares.*

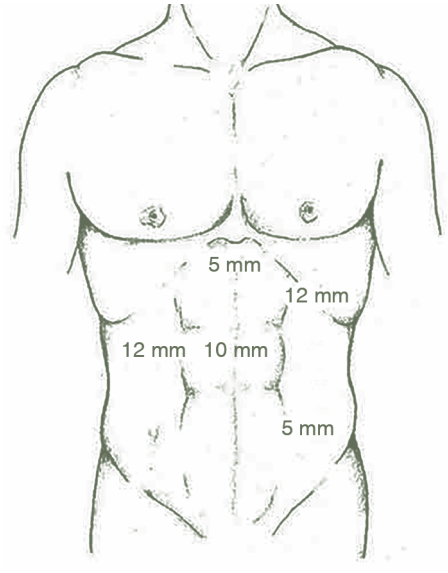

FIGURA 40.7 – *Posição dos trocateres.*

trocarte (5 mm) é colocado abaixo do apêndice xifoide e é utilizado para afastar o fígado e expor a transição esofagogástrica. O terceiro (12 mm) é posicionado no lado esquerdo do paciente, na borda lateral da bainha do músculo reto esquerdo, abaixo do rebordo costal esquerdo. O quarto (12 mm) é posicionado no lado direito do paciente a cerca de 2 cm da linha média do abdômen levemente abaixo do nível do terceiro trocarte. O último trocarte utilizado pelo cirurgião assistente (5 mm) é colocado na linha axilar anterior esquerda abaixo do terceiro trocarte (Figura 40.7).

Tempo operatório

Inicia-se com a remoção do coxim de gordura presente na transição esofagogástrica, empregando pinças ou tesouras de energia ultrassônica, monopolar ou ainda bipolar, a depender da disponibilidade e preferência da equipe cirúrgica. Posteriormente, faz-se a dissecção do ângulo de His e a ligadura dos vasos curtos e da arcada gastroepiplóica em toda a extensão da grande curvatura gástrica, até 2 a 3 cm do piloro (Figura 40.8). Na sequência, é necessário verificar e liberar possíveis aderências presentes na parede posterior do estômago, a fim de

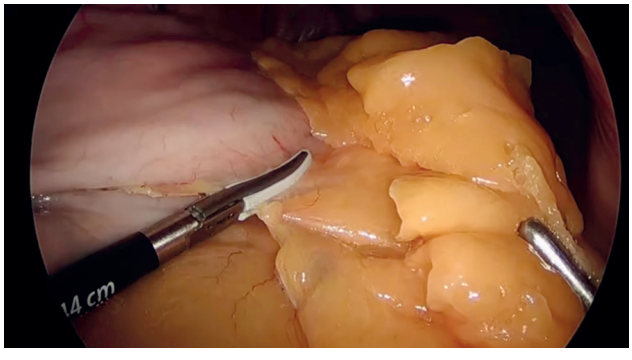

FIGURA 40.8 – *Ligadura dos vasos.*

permitir que este fique totalmente livre girando apenas e pelos vasos da pequena curvatura como se fosse uma "página de livro" (Figura 40.9). Em seguida, a sonda de Fouchet é posicionada com a extremidade distal próxima ao piloro. O grampeador laparoscópico é introduzido no trocarte de 12 mm da direita do paciente, e é realizado o grampeamento da porção distal do antrogástrico a 2 ou 3 cm do piloro, locando-se o grampeador próximo e paralelo à sonda de Fouchet. Recomenda-se usar carga de 60 mm adequada para tecido espesso, característica do antro gástrico, moldada à sonda gástrica de 32 (Figura 40.10). Os grampeamentos subsequentes seguem sob esse molde até o ângulo de His utilizando quantas cargas forem necessárias para a confecção da GV (Figura 40.11).

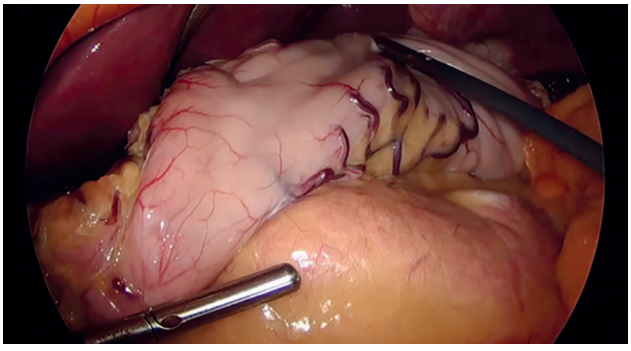

FIGURA 40.9 – *Parede posterior do estômago livre.*

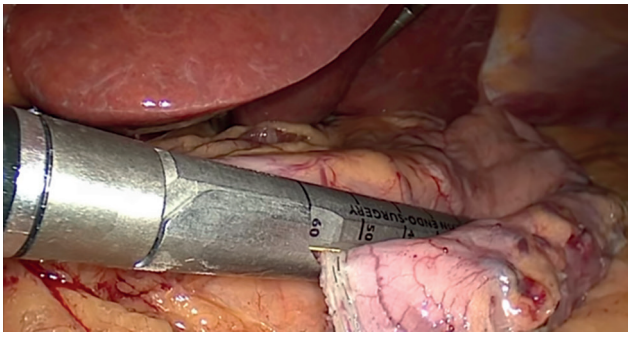

FIGURA 40.10 – *Primeiro grampeamento.*

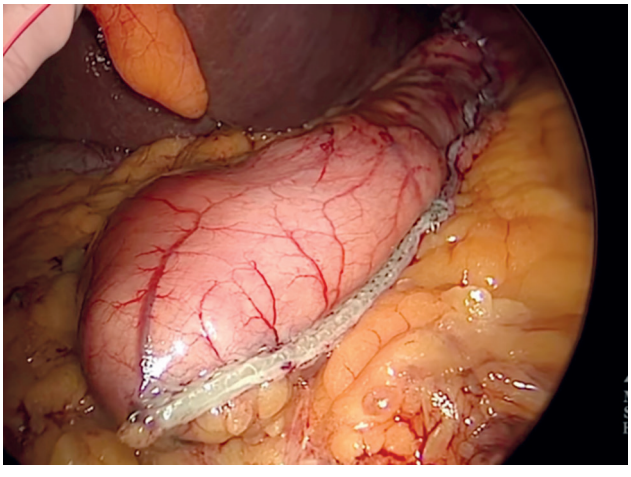

FIGURA 40.11 – *Manga gástrica.*

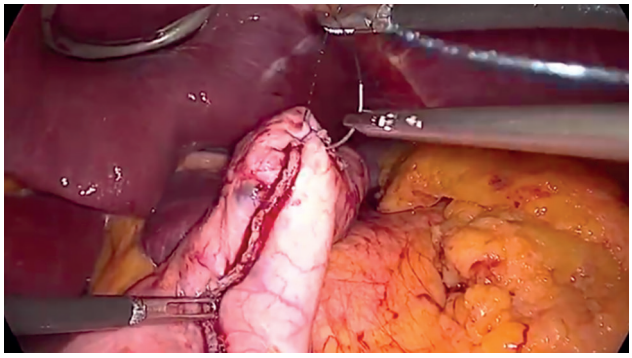

FIGURA 40.12 – *Sobressutura.*

Nós recomendamos a realização de sobressutura com fio PDS (2-0) em toda a extensão da linha de grampo, pois, embora a diminuição de fístulas com esta prática seja discutível, a diminuição de sangramento é evidente (Figura 40.12). Também realizamos de rotina a sutura do epiplon ao novo estômago, com pontos separados de algodão 2-0, no sentido de fixar o estômago remanescente e evitar sua torção. É realizada a injeção de azul de metileno pela sonda de Fouchet a fim de testar a integridade da linha de sutura.

A seguir retira-se a peça cirúrgica pelo orifício de um dos trocateres de 12 mm, ampliando esse orifício sempre que for necessário. Uma revisão hemostática criteriosa é realizada, com a contagem sistemática das gazes. Recomendamos a utilização de dreno de silicone posicionado junto à linha de sutura, no nível da transição esofagogástrica, ponto mais frequente das eventuais fístulas, exteriorizando-o pelo trocarte de 5 mm da esquerda do paciente. Por fim, após a retirada dos trocateres sob visão direta e o fechamento da aponeurose dos orifícios dos trocateres de 12 mm, promove-se a sutura da pele e curativos.

Pós-operatório

Os pacientes são mantidos internados indicando-se medidas profiláticas da trombose venosa com uso das meias elásticas, orientação de deambulação assistida o mais precoce possível e anticoagulantes. No dia seguinte é realizado novo teste da sutura gástrica administrando-se azul de metileno por via oral e observação do dreno abdominal. Caso não se comprove qualquer escape, é oferecida dieta líquida restrita 50 ml a cada 20-30 minutos.

Bypass gástrico com desvio gastrojejunal em Y de Roux

Histórico

Tendo evoluído em diferentes aspectos desde a década de 1970, o *bypass* gástrico passou por diversas

mudanças técnicas na era da cirurgia aberta: confecção da bolsa gástrica pela pequena curvatura, bolsa comprida, anastomose calibrada, gastrostomia protetora e uso de anel.[17] O advento da laparoscopia foi paralelo a padronizações técnicas que culminaram no modelo atual mais comumente realizado, com bolsa gástrica curta, anastomose ampla e sem uso de anel.

A despeito da popularização da GV na última década, no Brasil o *bypass* permanece ainda a cirurgia bariátrica mais realizada. É indicada amplamente para casos de obesidade grave, com preferência para casos com IMC acima de 45 kg/m^2, diabetes tipo 2 e doença do refluxo gastroesofágico.

Aspectos técnicos

O preparo do paciente, a posição da mesa cirúrgica, da equipe e o posicionamento dos trocáteres são semelhantes aos descritos para técnica de GV. Inicia-se com a remoção do coxim de gordura presente na transição esofagogástrica (TEG), com pinças de energia e a dissecção do ângulo de Hiss. É realizado o acesso à retrocavidade dos epiplons pela pequena curvatura cerca de 7 cm abaixo da TEG (Figura 40.13), entre o segundo e terceiro vaso desta. Confecciona-se então a bolsa gástrica *(pouch)* com endograMpeador, que é introduzido no trocater de 12mm da direita do paciente. Em seguida, visualiza-se e disseca-se adequadamente a face posterior do estômago, separando-o da face anterior do pâncreas. Nessa dissecção é necessário tomar cuidado com o próprio pâncreas para não lesar e com a artéria esplênica, que fica próxima à área de dissecção. Introduz-se por via oral, com auxílio do anestesista, sonda de Fouchet nº 12, e grampeia-se o estômago paralelo e próximo à sonda em direção ao ângulo de Hiss, separando, assim, o *pouch* do restante do estômago, utilizando 2 a 3 cargas de 45 ou 60 mm (Figura 40.14).

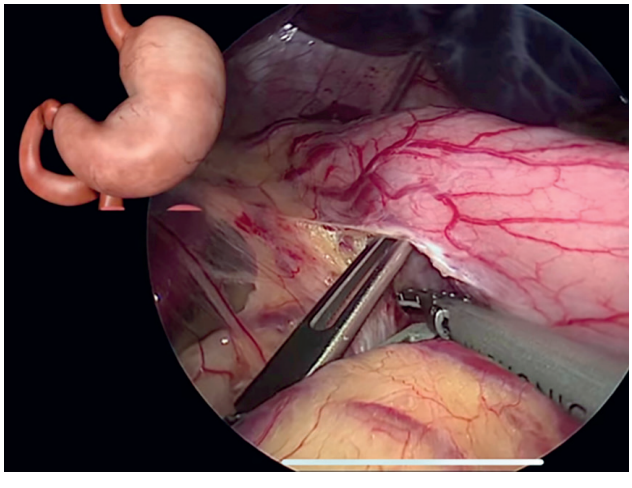

FIGURA 40.13 – *Acesso a retrocavidade.*

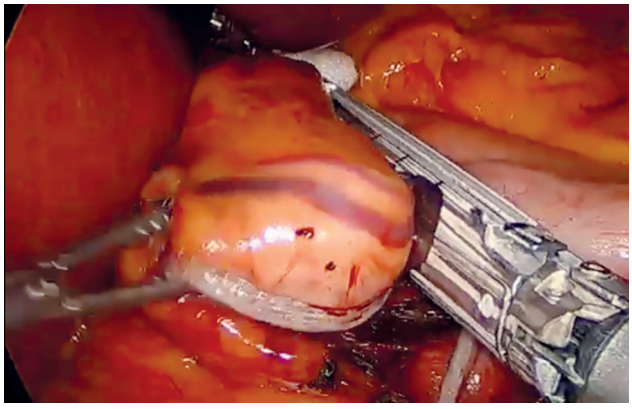

FIGURA 40.14 – Pouch *gástrico.*

Anastomose gastrojejunal

Terminada a confecção da bolsa gástrica, passa-se ao andar inframesocólico no sentido de criar uma brecha no epiplon para facilitar a ascensão da alça jejunal "alimentar" em situação pré-cólica. Identifica-se o ângulo de Treitz e mede-se uma "alça biliar" de cerca de 80 cm que deve permanecer sempre do lado esquerdo do paciente, rodando a alça em sentido horário da esquerda para direita do cirurgião. Faz-se um orifício a esse nível para entrada do endograMpeador, recomendando-se o uso de cargas brancas ou bege na região antimesentérica do intestino e outro orifício na parte distal da parede posterior do *pouch* gástrico (Figura 40.15), para realização da anastomose gastrojejunal. A introdução do grampeador no *pouch* é guiada justamente pela sonda de Fouchet tracionada pelo anestesista. A seguir, a sonda é reintroduzida, e recomenda-se que ela seja locada na alça jejunal abaixo da brecha criada pelos orifícios de entrada do grampeador para evitar que o fechamento dos orifícios de entrada do grampeador com fio PDS 3-0 com sutura mecânica crie uma área de estenose.

Anastomose jejunojejunal laterolateral

Mede-se cerca de 120 cm a partir da anastomose gastrojejunal para distal rodando a alça em sentido anti-horário da direita para esquerda do cirurgião e unindo-a

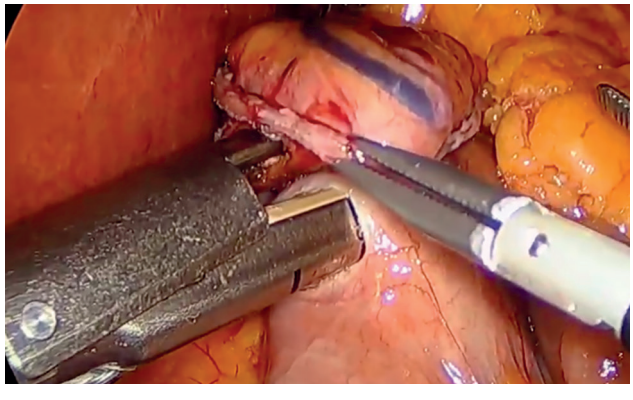

FIGURA 40.15 – *Anastomose gastrojejunal.*

à alça biliopancreática. Introduz-se o grampeador com carga branca ou tri*staple* nos orifícios criados nas regiões anti-mesentéricas da alça biliar e alça alimentar, e faz-se a entero-entero anastomose "biliodigestiva". Posteriormente, é feito o fechamento da brecha dos orifícios com fio PDS 3-0 (Figura 40.16).

Fechamento dos defeitos mesentéricos

Os defeitos mesentéricos criados pela ascensão da alça alimentar pré-cólica, espaço de Petersen e a brecha entre os mesentérios do Y de Roux, são fechados com fio Ethibond 2-0 em sutura contínua a fim de evitar hérnias internas (Figura 40.17).[18]

Drenagem e retirada dos trocateres

É realizado o teste das suturas gastrojejunal e da entero-entero anastomose com a injeção de azul de metileno pela sonda de Fouchet, e a seguir a alça alimentar e biliar são separadas ao nível da anastomose gastrojejunal, com nova secção com endograpeador e carga branca. Faz-se a revisão da hemostasia, e o posicionamento de um dreno de silicone junto à anastomose gastrojejunal, que é exteriorizado pelo trocarte de 5 mm da esquerda do paciente. Por fim, após a retirada dos trocateres sob visão direta e o fechamento da aponeurose dos orifícios dos trocateres de 12mm, promove-se a sutura da pele e curativos. O manejo pós-operatório é exatamente igual ao descrito anteriormente para a técnica de Sleeve.

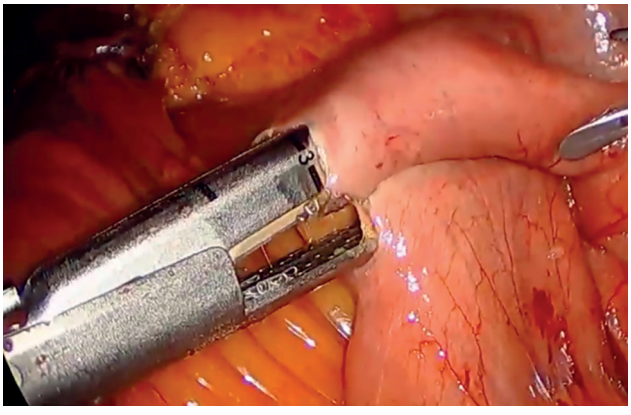

FIGURA 40.16 – *Anastomose jejunojejunal.*

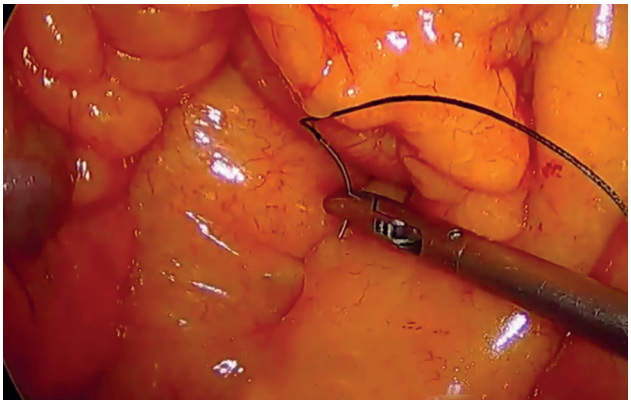

FIGURA 40.17 – *Fechamento dos defeitos mesentéricos.*

Complicações – aberta *vs.* laparoscopia

Amplamente realizada em todo o mundo, a via laparoscópica trouxe grandes avanços em relação à morbimortalidade da cirurgia bariátrica. Estudos baseados em database mostraram menor tempo de internação hospitalar e menores taxas de reoperação quando se compara o *bypass* gástrico por via aberta com a laparoscópica,[19] bem como menores índices de complicações precoces cirúrgicas, como fístula, e clínicas, como respiratórias e cardiovasculares. Além disso, é importante ressaltar o problema comum de hérnia incisional pós-operatória que tínhamos na era da bariátrica por via aberta: algumas casuísticas relatam incidências de 12% a 20%.[20]

De uma forma geral, a introdução da laparoscopia na cirurgia bariátrica diminuiu o número de complicações de ferida operatória e otimizou a recuperação pós-operatória do paciente obeso, com menos dor, deambulação precoce e menor tempo de permanência hospitalar.[21] Conforme mostra a Tabela 40.1, hoje a cirurgia bariátrica por via laparoscópica é segura e amplamente realizada, com taxas de conversão, complicação e mortalidade inferiores às principais cirurgias abdominais.[22]

Resultados – *Sleeve vs. Bypass*

Comparando os resultados entre as duas técnicas mais realizadas, temos, de um modo geral, que *sleeve* e *bypass* têm resultados equivalentes em termos de perda de peso, controle de comorbidades e qualidade. Entretanto, estudos específicos com foco em cada um desses desfechos mostram diferenças entre as técnicas, principalmente a médio-longo prazo.

Com relação à perda de peso, estudo realizado por Boza *et al.* com pacientes com IMC médio inferior a 40 kg/m^2 mostrou perda de peso maior no *bypass* gástrico em 1 ano de seguimento, porém equivalente com seguimento de 3 anos: perda de excesso de peso (PEP) de 93,1% para BGYR comparado a 86,8% para GV, sem significância estatística.[23] Por outro lado, estudo prospectivo randomizado com pacientes com IMC > 45 kg/m^2 mostrou perda de peso em 5 anos superior no *bypass* gástrico, com PEP de 76% para BGYR comparado a 63% para GV.[24]

Com relação ao controle da diabetes (DMT2), estudo consagrado publicado por Schauer *et al.* Mostrou, ao longo de 5 anos de seguimento, melhora significativa do controle da diabetes comparando a cirurgia

Tabela 40.1
Evolução da laparoscopia para procedimentos comuns no aparelho digestivo

Procedimento	Início	Vídeo > aberta	% vídeo	Conversão	Complicação	Mortalidade
Colecistectomia	1989	1992	77%	15%	4%	0,3%
Fundoplicatura	1991	1996	84%	3%	4%	0,2%
Bariátrica	1994	2005	94%	1%	2%	0,1%
Apendicectomia	1983	2006	80%	2%	1%	0,0%
Colectomia	1991	2009	52%	14%	6%	0,4%

bariátrica com tratamento clínico, porém essa melhora foi mais pronunciada no grupo submetido ao BGYR, com maior taxa de remissão da DMT2, menores valores de hemoglobina glicada e menor necessidade de medicação para controle da glicemia.[25]

Com relação às demais comorbidades, como hipertensão arterial, dislipidemia e apneia do sono, a melhora é equivalente entre as técnicas, como demonstrado por uma metanálise com 21 estudos comparativos.[26]

Referências bibliográficas

1. Andrade CG, Lobo A. Weight loss in the first month post-gastroplasty following diet progression with introduction of solid food three weeks after surgery. Arq Bras Cir Dig. 2014;27 Suppl 1:13-6.
2. Obeid NR, Schwack BF, Kurian MS, Ren-Fielding CJ, Fielding GA. Single-stage versus 2-stage sleeve gastrectomy as a conversion after failed adjustable gastric banding: 30-day outcomes. Surg Endosc. 2014;28:3186-92.
3. Faria G, Preto J, da Costa EL, Guimarães JT, Calhau C, TaveiraGomes A. Acute improvement in insulin resistance after laparoscopic Roux-en-Y gastric bypass: is 3 days enough to correct insulin metabolism? Obes Surg. 2013;23:103-10.
4. Wittgrove ACClark W Bypass gástrico laparoscópico, Roux-en-Y: relato preliminar de cinco casos. Obes Surg 1994; 4353- 357.
5. Encinosa WE, Bernard DM, Steiner CA, et al. Use and costs of bariatric surgery and prescription weight-loss medications. Health Aff (Mill- wood). 2005;24:1039–1046.
6. Su-Hsin Chang, Carolyn R.T. Stoll, Jihyun Song, J. Esteban Varela, Christopher J. Eagon, Graham A. Colditz Bariatric surgery: an updated systematic review and meta-analysis, 2003–2012. JAMA Surg. Author manuscript; available in PMC 2015 Mar 1.
7. Scott A. Shikora, MD; Julie J. Kim, MD; Michael E. Tarnoff, MD; et al . Laparoscopic Roux-en-Y Gastric BypassResults and Learning Curve of a High-Volume Academic Program. Arch Surg. 2005; 140 (4): 362-367. doi: 10.1001 / archsurg.140.4.362.
8. Masoomi H1, Nguyen NT, Stamos MJ, Smith BR. Overview of outcomes of laparoscopic and open Roux-en-Y gastric bypass in the United States. Surg Technol Int. 2012;22:72-76.
9. Zilberstein B, Carvalho M, Santo MA. Critical analysis of surgical treatment techniques of morbid obesity. ABCD, arq. bras. cir. dig. vol.32 no.3. São Paulo, 2019. Epub Oct 21, 2019.
10. Marceau P, Biron S, Bourque RA, Potvin M, Hould FS, Simard S. Biliopancreatic Diversion with a New Type of Gastrectomy.Obes Surg. 1993 Feb;3(1):29-35. doi: 10.1381/096089293765559728.
11. Ren CJ, Patterson E, Gagner M. Early results of laparoscopic biliopancreatic diversion with duodenal switch: a case series of 40 consecutive patients. Obes Surg 2000; 10(6):514-23; discussion 524.
12. Langer FB, Reza Hoda MA, Bohdjalian A, Felberbauer FX, Zacherl J,Wenzl E, Schindler K, Luger A, Ludvik B, Prager G. Sleeve gastrectomy and gastric banding: effects on plasma ghrelin levels. Obes Surg. 2005;15:1024-9.
13. Ben Yaacov A, Sadot E, Ben David M, Wasserberg N, Keidar A. Laparoscopic total gastrectomy with roux-y esophagojejunostomy for chronic gastric fistula after laparoscopic sleeve gastrectomy. Obes Surg 2014;24(3):425-9.
14. Basha J, Appasani S, Sinha SK, Siddappa P, Dhaliwal HS, Verma GR, et al. Mega stents: a new option for management of leaks following laparoscopic sleeve gastrectomy. Endoscopy 2014;46(S 01): E49-E50.
15. Albanopoulos K, Alevizos L, Flessas J, Menenakos E, Stamou KM, Papailiou J, Natoudi M, Zografos G, Leandros E. Reinforcing the staple line during laparoscopic sleeve gastrectomy: prospective randomized clinical study comparing two different techniques. Preliminary results. Obes Surg. 2012;22(1):42-6.
16. Palmer R. Safety in laparoscopy. J Reprod Med. 1974;13(1):1-5.
17. Buchwald H, Buchwald JN. Evolution of operative procedures for the management of morbid obesity 1950-2000. Obes Surg. 2002 Oct;12(5):705-17.
18. Higa KD, Boone KB, Ho T. Complication of the laparoscopic Rouxen-Y gastric bypass:1040 patients – What have we learned? Obes Surg 2000;10:509-513.
19. Weller WE, Rosati C. Comparing outcomes of laparoscopic versus open bariatric surgery. Ann Surg. 2008 Jul;248(1):10-5.
20. Sarr MG. The success of laparoscopic bariatric surgery--it has come of age and it is safe. Ann Surg. 2008 Jul;248(1):16-7.
21. Nguyen NT, Nguyen B, Shih A, Smith B, Hohmann S. Use of laparoscopy in general surgical operations at academic centers. Surg Obes Relat Dis 2013; 9:15-20.
22. Sundbom M. Laparoscopic revolution in bariatric surgery. World J Gastroenterol. 2014 Nov 7;20(41):15135-43.
23. Boza C, Gamboa C, Salinas J, Achurra P, Vega A, Pérez G. Laparoscopic Roux-en-Y gastric bypass versus laparoscopic sleeve gastrectomy: a case-control study and 3 years of follow-up. Surg Obes Relat Dis. 2012 May-Jun;8(3):243-9.
24. Zhang Y, Zhao H, Cao Z, Sun X, Zhang C, Cai W, Liu R, Hu S, Qin M. A randomized clinical trial of laparoscopic Roux-en-Y gastric bypass and sleeve gastrectomy for the treatment of morbid obesity in China: a 5-year outcome. Obes Surg. 2014 Oct;24(10): 1617-24.
25. Schauer PR, Bhatt DL, Kirwan JP, Wolski K, Aminian A, Brethauer SA, Navaneethan SD, Singh RP, Pothier CE, Nissen SE, Kashyap SR; STAMPEDE Investigators. Bariatric Surgery versus Intensive Medical Therapy for Diabetes - 5-Year Outcomes. N Engl J Med. 2017 Feb 16;376(7):641-651.
26. Zhang Y, Wang J, Sun X, Cao Z, Xu X, Liu D, Xin X, Qin M. Laparoscopic sleeve gastrectomy versus laparoscopic Roux-en-Y gastric bypass for morbid obesity and related comorbidities: a meta-analysis of 21 studies. Obes Surg. 2015 Jan;25(1):19-26.