Nitrini & Bacheschi

A Neurologia
que Todo Médico Deve Saber

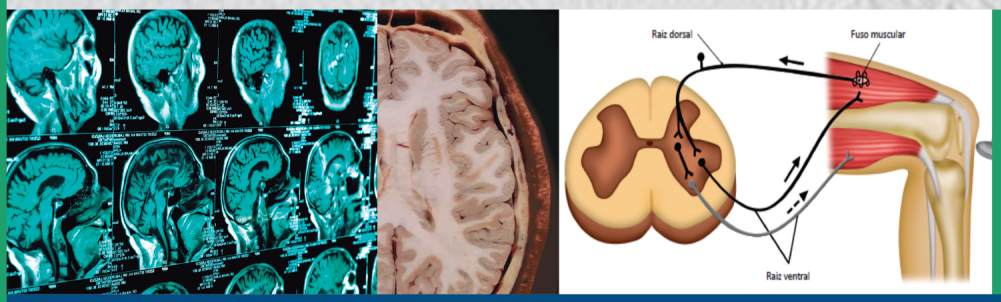

4ª Edição

Adalberto Studart-Neto
Jacy Bezerra Parmera
Rodrigo de Holanda Mendonça
Umbertina Conti Reed

Atheneu

A Neurologia
que Todo Médico Deve Saber
4ª Edição



SAL

SERVIÇO DE ATENDIMENTO AO LEITOR

Tel.: 08000267753

www.atheneu.com.br

(21) 99165-6788 Facebook.com/editoraatheneu Twitter.com/editoraatheneu Youtube.com/atheneueditora

A Neurologia
que Todo Médico Deve Saber
4ª Edição

Ricardo Nitrini
Luiz Alberto Bacheschi
Adalberto Studart-Neto
Jacy Bezerra Parmera
Rodrigo de Holanda Mendonça
Umbertina Conti Reed

Contém vídeos em *QRCode* com os principais procedimentos práticos

Atheneu
Rio de Janeiro • São Paulo
2025

EDITORA ATHENEU

São Paulo — Rua Maria Paula, 123 – 13° andar
Conjuntos 133 e 134
Tel.: (11) 2858-8750
E-mail: atheneu@atheneu.com.br

Rio de Janeiro — Rua Bambina, 74
Tel.: (21) 3094-1295
E-mail: atheneu@atheneu.com.br

Copyright© Editora Atheneu, 2025

Capa: Paulo Verardo

Produção Editorial: Villa d'Artes

**CIP-BRASIL. CATALOGAÇÃO NA PUBLICAÇÃO
SINDICATO NACIONAL DOS EDITORES DE LIVROS, RJ**

N414
4. ed,

A neurologia que todo médico deve saber / Ricardo Nitrini... [et al.]. - 4. ed. - Rio de Janeiro : Atheneu, 2025.
il. ; 28 cm.

Inclui bibliografia e índice
ISBN 978-65-5586-847-0

1. Neurologia. I. Nitrini, Ricardo.

24-93683 CDD: 616.8
CDU: 616.8

Gabriela Faray Ferreira Lopes - Bibliotecária - CRB-7/6643

03/09/2024 09/09/2024

Nitrini Ricardo, Bacheschi LA, Studart-Neto A, Parmera JB, Mendonça RH, Reed UC.
A Neurologia Que Todo Médico Deve Saber – 4ª Edição

© Direitos reservados à EDITORA ATHENEU – Rio de Janeiro, São Paulo, 2025.

PARTE 1

PROPEDÊUTICA NEUROLÓGICA

CAPÍTULO 1

Ricardo Nitrini • César Castelo Branco Lopes • Adalberto Studart-Neto

Princípios Fundamentais

A Neurologia provavelmente representa a especialidade médica cujos diagnósticos mais dependem das bases anatomofisiológicas para interpretar os sinais e sintomas que o paciente apresenta. O raciocínio diagnóstico neurológico se inicia na identificação das síndromes neurológicas (diagnóstico sindrômico), depois da sua correlação com possíveis localizações da lesão ou disfunção dentro do sistema nervoso (diagnóstico topográfico ou neuroanatômico). Em seguida, são levantadas as hipóteses com base em grupos de doenças (diagnóstico nosológico) e, finalmente, busca-se o diagnóstico etiológico. Este capítulo pretende discutir os princípios anatomofisiológicos e semiológicos em Neurologia fundamentais para construção do raciocínio diagnóstico.

UM EXEMPLO DO DIAGNÓSTICO EM NEUROLOGIA: DÉFICIT DE FORÇA MUSCULAR

Suponhamos que um indivíduo procure atendimento médico referindo fraqueza muscular progressiva no membro inferior direito.

É sempre importante lembrar que anamnese e exame físico precedem a avaliação neurológica. Reveste-se de particular interesse a maneira como o paciente conta sua história clínica, como interpreta seus sintomas e reage a eles. Muitas vezes, é possível discernir sinais até então insuspeitados de lesão cerebral pela ausência de crítica, falta de atenção, distúrbios de linguagem ou de memória que se revelam à anamnese.

Não é raro que, ao se examinar um doente com queixa de fraqueza muscular em um membro, constatem-se incoordenação ou distúrbio de sensibilidade que haviam sido erroneamente interpretados. Mais frequentemente, há queixa de fraqueza em um membro e o exame constata que o déficit de força afeta também outros segmentos.

Torna-se claro que o exame deve ser completo e, para tanto, há um roteiro que será apresentado de modo oportuno.

Voltando ao exemplo, imaginemos que o exame confirme a presença de déficit parcial de força muscular no membro inferior direito, sobretudo na parte distal. Quando há ausência absoluta de movimentação voluntária, utiliza-se o termo “plegia”, enquanto o déficit parcial é descrito como “paresia”. Conforme a distribuição, utilizam-se os termos: “monoplegia”, quando apenas um segmento é afetado; “hemiplegia”, quando um hemicorpo é acometido; “paraplegia”, quando membros simétricos são afetados, podendo ser braquial ou crural; “tetraplegia”, quando os quatro membros estão paralisados; e “diplegia”, quando os dois hemicorpos estão acometidos. Usam-se os mesmos prefixos para caracterizar a distribuição das paresias, que podem ser descritas como proximais, distais ou globais.

Em nosso exemplo, constatamos monoparesia crural direita de predomínio distal. Esse é o diagnóstico sindrômico. O passo seguinte deve ser o diagnóstico topográfico ou neuroanatômico. A lesão ou disfunção poderia estar localizada em três níveis distintos: nos próprios músculos (e junção neuromuscular); nos neurônios motores inferiores; ou nos neurônios motores superiores. Para irmos adiante no diagnóstico topográfico, precisamos rever alguns conhecimentos básicos de neuroanatomia. Depois voltaremos ao diagnóstico topográfico desse paciente.

ORGANIZAÇÃO ANATÔMICA DO SISTEMA NERVOSO CENTRAL

O sistema nervoso central (SNC) é constituído por uma porção intracraniana, o encéfalo, e por uma porção que se situa no interior do canal vertebral, a medula espinhal.

O SNC é envolto por membranas de tecido conjuntivo denominadas "meninges", importantes para sua sustentação e proteção. São formadas por três membranas: dura-máter (ou paquimeninge; do grego *pachys,* espesso), aracnoide; e pia-máter. As duas últimas formam a leptomeninge (do grego *leptós,* delgado).

A mais superficial é uma membrana espessa de tecido fibroso, denominada "dura-máter", que se situa imediatamente interna ao endósteo do crânio e do canal vertebral (Figura 1.1). A dura-máter encefálica forma quatro pregas principais que dividem incompletamente a cavidade craniana: a foice do cérebro; a tenda do cerebelo; a foice do cerebelo; e o diafragma da sela. Os seios venosos, um conjunto de canais comunicantes para onde converge a drenagem venosa cerebral, têm suas paredes formadas por lâminas da dura-máter (Figuras 1.2 e 1.3).

A membrana mais interna é a pia-máter, película delicada que envolve completamente o encéfalo e a medula espinhal, penetrando em todos os sulcos e fissuras. É ricamente vascularizada e prolonga-se nos espaços perivasculares, acompanhando os vasos que penetram o SNC.

A aracnoide é uma membrana também delicada que se localiza entre a dura-máter e a pia-máter e, entre a pia-máter e a aracnoide, situa-se o espaço subaracnóideo, no qual se encontra o líquido cefalorraquidiano (LCR) (ou cerebrospinal), que é cruzado por muitas trabéculas aracnóideas que ligam a aracnoide à pia-máter (Figura 1.3). Na maioria das vezes, a aracnoide e a pia-máter estão bem próximas, com exceção de algumas regiões onde elas se afastam, formando cavidades cheias de LCR denominadas cisternas. Projeções da aracnoide entram na dura-máter, sobretudo nos seios venosos durais, e têm a função de tornar possível a passagem unidirecional do LCR para o sangue venoso. Essas projeções são denominadas "vilosidades aracnóideas", que podem estar agrupadas formando as granulações aracnóideas ou de Pacchioni.

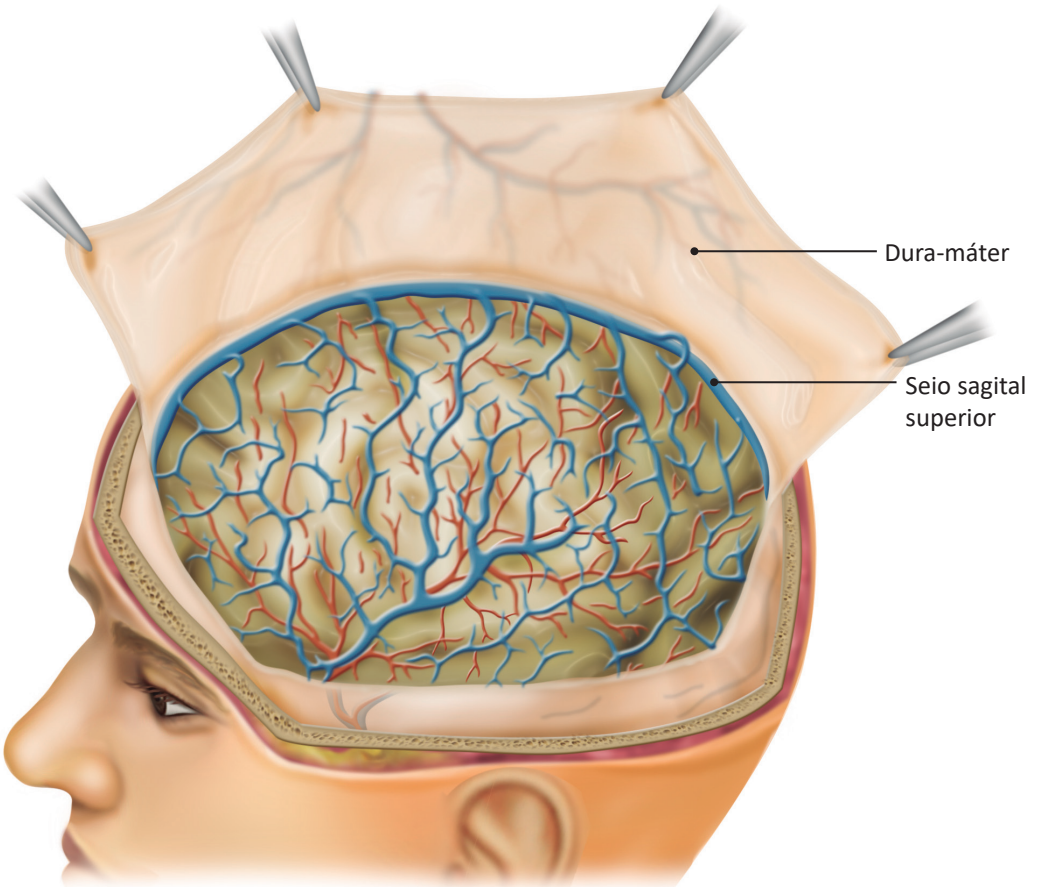

Figura 1.1. Dura-máter exposta, relações com o seio venoso sagital superior e vasos meníngeos (modificada de Netter).
Fonte: Desenvolvida pela autoria.

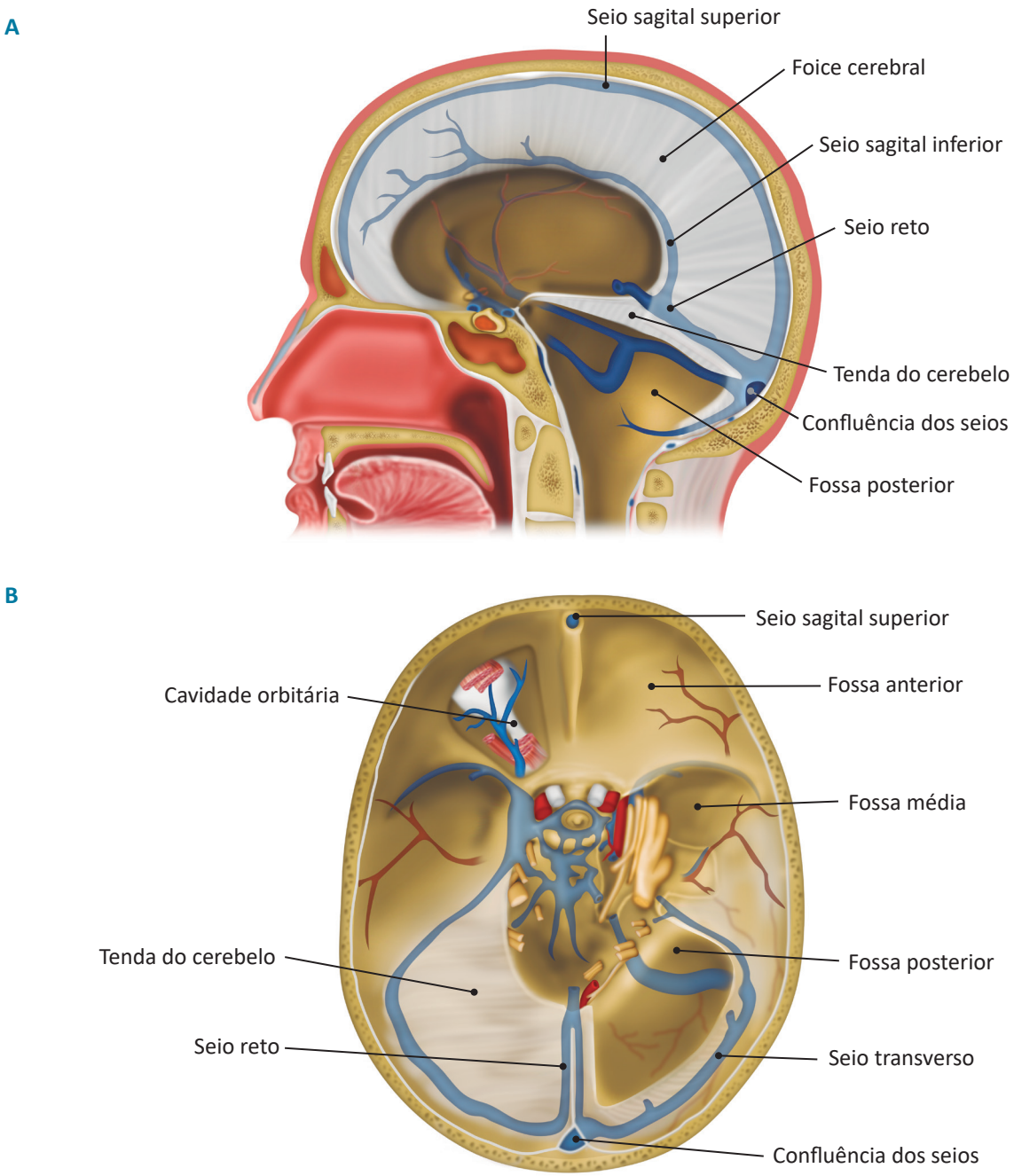

Figura 1.2 (A e B). Foice do cérebro e tenda do cerebelo (modificada de Netter).
Fonte: Desenvolvida pela autoria.

O SNC pode ser dividido em sete partes principais: medula espinhal; bulbo; ponte; mesencéfalo; cerebelo; diencéfalo; e telencéfalo (os hemisférios cerebrais).

A medula espinhal é a porção mais caudal do SNC, localiza-se no canal raquidiano e é composta pelos segmentos sacrais, lombares, torácicos e cervicais. Cada segmento medular origina fibras nervosas ventrais que formam um par de raízes motoras e recebe um par de raízes dorsais, sensoriais. A união da raiz dorsal e da ventral constitui um nervo espinhal de cada lado. Cada raiz sensorial é composta de fibras nervosas provenientes da pele, músculos, tendões, ossos e vísceras que, do ponto de vista embriológico, têm origem no mesmo somito; a raiz motora que se une a ela é constituída por axônios que se destinam a músculos de mesma origem embriológica (Figuras 1.4A e 1.4B).

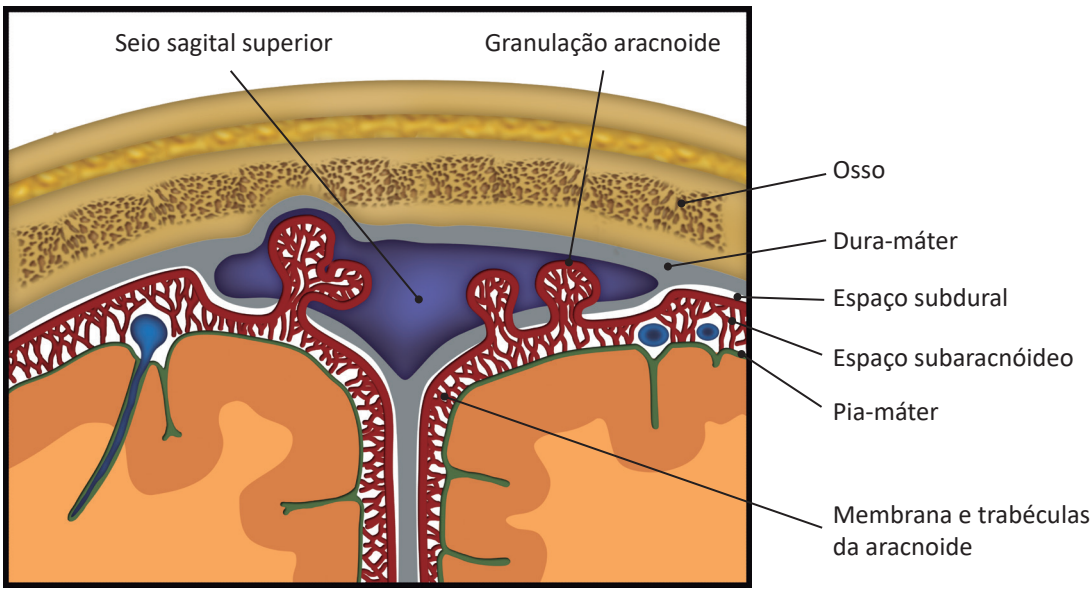

Figura 1.3. Meninges, espaços subdural e subaracnóideo e seio dural (modificada de Netter).

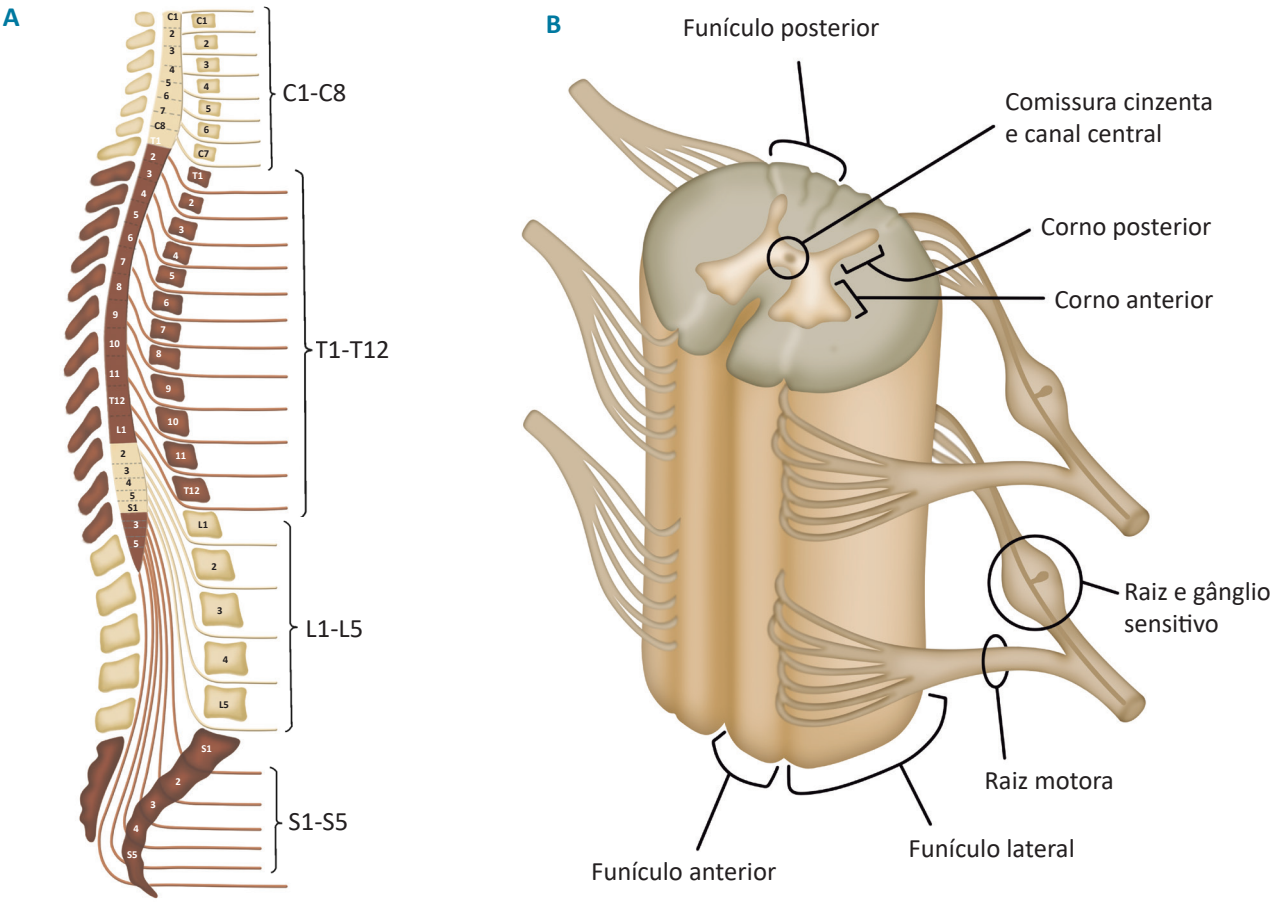

Figura 1.4 (A e B). Medula espinhal e raízes nervosas.
Fonte: Desenvolvida pela autoria.

A substância branca da medula espinhal é constituída por conjuntos de axônios ou fibras nervosas agrupadas, que recebem o nome de "tratos", e situa-se ao redor da substância cinzenta. Na substância cinzenta que, em secção transversal, tem forma de "H", distinguem-se o corno anterior onde se situam os motoneurônios, o corno posterior cujos neurônios relacionam-se às vias sensoriais, e a comissura cinzenta, onde se situa o canal central.

O bulbo ou medula oblonga é a continuação superior da medula espinhal e situa-se logo acima da transição craniovertebral (Figura 1.5). A ponte situa-se acima do bulbo e tem importantes conexões com o cerebelo, que se localiza posteriormente a ela. O mesencéfalo situa-se acima da ponte, no limite superior da fossa posterior. A fossa posterior é limitada superiormente pela tenda do cerebelo, formação determinada por projeção da dura-máter para o interior do crânio e, inferiormente, pelo forame magno. O bulbo, a ponte e o mesencéfalo, que constituem o tronco encefálico, e o cerebelo, localizam-se na fossa posterior.

No tronco encefálico, estão situados núcleos motores e sensitivos de nervos cranianos, tratos ascendentes e descendentes e a formação reticular (Figura 1.6). Esta é constituída por um conjunto de agrupamentos neuronais entremeados a fibras nervosas e que tem importante função de regulação da atividade cerebral e de mecanismos reflexos.

O diencéfalo é formado principalmente pelo tálamo e hipotálamo (Figuras 1.6 e 1.7). O tálamo é uma grande massa de substância cinzenta que processa a maior parte das informações aferentes que se destinam aos hemisférios cerebrais.

O hipotálamo é a principal estrutura responsável pela manutenção da constância do meio interno. Essa função depende, por um lado, do controle exercido sobre a secreção endócrina e sobre o sistema neurovegetativo (sistema nervoso autônomo) e, por outro, da sua participação na regulação de emoções e de alguns comportamentos de sobrevivência relacionados ao meio exterior. O hipotálamo é constituído por um conjunto de núcleos que se situam na vizinhança do terceiro ventrículo.

Os ventrículos são cavidades cheias de LCR localizadas nos hemisférios cerebrais (ventrículos laterais), no diencéfalo (III ventrículo) e no tronco (IV ventrículo). Essas cavidades comunicam-se entre si, possibilitando que o LCR formado nos plexos coroides dos ventrículos cerebrais (Figuras 1.6, 1.7 e 1.8) passe para o espaço subaracnóideo através de orifícios localizados no teto do IV ventrículo.

Os hemisférios cerebrais são constituídos pela substância branca, pelos núcleos da base e pelo córtex cerebral (Figura 1.7).

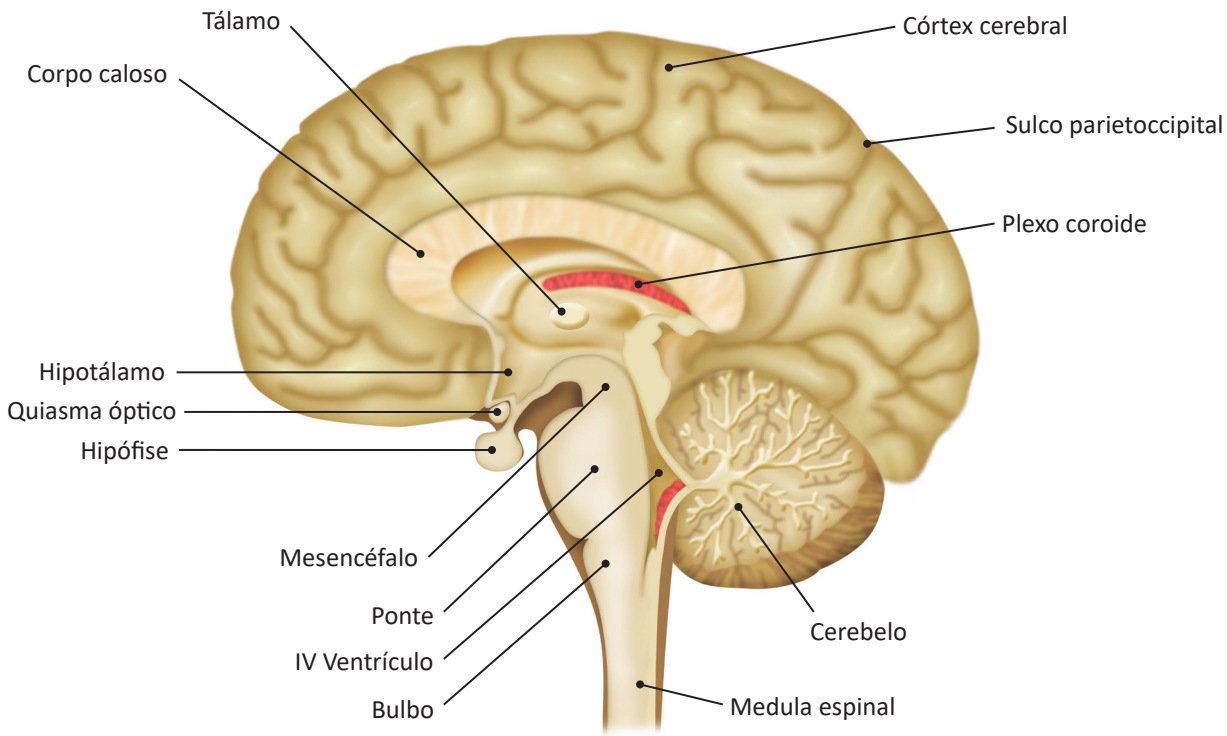

Figura 1.5. Corte sagital do encéfalo, expondo a face medial do hemisfério cerebral direito.
Fonte: Desenvolvida pela autoria.

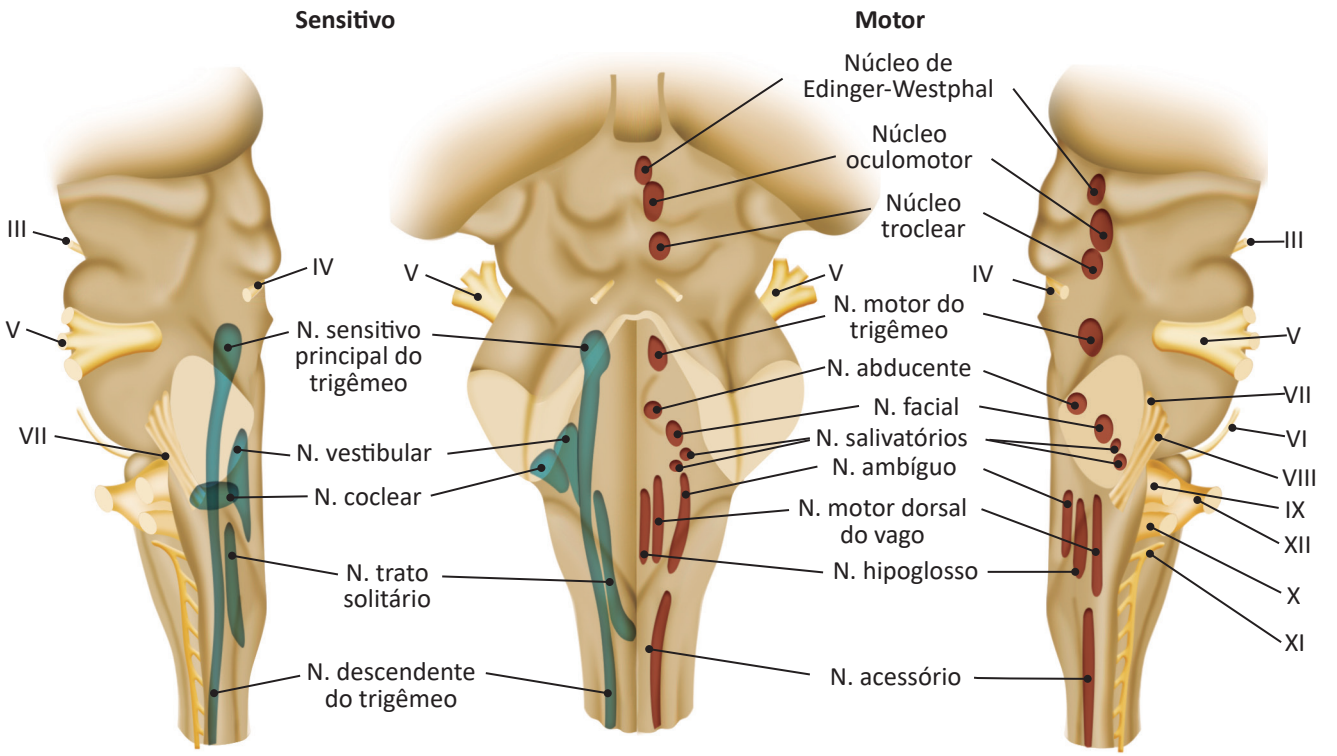

Figura 1.6. Núcleos sensitivos dos nervos cranianos (na cor verde) e motores dos nervos cranianos (na cor vermelha). Para tornar mais fácil a identificação, os núcleos sensitivos foram desenhados somente de um lado do tronco cerebral e os núcleos motores somente no outro lado.
Fonte: Desenvolvida pela autoria.

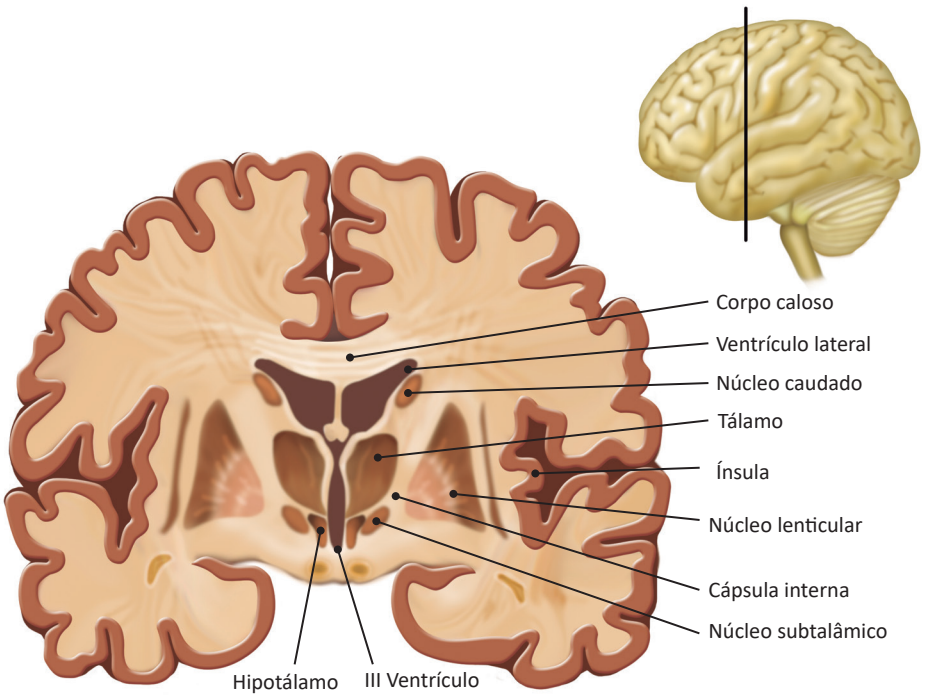

Figura 1.7. Corte frontal dos hemisférios cerebrais.
Fonte: Adaptada de Kandel, Schwartz, Jessell, *et al.*, 2013.

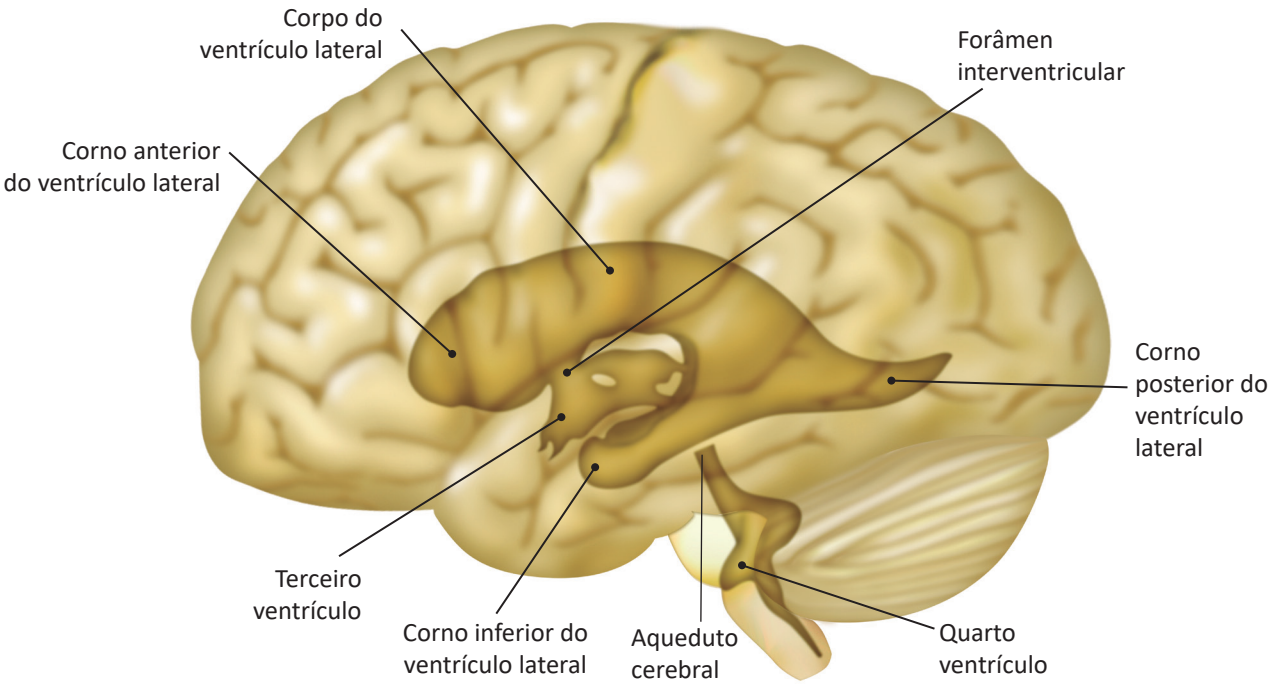

Figura 1.8. Ventrículos: o sentido preferencial do fluxo de LCR é o dos ventrículos laterais através dos forames interventriculares para o III ventrículo e, deste, para o IV através do aqueduto cerebral (ou de Sylvius) (modificada de Netter).
Fonte: Desenvolvida pela autoria.

A substância branca é formada por tratos ascendentes, descendentes e pelos tratos que conectam os dois hemisférios, denominados "comissurais". Desses, o mais importante é o corpo caloso.

Os principais componentes dos núcleos da base são o núcleo caudado e o putâmen, que constituem o *striatum,* o globo pálido e o núcleo subtalâmico. O *striatum* recebe aferências de quase todo o córtex e, por meio de conexões com o globo pálido e com o tálamo, envia impulsos nervosos de volta ao córtex.

O córtex cerebral[1] caracteriza-se pela presença de sulcos e fissuras que o dividem nos lobos frontal, temporal, parietal, occipital, insular e límbico (Figura 1.9). O sulco central limita o lobo frontal do parietal; a fissura de Sylvius (ou fissura lateral) separa o lobo temporal dos lobos frontal e parietal; o sulco parietoccipital (e sua continuação virtual) limita esses dois lobos. O lobo insular, ou ínsula, não pode ser visto na superfície por estar coberto por partes dos lobos frontal, temporal e parietal. O lobo límbico acha-se principalmente na superfície medial do hemisfério, formando uma espécie de anel ao redor do corpo caloso (Figura 1.10).

No córtex, distinguem-se as áreas motoras e sensoriais primárias e as áreas de associação (Figura 1.10). As áreas primárias caracterizam-se por distribuição particular dos neurônios em suas camadas e pela relação praticamente direta que mantêm com o meio externo. São representadas pelo córtex motor, somatossensorial, visual e auditivo.

As áreas de associação constituem a maior parte do córtex do ser humano e podem ser divididas em unimodais (ou secundárias) e multimodais (ou terciárias).

As áreas de associação unimodais são assim denominadas porque recebem, quase exclusivamente, informações de uma única modalidade sensorial.

Localizam-se ao lado das áreas primárias e são representadas pelas áreas de associação visual, auditiva, somatossensorial (táctil) e motora. São responsáveis pelo processamento mais elaborado das informações sensoriais que teve início nas áreas primárias ou, no caso da área de associação motora, pela projeção sobre a área motora primária de estímulos responsáveis pela execução de atos motores integrados. As áreas motoras secundárias são a área motora suplementar e o córtex pré-motor, cujas funções são o planejamento do ato motor e a integração de movimentos para uma ação motora mais complexa.

1 Os termos "cérebro" e "encéfalo" não são sinônimos. Encéfalo refere-se ao conjunto de estruturas do sistema nervoso situadas no interior do crânio. Já cérebro refere-se ao conjunto formado pelos hemisférios cerebrais e diencéfalo. Logo, cerebelo, mesencéfalo, ponte e bulbo fazem parte do encéfalo, mas não do cérebro.

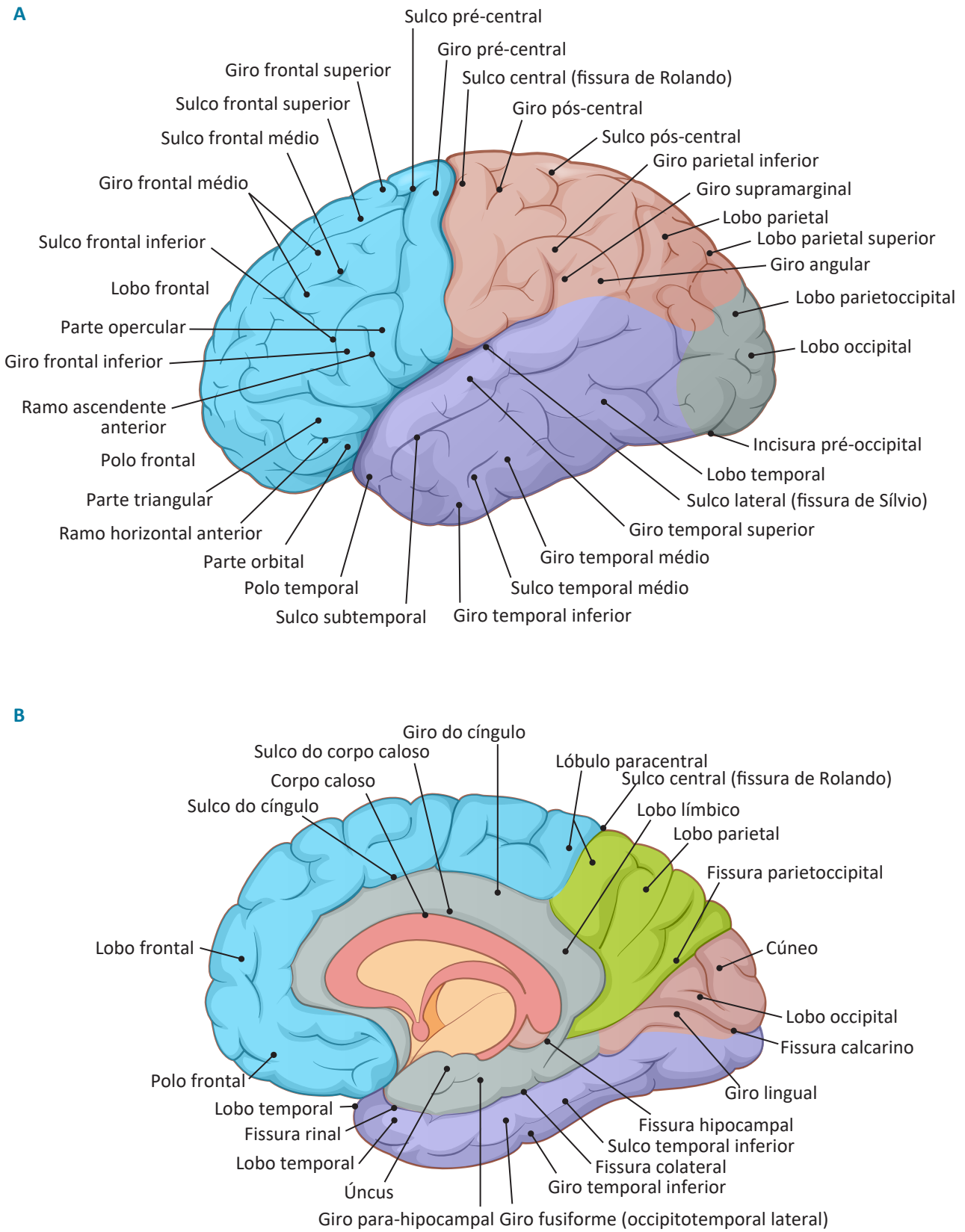

Figura 1.9 (A e B). **(A)** Face lateral do hemisfério cerebral. **(B)** Face medial do hemisfério cerebral.
Fonte: Desenvolvida pela autoria.

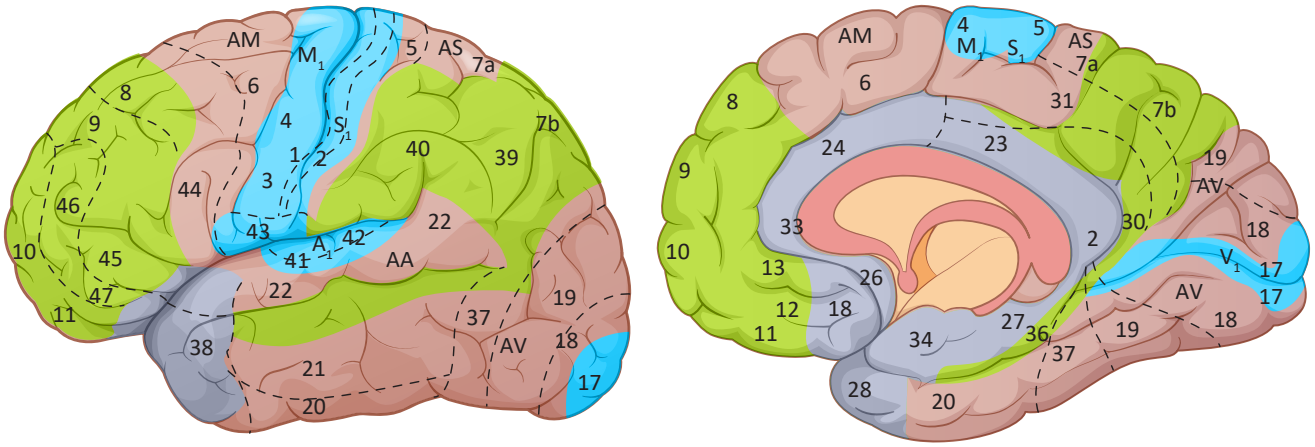

Figura 1.10. Anatomia funcional do córtex cerebral demonstrando áreas corticais primárias (em azul), de associação unimodal (em ocre), de associação multimodal (em verde) e sistema límbico (em cinza).
Fonte: Desenvolvida pela autoria.

As áreas de associação multimodais recebem aferências de duas ou mais áreas unimodais e estão envolvidas na integração sensorial. São representadas pelo córtex pré-frontal, pelo córtex da encruzilhada (ou junção) parietotêmporo-occipital e pelo córtex límbico de associação (Figuras 1.9 e 1.10).

Desse modo, as informações sensoriais atingem as áreas primárias, sofrem processamento mais completo nas áreas de associação unimodal e são integradas nas áreas de associação multimodal. Na vertente contrária, as áreas de associação multimodal projetam-se sobre as áreas de associação motora, e estas sobre o córtex motor primário, onde tem origem o trato corticoespinhal, que atua direta ou indiretamente sobre os motoneurônios.

DÉFICIT DE FORÇA MUSCULAR

Nas doenças musculares e da junção neuromuscular, o déficit de força usualmente afeta segmentos simétricos e predomina nas porções proximais dos membros. Desse modo, torna-se improvável que o caso em questão decorra de lesão nesse sistema. Descrição mais detalhada dessas doenças encontra-se no Capítulo 24 – Miopatias e Síndromes Miastênicas.

O neurônio motor inferior (ou motoneurônio) tem seu corpo celular localizado no corpo anterior da substância cinzenta da medula espinhal ou nos núcleos motores dos nervos cranianos. Do corpo celular (ou soma) do motoneurônio emergem os dendritos, que são extensões mais curtas, e o axônio, mais longo. Os axônios usualmente recebem a denominação "fibras nervosas". O axônio que se origina de cada motoneurônio junta-se, ao longo de seu trajeto, a outros axônios para formar as raízes e, em seguida, os plexos nervosos e, então, os nervos, que se ramificam para inervar diversas fibras musculares.

Cada motoneurônio é responsável pela inervação de um número variável de fibras musculares. O conjunto formado pelo motoneurônio e fibras musculares sob sua inervação é denominado "unidade motora". O número de fibras musculares de cada unidade motora varia de acordo com a função dos músculos. Unidades motoras de músculos envolvidos em movimentos que necessitem de maior precisão do que força, como os pequenos músculos da mão ou os músculos motores oculares, contêm apenas três a seis fibras musculares. Por outro lado, em músculos que se caracterizam pela força, como o gastrocnêmico, há cerca de 2 mil fibras musculares por unidade motora.

A lesão de motoneurônios ocasiona sintomas e sinais que constituem a síndrome da unidade motora ou síndrome do neurônio motor inferior. Entre esses sinais, o déficit de força é o mais importante. O caso que estamos estudando poderia decorrer de uma síndrome da unidade motora e a lesão dos motoneurônios poderia estar situada nos corpos celulares localizados na medula espinhal ou em algum ponto ao longo do trajeto dos axônios, ou em ambos.

Os neurônios que se originam no encéfalo e que atuam sobre os motoneurônios são denominados "neurônios motores superiores".

Seus axônios (ou fibras nervosas) formam tratos encefaloespinais. Desses, o mais importante é o trato corticoespinhal ou trato piramidal, assim chamado porque suas fibras nervosas formam uma proeminência no bulbo que tem forma piramidal.

Trato corticoespinhal (ou piramidal)

Considerando o nosso exemplo, poderíamos seguir o impulso nervoso eferente desde o córtex motor até os motoneurônios espinais.

Antes, imaginava-se que o trato corticoespinhal originava-se exclusivamente no giro pré-central ou área motora primária. Sabe-se, hoje, que suas fibras também têm origem no córtex pré-motor no lobo frontal, no giro pós-central, onde se situa a área sensitiva principal, e no córtex parietal.

Partindo do córtex, onde os neurônios dispõem-se segundo padrão somatotópico bem conhecido, nos quais os relacionados à inervação da face localizam-se mais lateralmente, os relacionados ao membro inferior mais medialmente, enquanto os vinculados à inervação do membro superior e do tronco ocupam uma posição intermediária na região dorsal, o conjunto de axônios ou fibras entra na substância branca e atravessa o centro semioval e a cápsula interna (Figura 1.11).

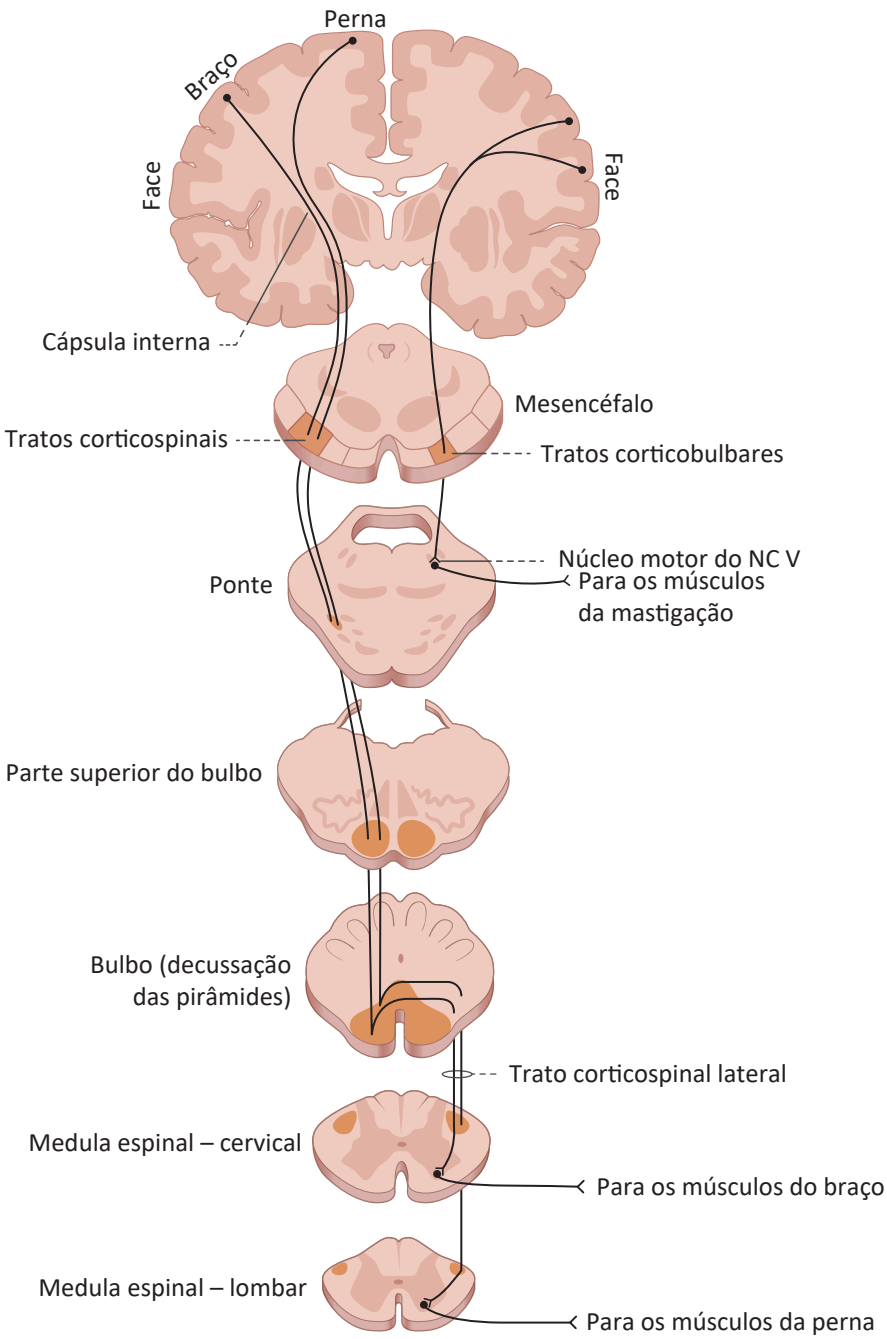

Figura 1.11. Trato corticoespinhal.
NC: nervo craniano.
Fonte: Desenvolvida pela autoria.

As fibras do trato corticoespinhal ocupam área reduzida do braço posterior da cápsula interna e, em seu trajeto em direção às pirâmides, passam pelos pedúnculos cerebrais no mesencéfalo e pela base da ponte. A maior parte das fibras cruza para o lado oposto na decussação das pirâmides e se prolonga como trato corticoespinhal lateral na medula espinhal.[2] As fibras que não decussam prologam-se no trato corticoespinhal anterior e no trato corticoespinhal lateral ipsilateral (do mesmo lado).

O trato corticoespinhal lateral localiza-se na porção lateral da substância branca da medula espinhal (funículo lateral) e atua principalmente sobre motoneurônios responsáveis pela inervação de músculos distais dos membros[3] (Figura 1.12). As terminações de um axônio do trato corticoespinhal lateral geralmente conectam-se a poucos motoneurônios, de modo que sua ação pode acarretar movimentos delicados das extremidades.

O trato corticoespinhal anterior localiza-se no funículo anterior da medula espinhal e seus axônios terminam sobretudo em motoneurônios localizados em ambos os lados da medula espinhal. Esses motoneurônios inervam músculos axiais e proximais dos membros de ambos os lados do corpo, importantes para a postura (Figura 1.12).

Na fase aguda de lesão extensa do trato piramidal, que quase sempre está associada à lesão de outros tratos situados muito próximos a ele, ocorre hemiplegia contralateral. Com o passar do tempo, há melhora da força muscular nas porções proximais dos membros, persistindo paresia intensa ou plegia das porções mais distais. O predomínio distal de déficit motor na síndrome piramidal é explicado pela inervação quase exclusivamente contralateral das porções distais dos membros e pela inervação bilateral das porções proximais.

Outros tratos encefaloespinhais

Parte dos sinais atribuídos à lesão exclusiva do trato corticoespinhal depende, provavelmente, de comprometimento associado de outros tratos encefalospinhais que se situam próximos a ele. Como no ser humano o trato corticoespinhal é muito mais importante que os demais, a denominação "síndrome piramidal" tornou-se consagrada pelo uso.

Alguns tratos encefalospinhais dispõem-se na medula espinhal de modo semelhante ao corticoespinhal anterior, ou seja, seus axônios trafegam pelo funículo anterior da medula e conectam-se a motoneurônios localizados de ambos os lados da medula espinhal, que são responsáveis pela inervação de músculos axiais e proximais. Alguns desses tratos originam-se de núcleos vestibulares e da formação reticular (tratos vestibuloespinhal e reticuloespinhal respectivamente). A distribuição das terminações dos axônios desses tratos é divergente, de modo que um axônio pode atuar sobre diversos segmentos medulares. Por exemplo, um mesmo axônio pode atuar sobre motoneurônios localizados na medula cervical e lombar.

A distribuição divergente das terminações desses tratos é bastante apropriada para as correções posturais e para os movimentos de orientação reflexa que geralmente necessitam de contrações simultâneas de músculos relativamente distantes entre si. As projeções corticais sobre os neurônios que dão origem a esses tratos têm pouca importância, de modo que estão relacionados com a movimentação involuntária. Não são conhecidas síndromes clínicas que possam ser atribuídas a lesões isoladas desses tratos.

Voltando ao nosso exemplo, a monoparesia crural direita que estamos estudando poderia depender de lesão de neurônios motores superiores, ou seja, poderia fazer parte de síndrome piramidal. Contudo, como já tínhamos visto, também poderia ser uma síndrome motora periférica, causada por lesão dos neurônios motores inferiores (ou motoneurônios). Para verificar se o déficit motor decorre de lesão dos neurônios motores superiores ou dos inferiores, é necessário examinar os reflexos miotáticos e o tono muscular.

Reflexo miotático (ou reflexo profundo)

É a contração brusca do músculo quando este é submetido a um estiramento rápido. Tem por base o arco reflexo (Figura 1.13).

O estiramento rápido do músculo produzido pela percussão do tendão através do martelo de reflexos estimula receptores situados em seu interior – os fusos musculares. São produzidos impulsos que trafegam com grande velocidade por fibras nervosas grossas e bastante mielinizadas, que são os prolongamentos periféricos dos neurônios situados no gânglio espinhal.[4] Os prolongamentos centrais desses neurônios formam as raízes dorsais e conectam-se monossinapticamente a motoneurônios da coluna cinzenta anterior da medula. A estimulação dos motoneurônios provoca a contração do músculo estirado. Concomitantemente, são estimulados interneurônios que inibem motoneurônios destinados a músculos antagonistas e interneurônios que excitam motoneurônios destinados a músculos agonistas ao estirado.

2 O termo "decussação" deriva do latim *deca*, dez. Como em algarismos romanos é representado por X, decussação tem o significado de cruzamento. De modo análogo, a letra grega χ (qui) deu origem ao termo "quiasma", que também significa "cruzamento".

3 Algumas fibras terminam diretamente (monossinapticamente) nos motoneurônios, mas a maioria conecta-se a interneurônios que atuam sobre os motoneurônios.

4 Um agrupamento de neurônios situado fora do neuroeixo é denominado "gânglio". Quando o agrupamento neuronal localiza-se no interior do SNC, recebe a denominação "núcleo".

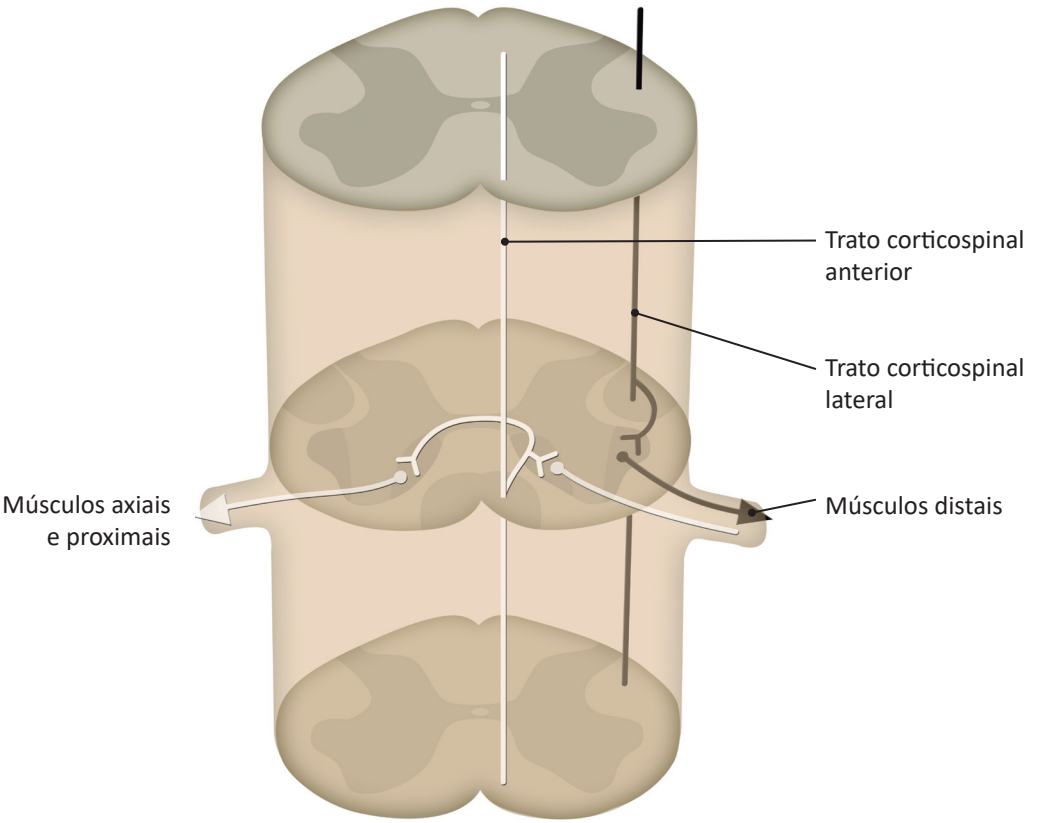

Figura 1.12. Terminações dos tratos corticoespinhais lateral e anterior.
Fonte: Desenvolvida pela autoria.

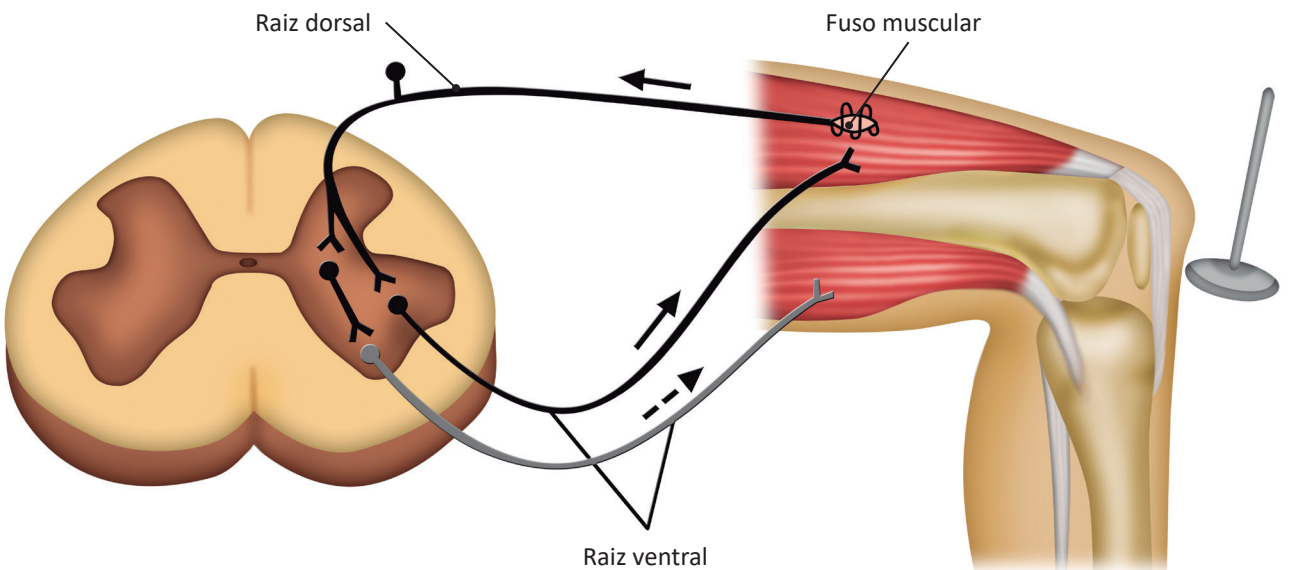

Figura 1.13. Vias do arco reflexo.
Fonte: Desenvolvida pela autoria.

Arreflexia ou hiporreflexia ocorre quando há comprometimento dos elementos que constituem o arco reflexo. São observados nas miopatias, nas lesões dos motoneurônios ou em afecções da alça aferente do arco, formadas pelos axônios do neurônio pseudounipolar.

Na síndrome piramidal (ou do neurônio motor superior), os reflexos tornam-se exaltados porque os fusos musculares encontram-se hipersensíveis ao estiramento. Quando o músculo é percutido pelo martelo de reflexos, o estiramento rápido estimula os fusos que enviam impulsos que também estimulam intensamente os corpos celulares dos motoneurônios, que, por sua vez, causam a contração do músculo que foi estirado. Portanto, em condições normais, alguns dos tratos encefaloespinais exercem ação inibitória sobre o arco reflexo.[5] A lesão desses tratos ocasiona os denominados sinais de liberação piramidal, entre os quais a hiperreflexia (ou reflexo exaltado) é o mais marcante.

Há considerável variação individual na intensidade dos reflexos profundos. Em alguns indivíduos normais, os reflexos são muito pouco ativos, sem nenhum valor patológico; em outros, os reflexos são normalmente vivos (ou hiperativos). A intensidade pode variar bastante no mesmo indivíduo em função do estado emocional. Tem maior valor clínico a presença de assimetrias entre os reflexos ou o encontro de outros sinais patológicos associados.

Na síndrome piramidal, é comum constatar-se a presença de clonos e de reflexos policinéticos associados à exaltação dos reflexos profundos.

O reflexo é denominado "policinético" quando uma única percussão determina contrações repetidas do mesmo grupo muscular.



Vídeo 1.1: Paciente com reflexos miotáticos (ou profundos) hiperativos (ou exaltados). No vídeo são testados os reflexos patelares e adutores das coxas, apresentando diminuição da latência, aumento da amplitude, aumento da área reflexógena, sinreflexia, movimentos reflexos policinéticos e clônus de patela.

5 Além dos motoneurônios que se destinam às fibras musculares esqueléticas comuns, denominados "alfa", há motoneurônios menores, denominados "gama", que inervam as fibras dos fusos musculares. Na síndrome piramidal, há aumento da atividade dos motoneurônios gama e, por isso, os fusos musculares encontram-se hipersensíveis ao estiramento.

O clono é observado quando um músculo é alongado passivamente de modo brusco e esse alongamento é mantido pelo examinador. Ocorrem contrações repetidas do grupamento muscular alongado que tendem a persistir enquanto o examinador mantiver o alongamento. De fato, o primeiro estiramento provoca a primeira contração reflexa e, como o examinador tenta manter o músculo alongado, há novo estiramento ao qual se segue nova contração, de modo sucessivo e ritmado. Clonos são mais facilmente provocados nos pés, nas rótulas e na mandíbula.

Tono muscular

Em condições normais, os músculos apresentam certo grau de tono (ou contração) que pode ser examinado pela inspeção, palpação ou pela movimentação passiva.

Na síndrome piramidal, frequentemente, há hipertonia porque a mobilização passiva estimula os fusos musculares e, por meio do arco reflexo, os motoneurônios. A hipertonia que ocorre nas lesões dos neurônios motores superiores é denominada "hipertonia espástica" ou "espasticidade". Como os fusos musculares são mais sensíveis ao estiramento rápido do músculo, a hipertonia é mais evidente quando os músculos são mobilizados com maior velocidade e, de modo inverso, menos evidente se os músculos forem mobilizados lentamente.



Vídeo 1.2: Paciente com síndrome piramidal ou do neurônio motor superior (hipertonia elástica ou espasticidade em membros inferiores e marcha em tesoura).

Na espasticidade pode ser constatado o *sinal do canivete*. O estiramento passivo do músculo espástico encontra grande resistência inicial que cessa bruscamente, de modo semelhante ao que ocorre ao se abrir ou fechar um canivete. A redução brusca de resistência deve-se à estimulação de outro tipo de receptor contido nos fusos musculares e de outros mecanoceptores que provocam a inibição reflexa dos músculos submetidos ao estiramento.

Nas lesões musculares ou dos motoneurônios, ocorre hipotonia, pois o reflexo ao estiramento está reduzido ou abolido.

Entretanto, alterações do tono muscular podem ser encontradas em outras condições. Por exemplo, há hipertonia na doença de Parkinson. Nessa doença, a resistência

independe da velocidade com que os segmentos são mobilizados, pois não há exaltação dos reflexos profundos. O estiramento lento do músculo encontra resistência aumentada que se reduz e volta a se opor ao movimento sucessivamente, de modo semelhante ao que se observa quando se movimenta uma engrenagem defeituosa. Essa resistência de intensidade oscilante caracteriza o *sinal da roda denteada* e depende da ação de um receptor situado na junção entre o músculo e o tendão e que é sensível à tensão muscular – o órgão neurotendíneo ou tendinoso de Golgi. Quando o examinador mobiliza o músculo hipertônico, há aumento da tensão muscular, estimulando o órgão neurotendíneo, que, mediante reflexo polissináptico, inibe os motoneurônios do músculo envolvido, que se relaxa. Esse relaxamento é de duração muito curta, de modo que o músculo retorna a seu estado inicial e, se o examinador continuar a mobilizá-lo, notará novo aumento da resistência e nova redução em ciclos sucessivos.

A hipotonia também não é exclusiva das lesões do arco reflexo, pois ocorre em síndromes cerebelares, nas fases agudas de lesão dos neurônios motores superiores e em alguns distúrbios do movimento hipercinéticos.

Além dos reflexos profundos e do tono muscular, o exame dos reflexos superficiais é muito importante em neurologia.

Reflexos superficiais (ou exteroceptivos)

Nesses reflexos, são estimuladas áreas da pele ou de mucosas e observam-se contrações musculares. São reflexos polissinápticos e que se esgotam se pesquisados repetidamente.

Reflexo cutaneoplantar

A estimulação da planta do pé com um objeto não doloroso (p. ex., uma espátula), no sentido posteroanterior, provoca movimentação do hálux e dos artelhos. Durante o primeiro ano de vida, a resposta observada é a extensão (flexão dorsal) do hálux, acompanhada ou não pela dos outros artelhos.

Após o primeiro ano, a estimulação causa flexão plantar dos artelhos. A resposta é mais nítida quando se estimula a parte medial da planta do pé. Portanto, no indivíduo adulto normal, observa-se o reflexo cutaneoplantar em flexão.

Quando ocorre lesão dos neurônios motores superiores, volta a se manifestar padrão semelhante ao observado no primeiro ano de vida: a estimulação da planta do pé, especialmente quando aplicado na margem externa, acarreta extensão (flexão dorsal) lenta do hálux. Este é o reflexo cutaneoplantar em extensão ou sinal de Babinski (Figura 1.14).

Em condições normais, o trato corticoespinhal inibe a resposta em flexão dorsal. No primeiro ano de vida, como esse trato ainda não está desenvolvido de modo pleno, em razão basicamente da mielinização incompleta, não ocorre inibição. À medida que a mielinização se processa, a resposta torna-se, a princípio, variável para, no fim do primeiro ano, assumir definitivamente o padrão em flexão plantar. É interessante notar que, quando a criança começa a andar, indicando que o sistema motor tem bem adiantado seu desenvolvimento, o reflexo cutaneoplantar adquire o padrão normal do adulto.

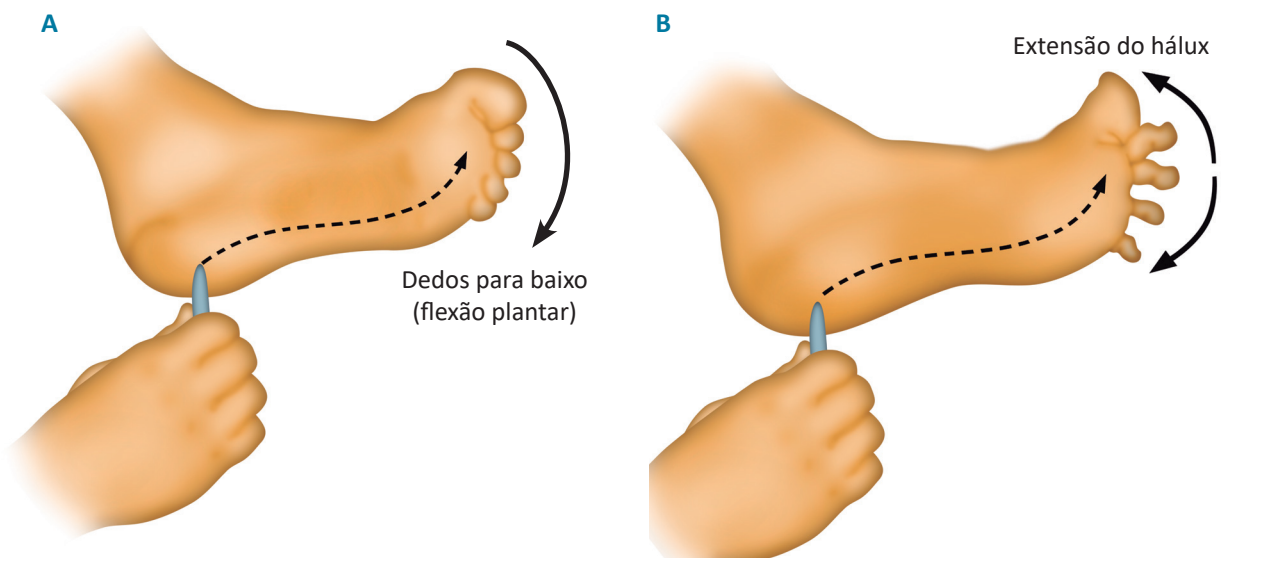

Figura 1.14. **(A)** Reflexo cutaneoplantar (resposta normal: flexão plantar do hálux e artelhos). **(B)** Sinal de Babinski (extensão ou flexão dorsal do hálux).
Fonte: Desenvolvida pela autoria.

O encontro do sinal de Babinski a partir do segundo ano de vida indica lesão (ou falha no desenvolvimento) do trato corticoespinhal.



Vídeo 1.3: Paciente com reflexo cutâneo plantar em extensão (sinal de Babinski), obtido com estímulo em região plantar. No vídeo, o examinador também obtém o sinal de Babinski estimulando outras regiões dos membros inferiores (essas outras formas de se obter o sinal de Babinski são denominadas "sucedâneos").

Reflexos cutâneos abdominais

A estimulação da pele da parede abdominal acarreta contração dos músculos, causando desvio da linha alba e da cicatriz umbilical para o lado estimulado.

Esses reflexos dependem da integridade do trato corticoespinhal e não são mais obtidos quando há lesão piramidal. Portanto, comportam-se de modo oposto aos reflexos profundos, pois enquanto estes exaltam-se nas lesões dos tratos descendentes, os cutâneo abdominais são abolidos.

Como diversas condições comuns podem dificultar a pesquisa desses reflexos, a exemplo de obesidade e cicatrizes cirúrgicas, a presença de assimetria entre os hemicorpos tem mais valor que sua ausência bilateral.

Recapitulação do caso de monoparesia crural direita de predomínio distal

Voltando ao exemplo proposto, em que havia monoparesia crural direita de predomínio distal, duas possibilidades serão abordadas: síndrome piramidal; e síndrome motora particular.

Síndrome piramidal (síndrome do neurônio motor superior)

O exame poderia ter evidenciado monoparesia, hipertonia espástica, exaltação dos reflexos e sinal de Babinski, em membro inferior direito; e abolição dos reflexos cutâneo abdominais à direita. Esse conjunto de sinais caracteriza a síndrome piramidal. Mas em que altura ou nível estaria a lesão?

Para que a síndrome piramidal afete todo o membro inferior, causando hiper-reflexia e sinal de Babinski, o comprometimento deve situar-se acima dos segmentos onde se localizam os motoneurônios que inervam o membro inferior. Logo, deve situar-se acima de L1.

Como os reflexos cutâneo abdominais são integrados nos segmentos medulares T6 a T12, a lesão dos tratos descendentes deve situar-se acima de T6 para que sejam abolidos.

A ausência de paresia braquial não indicaria que o comprometimento se situa abaixo da medula cervical?

Não, pois é claro que uma lesão acima da medula cervical poderia poupar as fibras que se destinam ao membro superior. Por exemplo, se apenas a porção medial do hemisfério esquerdo fosse afetada, poderia haver monoparesia crural direita, sem que o membro superior fosse envolvido.

Seria possível afirmar apenas que há lesão dos neurônios motores superiores acima de T6.

Síndrome motora periférica (síndrome do neurônio motor inferior)

O exame poderia ter evidenciado monoparesia, hipotonia, abolição dos reflexos profundos e atrofia muscular em membro inferior direito, reflexos cutâneo abdominais presentes e cutaneoplantar em flexão.

Esses dados caracterizam a síndrome motora periférica e indicam que a lesão situa-se em músculos ou no motoneurônios (a possibilidade de afecção da junção neuromuscular seria muito improvável no exemplo proposto). Lesões no motoneurônio podem ocorrer no seu axônio ou fibra nervosa (neuropatias) ou no seu corpo celular (neuronopatia ou doença da ponta anterior).

A razão da atrofia muscular nas miopatias é evidente. Nas lesões dos motoneurônios, a atrofia é algumas vezes muito intensa, como na poliomielite e em alguns casos de neuropatia diabética. Evidentemente, essa atrofia não decorre apenas do desuso, pois é mais intensa do que a atrofia que ocorre nas lesões dos neurônios motores superiores.

Sabe-se que há fluxo bidirecional de substâncias ao longo do axônio, denominado "fluxo axoplasmático". É provável que substâncias essenciais ao trofismo sejam transportadas até as terminações nervosas e, através da placa motora, às fibras musculares.

A distinção entre doença primária dos músculos ou dos motoneurônios não seria possível com os dados apresentados até aqui. Sabe-se que, nas miopatias, o déficit é usualmente proximal e simétrico, o que torna essa possibilidade menos provável no caso em questão.

Nas lesões dos motoneurônios podem surgir *fasciculações,* que são contrações involuntárias de uma unidade motora. São visíveis e perceptíveis pelo paciente, como pequenas contrações arrítmicas de parte de um músculo, mas não provocam deslocamento do segmento afetado porque a tensão desenvolvida é insuficiente. É oportuno distingui-las das fibrilações que são contrações de fibras musculares desnervadas que também ocorrem nas lesões dos motoneurônios. Como na fibrilação contraem-se apenas fibras musculares isoladas, não há fenômeno visível ou perceptível: fibrilação é um sinal detectado apenas pelo exame de eletromiografia.

Uma situação particular: o choque medular

A distinção entre síndrome piramidal e síndrome periférica pode ser difícil na fase aguda das lesões medulares quando se verifica o choque medular ou espinhal.

Imediatamente após a secção transversa da medula, que pode ser causada por trauma, ferimento por arma, compressão ou inflamação, há paralisia completa e abolição de todas as respostas reflexas abaixo da lesão.

A razão da arreflexia não é bem conhecida, mas seguramente está ligada à suspensão abrupta de todo controle supraespinhal sobre o arco reflexo.

A distinção da síndrome motora periférica é mais difícil nessa situação porque em ambas há hipotonia e arreflexia. Há alguns dados que apontam para a lesão do SNC como anestesia completa abaixo do nível da lesão e presença de retenção urinária e fecal.

A fase de choque medular dura, em média, 3 semanas, mas pode extinguir-se em poucos dias ou persistir durante meses.

Na fase aguda de uma lesão encefálica, também pode ocorrer um período de "choque", em que há hipotonia e arreflexia do hemicorpo afetado podendo persistir por 2 ou 3 dias. O comprometimento de um hemicorpo, mesmo na ausência de sinais de liberação piramidal, sugere lesão do SNC (Quadro 1.1).

Topografia lesional

A diferenciação entre síndrome motora periférica e síndrome piramidal não encerra o diagnóstico topográfico. A síndrome piramidal pode decorrer de lesões situadas desde o córtex até a medula espinhal, e a síndrome motora periférica pode ser resultante de lesão do corpo celular do motoneurônio (na ponta anterior da medula), do prolongamento axonal (neuropatia), da junção (ou placa) neuromuscular ou dos músculos. Para estabelecer a localização exata do processo patológico, são necessários dados adicionais. Lesões situadas em diversos pontos podem provocar, além do déficit motor, distúrbios de sensibilidade. A presença desses distúrbios, bem como sua distribuição, pode ajudar muito no diagnóstico topográfico. Passaremos, então, a estudá-los.

DISTÚRBIOS DA SENSIBILIDADE

Nosso contato com o meio exterior realiza-se por intermédio dos receptores sensoriais. Neles, os estímulos são transformados em impulsos nervosos e atingem o SNC.

É possível distinguir três categorias de sensibilidade: exteroceptiva; proprioceptiva; e interoceptiva. Os sistemas exteroceptivos são responsáveis pela sensibilidade a estímulos externos e incluem a visão, a audição, o olfato, o paladar e a sensibilidade cutânea. Os sistemas proprioceptivos relacionam-se com as noções de posição do corpo no espaço e dos segmentos do corpo em relação aos demais. Os sistemas interoceptivos responsabilizam-se pela sensibilidade a estímulos provenientes de vísceras, vasos sanguíneos e outras estruturas internas.

Cada sistema sensorial é organizado de modo particular e há considerável redundância entre eles. Por ora, vamos nos interessar apenas pelos sistemas exteroceptivo somático e proprioceptivo.

Sensibilidade exteroceptiva somática (ou sensibilidade superficial)

O sistema exteroceptivo somático é responsável pela sensibilidade cutânea a estímulos dolorosos, térmicos e por parte da sensibilidade táctil.

Quadro 1.1. Síndromes motoras deficitárias

	Tono	Reflexos profundos	Trofismos	**Outros**
Síndrome piramidal (ou do neurônio motor superior)	Hipertonia	Exaltados (ou hiperativos)	Normais ou poucos de atrofia (desuso)	Sinal de Babinski Reflexos cutaneoabdominais abolidos
Síndrome da unidade motora (ou do neurônio motor inferior)	Hipotonia	Abolidos (ou hipoativos)	Amiotrofia	Fasciculações

Fonte: Desenvolvido pela autoria.

Os estímulos aplicados no tronco e membros trafegam como impulsos nervosos através dos prolongamentos periféricos do neurônio do gânglio espinhal. São fibras nervosas relativamente finas, com velocidades de condução baixas e que, através do prolongamento central do neurônio do gânglio espinhal, entram na constituição da raiz espinhal dorsal.

Os axônios dos neurônios do corno posterior cruzam para o lado oposto e ascendem pela porção anterolateral da medula espinhal (Figura 1.15) como trato espinotalâmico lateral. Após sinapse no tálamo, os impulsos destinam-se às áreas sensitivas somáticas do córtex cerebral.

Os estímulos aplicados na face e mucosas oral, nasal e da conjuntiva acarretam impulsos que trafegam pelo nervo trigêmeo e, após ingressar na ponte, adquirem trajeto descendente até o núcleo do trato espinhal do trigêmeo. Após sinapse nesse núcleo, as fibras cruzam para o lado oposto e caminham junto com as do trato espinotalâmico lateral.

O sistema exteroceptivo somático é responsável primordialmente pelas sensibilidades dolorosa e térmica e pelo tato grosseiro, não discriminativo.

A lesão do trato espinotalâmico lateral determina anestesia térmica e dolorosa da região do corpo situada abaixo da lesão e contralateralmente a esta. A sensibilidade táctil é pouco afetada, pois depende também das vias da sensibilidade proprioceptiva.

O trato espinotalâmico lateral é o mais importante entre os tratos ascendentes que conduzem estímulos dolorosos, mas não é o único. Há fibras que não atingem diretamente o tálamo porque se conectam com neurônios da formação reticular do tronco encefálico. Constituem o trato espinorreticular ou espinorreticulotalâmico. Outras destinam-se a núcleos talâmicos que se projetam de modo difuso sobre o córtex cerebral e não apenas para as áreas sensoriais. Enquanto o trato espinotalâmico lateral parece ser responsável pela sensação de dor aguda e bem localizada, esses outros tratos relacionam-se com as sensações de dor difusa e prolongada. Há, ainda, fibras que se projetam sobre partes do sistema límbico ou sobre o hipotálamo e que contribuem para o componente afetivo da dor e para as respostas neurovegetativas.

Sensibilidade proprioceptiva (ou sensibilidade profunda)

Os sistemas proprioceptivos ou da sensibilidade profunda são responsáveis pela sensibilidade cinético-postural, vibratória, à pressão profunda, dolorosa à compressão profunda e pela localização e discriminação tácteis. A sensibilidade cineticopostural é responsável pela noção de posição e da velocidade de deslocamento dos segmentos do corpo.

Os receptores situam-se nas cápsulas articulares, músculos, derme e subcutâneo. Os impulsos são conduzidos por fibras grossas, de velocidade de condução alta. As vias da sensibilidade profunda estão esquematizadas na Figura 1.16. Os impulsos que têm origem no membro inferior e porção inferior do tronco atingem as raízes dorsais e ascendem do mesmo lado da medula até atingirem o núcleo grácil situado no bulbo. Os impulsos provenientes da porção superior do tronco e do membro superior ascendem também ipsilateralmente até o núcleo cuneiforme, localizado no bulbo.

Dos núcleos grácil e cuneiforme partem fibras que cruzam para o lado oposto ainda na porção inferior do bulbo e constituem o trato denominado "lemnisco" (do grego *lemnískos,* fita) medial que atinge o tálamo. Do tálamo, partem axônios que se dirigem às áreas sensitivas somáticas do córtex cerebral.

Os impulsos que se originam na face trafegam pelo nervo trigêmeo e atingem o núcleo sensitivo principal e o núcleo mesencefálico (não representado na Figura 1.16). Após sinapse, têm trajeto semelhante ao do lemnisco medial.

A lesão das vias da sensibilidade proprioceptiva causa distúrbios da sensibilidade profunda da região do corpo abaixo e do mesmo lado da lesão, quando esta situar-se na medula. Quando a lesão estiver acima do cruzamento das fibras, ou seja, acima da porção inferior do bulbo, o déficit de sensibilidade profunda será contralateral à lesão.

Distúrbios mais comuns da sensibilidade

As alterações de sensibilidade podem ser divididas em subjetivas e objetivas. Entre as alterações subjetivas, estão compreendidas as *parestesias,* que são sensações espontâneas de dor, adormecimento, formigamento, de picadas de dor ou de queimação, as *hiperestesias,* que correspondem a aumento da intensidade e/ou da duração da sensação produzida por um estímulo, e a *alodinia* em que há sensação de dor produzida por estímulos que normalmente não a provocam.

As alterações objetivas são aquelas detectadas ao exame e incluem as anestesias e hipoestesias. "Anartrestesia" é o termo para alterações objetivas na propriocepção consciente (ou artrestesia) e hipo- e apalestesia descrevem alterações na sensibilidade vibratória (palestesia). É frequente que alterações subjetivas e objetivas coexistam.

Vamos apresentar os tipos mais comuns de distúrbios de sensibilidade em função da topografia lesional.

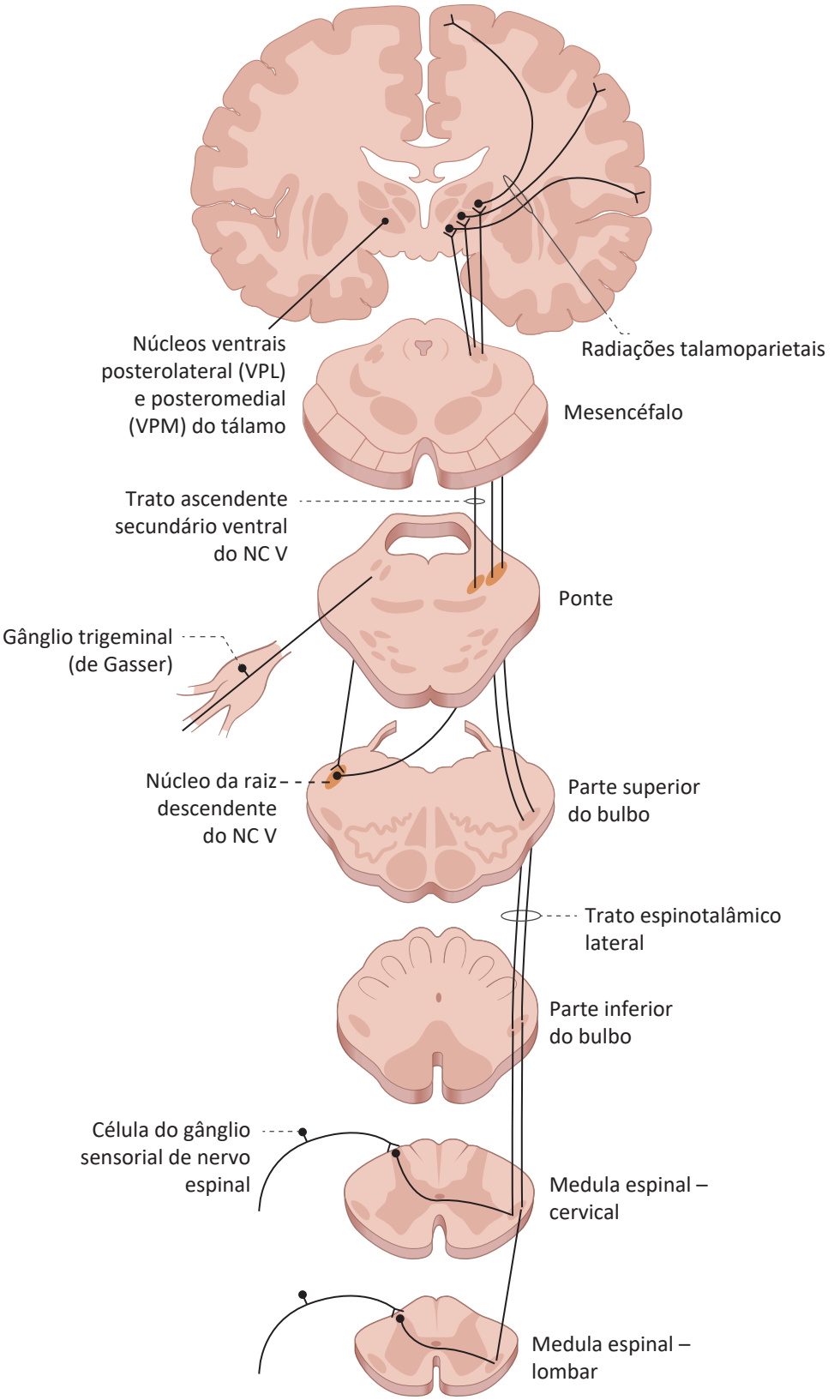

Figura 1.15. Trato espinotalâmico (via da sensibilidade superficial).
NC: nervo craniano.
Fonte: Desenvolvida pela autoria.

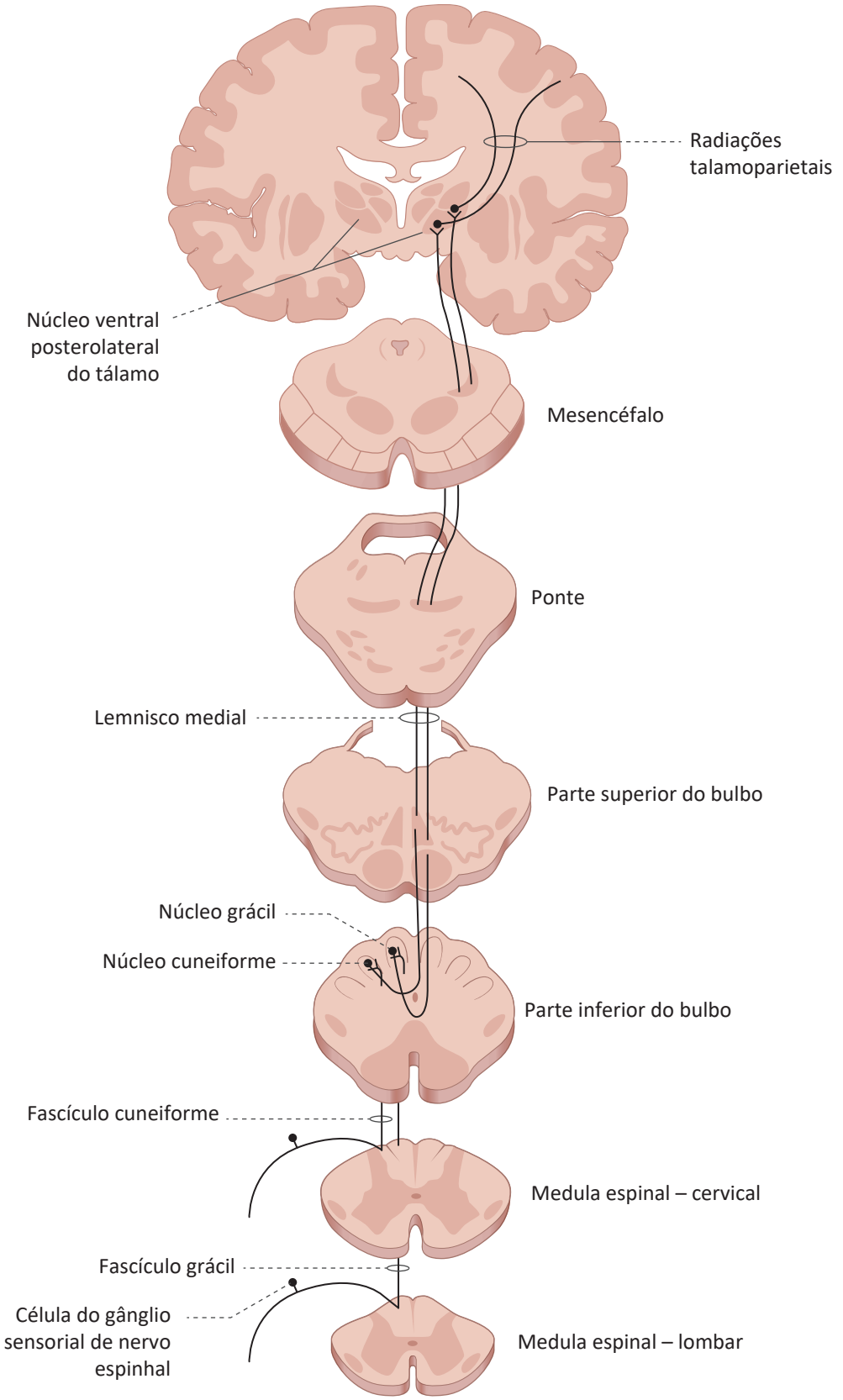

Figura 1.16. Via da sensibilidade profunda (via coluna posterior-lemnisco medial).
Fonte: Desenvolvida pela autoria.

Lesões periféricas

Na lesão de um *nervo periférico*, ocorre hipoestesia ou anestesia no território cutâneo sob sua inervação. Por exemplo, uma lesão traumática do nervo fibular no nível do colo da fíbula causa paresia da dorsiflexão do pé e dos artelhos e anestesia ou hipoestesia na face lateral da perna e no dorso do pé. A extensão da área de anestesia pode variar muito entre indivíduos em virtude da intensidade da superposição de territórios entre nervos vizinhos, que é inconstante.

Na lesão de uma raiz nervosa, pode-se observar a clássica hipoestesia "em faixa" acometendo parte do dermátomo que corresponde à área cutânea derivada do mesmo somito que a raiz (Figura 1.17). A anestesia poderá não ser perceptível na lesão de uma única raiz em virtude da superposição de territórios, que é ainda mais intensa do que a verificada entre os nervos.

Nas lesões periféricas, o distúrbio de sensibilidade é sempre ipsilateral à lesão, pois não há cruzamento de fibras no sistema nervoso periférico.

O distúrbio mais comum em lesões do sistema nervoso periférico é a hipoestesia "em bota e luva" (Figura 1.18), característico das polineuropatias. A simetria e a distribuição distal do déficit, que também podem afetar a motricidade, são explicadas pela maior susceptibilidade dos axônios mais longos a distúrbios metabólicos, tóxicos ou carenciais. Como o axônio necessita de substâncias que são transportadas do corpo celular do neurônio até suas terminações, é simples entender por que, em algumas condições desfavoráveis, as porções distais dos nervos mais longos apresentam distúrbios funcionais e anatômicos mais intensos e mais precoces.

Em algumas condições patológicas, as fibras nervosas mais finas que conduzem as sensibilidades térmica e dolorosa são acometidas com maior intensidade. Por exemplo, na amiloidose primária e na hanseníase, pode ocorrer predomínio do déficit das sensibilidades exteroceptivas. Em outras condições, são as fibras grossas as mais intensamente comprometidas, como na tabes dorsal (uma forma de neurossífilis), em que a lesão localiza-se nas raízes dorsais, ou em alguns tipos de polineuropatia diabética.

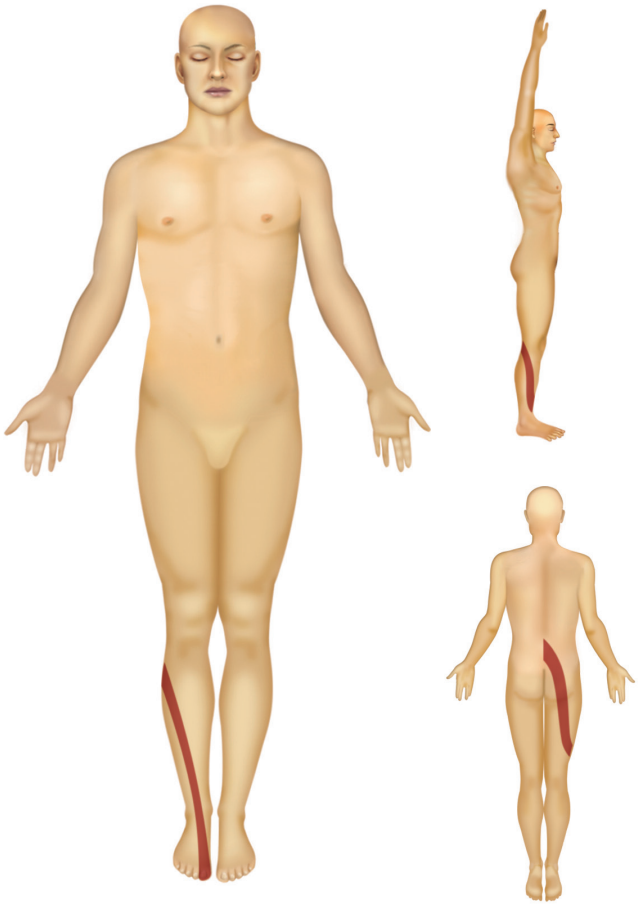

Figura 1.17. Hipoestesia em faixa (radiculopatia).
Fonte: Desenvolvida pela autoria.

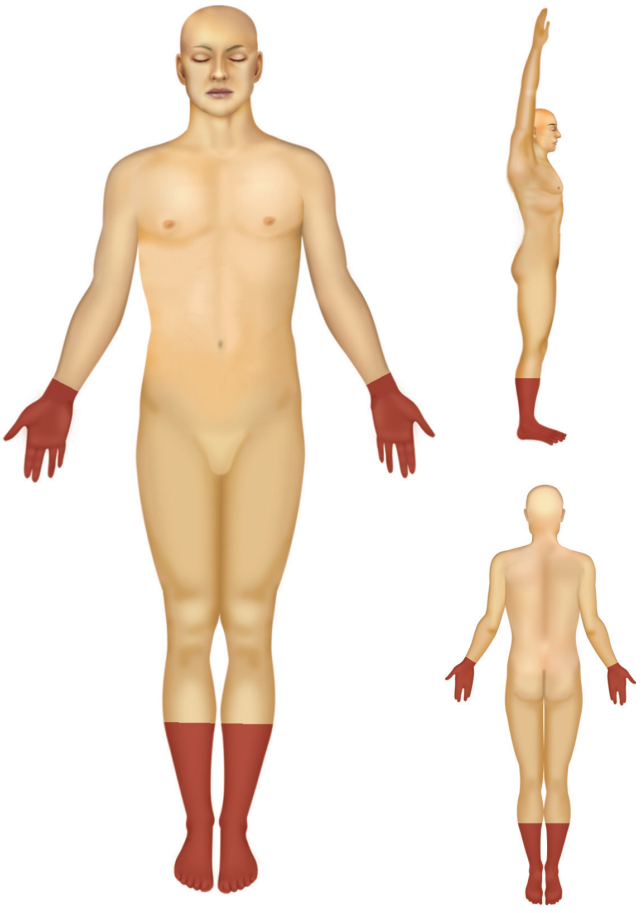

Figura 1.18. Hipoestesia "em bota e luva" (polineuropatia).
Fonte: Desenvolvida pela autoria.

Lesões medulares

As lesões da *medula espinhal* ocasionam síndromes sensitivas que são comuns e peculiares.

Secção medular (ou mielopatia transversa)

Na secção medular transversa e completa, ocorre anestesia para todas as formas de sensibilidade abaixo da lesão, além de distúrbios motores e neurovegetativos (Figura 1.19). Usamos a denominação "nível de anestesia" para indicar a região de transição entre a ausência e a presença da sensibilidade. Por exemplo, nível de anestesia em T10 indica que há anestesia abaixo da cicatriz umbilical.

Hemissecção medular

Quando ocorre secção transversa de uma hemimedula há abaixo da lesão:

a) Síndrome piramidal do mesmo lado da lesão porque a decussação do trato piramidal ocorre na transição bulboespinhal.
b) Abolição da sensibilidade profunda do mesmo lado da lesão porque suas vias decussam o bulbo.
c) Anestesia térmica e dolorosa do lado oposto ao da lesão porque suas vias cruzam para o lado oposto logo após penetrarem na medula espinhal (Figura 1.20).

Lesão dos cordões posteriores

O comprometimento isolado dos funículos (ou cordões) posteriores da medula espinhal causa distúrbio da sensibilidade profunda abaixo da lesão. O quadro clínico é similar ao observado nas lesões periféricas de fibras grossas, mas nas lesões periféricas há diminuição dos reflexos profundos, pois a via aferente do arco reflexo é constituída por fibras grossas, enquanto os reflexos profundos não são afetados em lesões isoladas dos funículos posteriores.

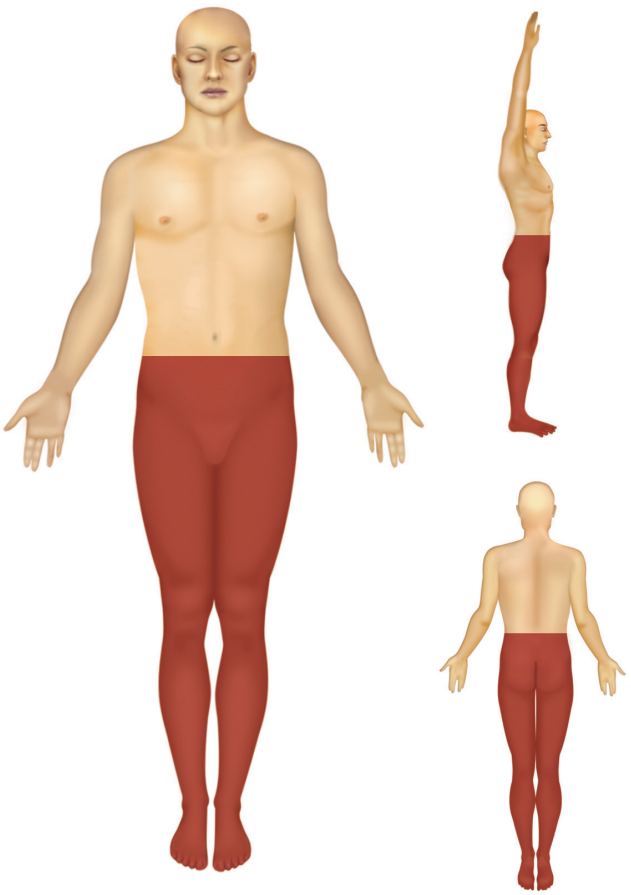

Figura 1.19. Distúrbio de sensibilidade com "nível de anestesia" (lesão medular).
Fonte: Desenvolvida pela autoria.

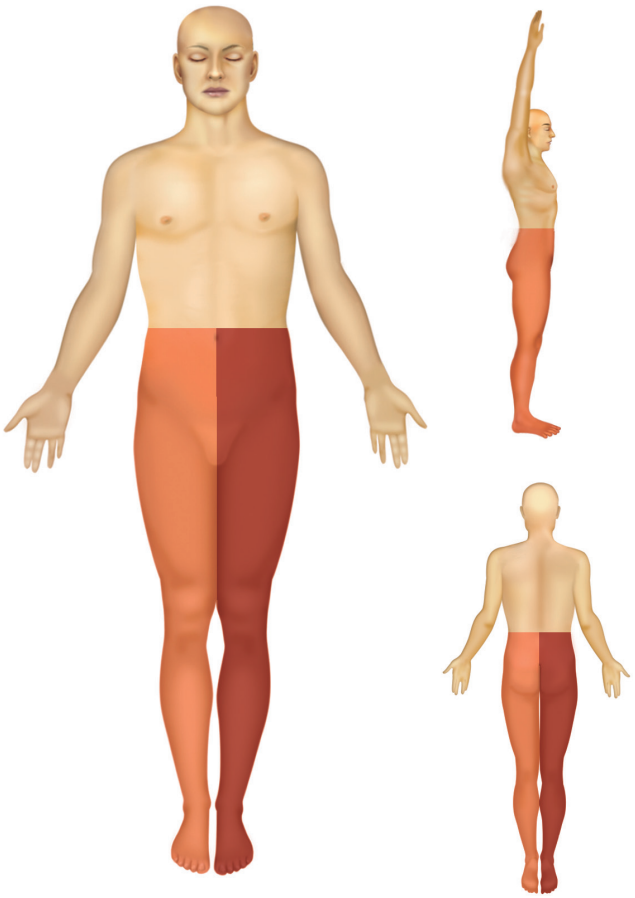

Figura 1.20. Anestesia ipsilateral para formas de sensibilidade profunda contralateral para sensibilidade superficial (hemissecção medular).
Fonte: Desenvolvida pela autoria.

Dissociação siringomiélica

Na siringomielia, em que se forma uma cavidade cística a partir da região central da medula ou em processos tumorais intramedulares que se desenvolvem próximos ao canal central, pode ocorrer redução da sensibilidade exteroceptiva com distribuição "suspensa" (Figura 1.21). A cavidade cística ou o tumor localizado próximo à comissura cinzenta podem lesar as fibras da sensibilidade exteroceptiva que cruzam nessa região, poupando as fibras da sensibilidade profunda. O distúrbio de sensibilidade é bilateral e, com maior frequência, envolve as porções altas do tronco e os membros superiores porque a cavidade cística usualmente se estende por poucos centímetros ao longo do eixo longitudinal da medula e tende a localizar-se na medula cervical e na porção superior da torácica.

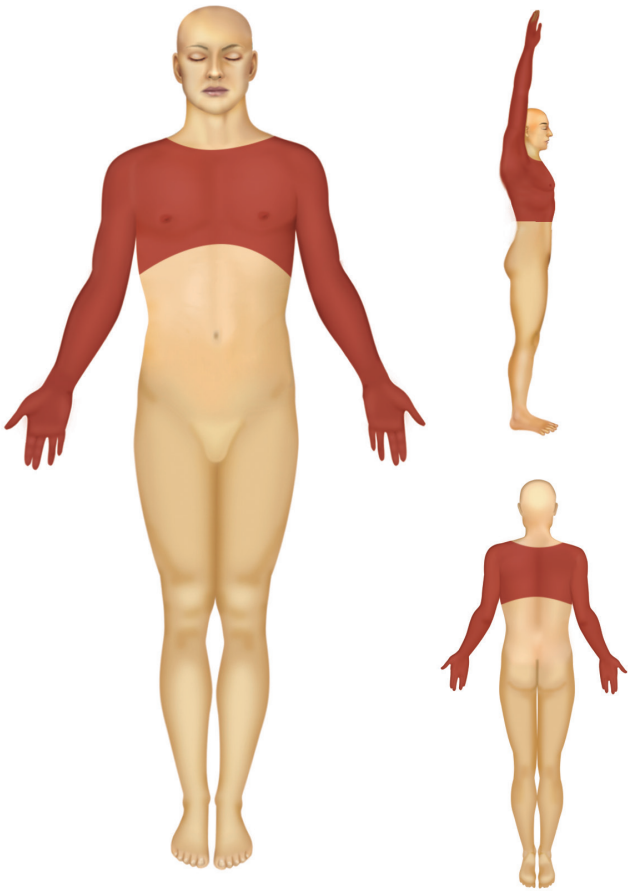

Figura 1.21. Cavidade siringomiélica e anestesia suspensa.
Fonte: Desenvolvida pela autoria.

Lesões do tronco encefálico

No tronco encefálico, se a lesão se situar acima da decussação do lemnisco medial e afetar as vias da sensibilidade exteroceptiva e proprioceptiva, haverá anestesia do hemicorpo contralateral à lesão. Como o trato espinotalâmico e o lemnisco medial somente tornam-se bem próximos no mesencéfalo, lesões pouco extensas do bulbo ou da ponte podem acometer apenas um deles.

Alteração típica das lesões do tronco encefálico é a ocorrência de hipoestesia de uma hemiface do lado da lesão e hipoestesia do tronco e membros do hemicorpo contralateral. Essa *hipoestesia alternada* é explicada por lesão unilateral do tronco que compromete fibras do trigêmeo após entrarem no tronco (ou o núcleo do trato espinhal do trigêmeo), causando hipoestesia da hemiface do lado da lesão (antes das fibras decussarem) e por comprometimento dos tratos espinotalâmico e lemnisco medial que acarreta hipoestesia do hemicorpo contralateral (onde as fibras já decussaram).

Lesão talâmica

A lesão dos núcleos talâmicos para onde convergem as fibras do trato espinotalâmico e do lemnisco medial causa anestesia do hemicorpo contralateral. A sensibilidade dolorosa é menos comprometida que as demais, talvez pela preservação de outros tratos que conduzem estímulos dolorosos. Um aspecto peculiar da lesão talâmica é a ocorrência de crises espontâneas de dor ou de crises de dor desencadeadas por estimulação não nociceptiva leve no hemicorpo anestesiado (alodinia). Admite-se que esta "anestesia dolente", como é denominada, que mais raramente também pode ocorrer em lesões de outros pontos das vias sensitivas, dependa da liberação de outros sistemas envolvidos na transmissão da dor.

Lesão cortical

Na lesão da área sensitiva somática primária, os distúrbios de sensibilidade afetam regiões localizadas do corpo, de acordo com sua representação cortical, que é semelhante à observada nas áreas motoras. Portanto, lesão da porção medial da área sensorial primária causa hipoestesia do membro inferior contralateral. Lesões da porção dorsal e lateral resultam em hipoestesia do membro superior e na face, respectivamente.

Na fase aguda da lesão, todas as formas de sensibilidade são afetadas, porém, com o passar do tempo, há retorno das sensibilidades dolorosa e térmica, mas as sensibilidades discriminativas (tato e propriocepção consciente) são permanentemente comprometidas.

Quando a área de associação unimodal táctil (no córtex parietal) é comprometida, pode ocorrer *agnosia táctil,* que se caracteriza pela incapacidade de reconhecer objetos pela palpação, sem que haja alteração sensitiva suficiente para justificá-la. O distúrbio básico seria a impossibilidade de efetuar a síntese de sensações in-

dividuais. A capacidade de reconhecimento por meio de outros canais sensoriais, como visão, audição ou olfato, está preservada de tal modo, um objeto que não foi reconhecido pelo tato pode ser facilmente identificado pela visão.

Déficits de força e de sensibilidade

Voltemos ao exemplo inicial, em que havia monoparesia crural direita. Imaginemos que o exame constatasse síndrome piramidal no membro inferior direito. Se o exame da sensibilidade detectar diminuição das sensibilidades cutânea e profunda nesse membro, a lesão estará situada acima da decussação dos tratos envolvidos, ou seja, do bulbo para cima e do lado esquerdo; mais provavelmente do mesencéfalo para cima, onde os tratos espinotalâmico e o lemnisco medial estão mais próximos entre si. Em vez disso, se o exame da sensibilidade revelar diminuição da sensibilidade profunda no membro inferior direito e diminuição da sensibilidade cutânea no membro inferior esquerdo, certamente a lesão estará situada em algum ponto da medula espinhal, do lado direito e acima de onde se originam os motoneurônios que se destinam ao membro inferior, ou seja, acima de L1.

Imaginemos agora que o déficit motor no membro inferior direito fosse resultante de síndrome motora periférica. Alterações da sensibilidade nos territórios de um ou mais nervos, ou a presença de hipoestesia em faixa, possibilitam distinguir se a lesão se localiza nos nervos, no plexo lombossacral ou nas raízes. Na lesão de uma única raiz, é comum a ausência de comprometimento objetivo da sensibilidade em virtude da superposição dos territórios, mas é frequente a queixa de dor ou de parestesias com distribuição em faixa. Quando o exame neurológico não permitir detectar com exatidão o sítio lesional na síndrome periférica, utilizamos a eletroneuromiografia (ver Capítulo 4 – Exames Complementares em Neurologia).

Abandonaremos, agora, o estudo desse caso de déficit de força e passaremos a estudar outras alterações neurológicas frequentes na prática clínica.

DISTÚRBIOS DO EQUILÍBRIO E DA COORDENAÇÃO

Quando estudarmos um caso em que há déficit de força muscular, sabemos que a lesão responsável situa-se em algum ponto entre o córtex cerebral e os músculos enfraquecidos. É evidente que o ato motor não principia nas áreas motoras. Diversas áreas do encéfalo participam do processo que se inicia a partir da ideia ou dos motivos iniciais e que chega à programação do ato motor e à sua realização.

A força muscular é necessária, mas não suficiente, para possibilitar a movimentação adequada. Para que um movimento seja bem realizado, não basta haver contração de um músculo. É necessária a atuação conjunta e coordenada de músculos agonistas, sinergistas, antagonistas e fixadores de articulações.

Por sua vez, o ato motor não termina com a ativação dos motoneurônios e com a contração muscular. O SNC deve receber informações sobre o modo como está transcorrendo o movimento para poder corrigi-lo e adequá-lo às condições de cada momento. Esse processo, responsável pela precisão do ato motor, é denominado "coordenação motora".

Diversas estruturas estão envolvidas na manutenção da coordenação motora (e do equilíbrio), cada uma exercendo função específica. A existência de diversas estruturas de controle torna a manutenção do equilíbrio e da coordenação motora muito instável e vulnerável a agressões do meio. Como cada estrutura exerce função específica, o desequilíbrio e a incoordenação terão características peculiares de acordo com o distúrbio que o causou.

A incoordenação motora (ou ataxia) pode ser constatada ao exame do equilíbrio e durante a realização de movimentos.

Distúrbios do equilíbrio

A avaliação do equilíbrio é realizada observando-se o indivíduo na atitude ereta ou em ortostase (equilíbrio estático) e durante a marcha (equilíbrio dinâmico).

Na pesquisa do equilíbrio estático, solicita-se ao paciente que se mantenha em pé, com os pés juntos, e observa-se a presença de oscilações ou de tendência à queda. Em seguida, pede-se que feche os olhos. A piora evidente do equilíbrio quando o paciente fecha os olhos é indicativo de comprometimento ou da sensibilidade profunda ou do sistema vestibular. Denomina-se "sinal de Romberg" quando o paciente cai sem lado preferencial e imediatamente ao ocluir os olhos (sem latência). O sinal de Romberg surge quando há perda da propriocepção (anartrestesia) dos membros inferiores.

Em casos de distúrbios leves do equilíbrio, são utilizadas manobras sensibilizadoras como pequenos empurrões em diversas direções, manter-se sobre um único pé ou com um pé à frente do outro (posição em tandem).

O equilíbrio dinâmico é pesquisado solicitando-se ao paciente que caminhe em linha reta e, depois, volte-se rapidamente para trás ou para os lados. A avaliação da marcha com olhos fechados é muito útil para identificar distúrbios proprioceptivos e vestibulares.

Quando a dificuldade é leve, há acentuação do desequilíbrio ao andar colocando um pé à frente do outro, de modo que o calcanhar encoste-se aos artelhos; ou ao andar para trás.

Distúrbios da coordenação dos movimentos

A observação do paciente enquanto se veste, abotoa ou desabotoa as roupas e amarra os sapatos pode fornecer muitas informações sobre a coordenação dos movimentos, mas há algumas manobras especiais que possibilitam avaliá-la com mais precisão.

A coordenação entre tronco e membros é testada durante a avaliação do equilíbrio e da marcha. A capacidade de inclinar o corpo para a frente, tentando colocar a mão no chão, ou de incliná-lo para trás ou para os lados sem desequilibrar-se, depende de movimentos coordenados dos músculos paravertebrais, pélvicos e dos membros inferiores. Outra manobra muito útil consiste em solicitar que o paciente, estando deitado e com os braços cruzados, sente-se no leito, pois, quando há incoordenação, as pernas podem elevar-se, impedindo que o paciente se sente (denomina-se "dissinergia tronco-membro").

A prova índex-nariz consiste em estender e abduzir o membro superior e, em seguida, tocar a ponta do nariz com a ponta do indicador. Variações, como as prova índex-índex e índex-orelha, podem ser utilizadas. Nos membros inferiores, aplica-se a prova calcanhar-joelho em que o paciente, deitado, deve colocar o calcanhar sobre a rótula oposta e deslizá-lo sobre a tíbia, em linha reta até o hálux. A princípio, as provas são realizadas lentamente e com olhos abertos. Posteriormente, devem ser realizadas com mais velocidade e com olhos fechados.

Nessas provas, o examinador deve observar se o movimento ocorre de maneira harmoniosa ou se apresenta interrupções e correções que caracterizam a *decomposição dos movimentos.* Deve verificar se há erros de direção ou de medida (*dismetria).*

Erro de direção ocorre quando, por exemplo, ao realizar a prova índex-nariz, o paciente toca a fronte ou a boca. Os erros de direção são mais evidentes quando as provas são efetuadas com os olhos fechados.

Diz-se que há *erro de medida* quando o movimento não é interrompido no momento adequado, na prova exemplificada, ou o dedo indicador não atinge o nariz ou se choca contra ele.

Muito úteis são as provas que testam a *diadococinesia* ou a capacidade de realizar movimentos alternados e sucessivos. O paciente sentado, com as mãos espalmadas sobre a coxa ou sobre a mesa, deve efetuar movimentos alternados de pronação e de supinação das mãos. Nos membros inferiores, a prova consiste na extensão e flexão dos pés. Disdiadocinesia é a condição em que o paciente é incapaz de realizar os atos alternados.

Alterações típicas do equilíbrio e da coordenação ocorrem nas diferentes ataxias.

Ataxia sensitiva

Esse tipo de ataxia se caracterizada pelo comprometimento da sensibilidade cineticopostural (ou proprioceptiva). A partir de receptores situados nas articulações e tendões, originam-se impulsos que informam o SNC sobre a posição dos segmentos do corpo e suas modificações.

Quando essas informações são insuficientes, não há noção perfeita da posição de cada segmento do corpo em relação aos demais. A visão pode contornar, em parte, as dificuldades.

Nesse tipo de ataxia, está presente o *sinal de Romberg.* A oclusão palpebral, excluindo-se o papel corretor da visão, ocasiona oscilações e tendência à queda, que acontecem imediatamente após o fechamento dos olhos e não apresentam sentido preferencial, podendo se dar para qualquer lado.

O andar é inseguro e os passos são irregulares. As pernas mantêm-se afastadas e, ao pisar, os pés batem fortemente contra o chão, caracterizando a *marcha talonante* ou calcaneante. Com o fechamento dos olhos, a insegurança torna-se mais evidente e, na maioria das vezes, a marcha é impossível.

O exame da coordenação dos movimentos possibilita verificar que os distúrbios se acentuam muito com o fechamento dos olhos. Erro de direção é a característica mais marcante.

Processos patológicos que atingem sobretudo as fibras sensitivas grossas como certas formas de polirradiculoneurite ou os neurônios dos gânglios espinais, como na neuronopatia sensorial subaguda paraneoplásica; ou as raízes dorsais, como a tabes dorsal ou, ainda, doenças que comprometem os cordões posteriores, como a esclerose múltipla ou a mielose funicular, são as causas mais frequentes de ataxia sensitiva.

Ataxia cerebelar

O cerebelo é considerado o órgão essencial da coordenação motora. Quando os impulsos nervosos envolvidos em determinado movimento partem do córtex cerebral com destino aos motoneurônios, há fibras que, deixando o córtex cerebral, transmitem simultaneamente informações ao cerebelo (Figura 1.22).

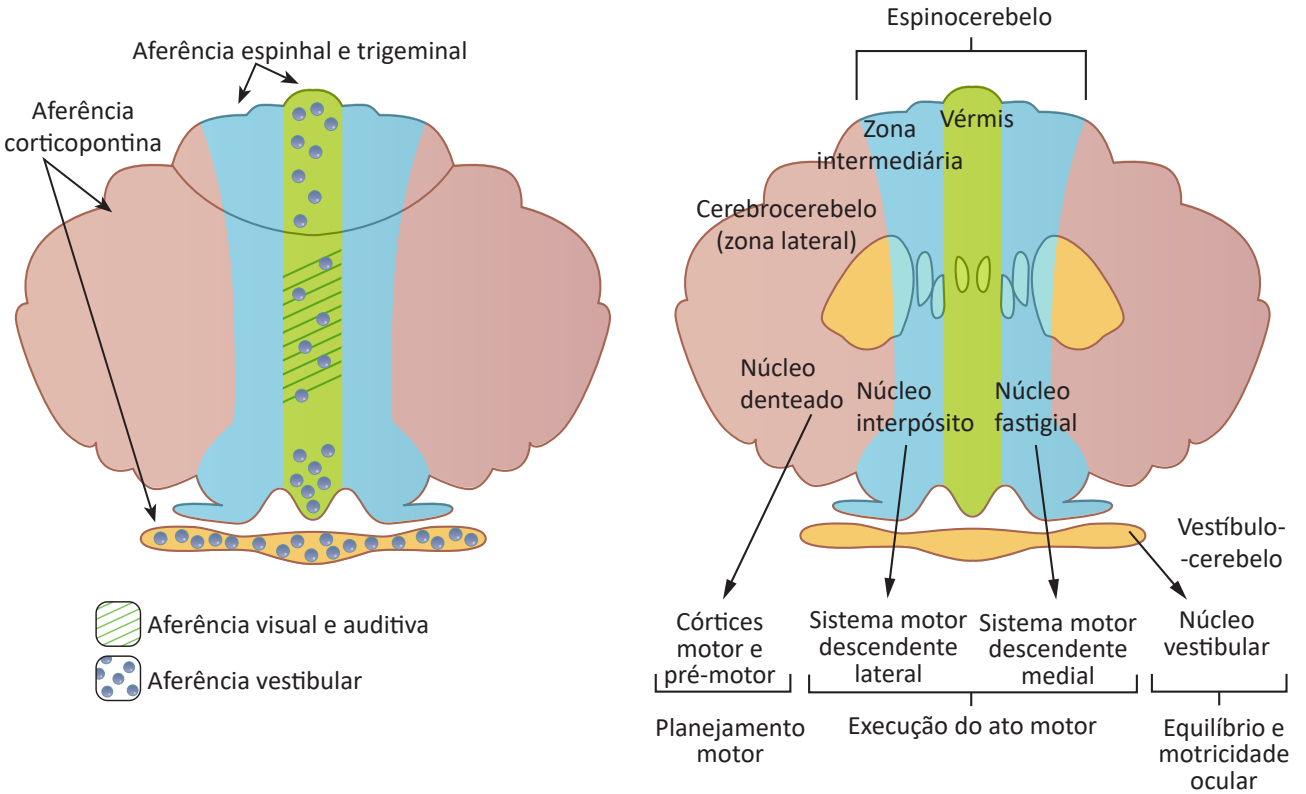

Figura 1.22. Divisões funcionais do cerebelo: hemisférios cerebelares (cerebrocerebelo), região paravermiana e vérmis (espinocerebelo) e o lóbulo floculonodular (vestibulocerebelo).
Fonte: Desenvolvida pela autoria.

Por outro lado, o cerebelo recebe aferências provenientes de praticamente todas as regiões do corpo. Têm maior importância na atividade motora aquelas que provêm dos fusos musculares e dos órgãos tendíneos, que são receptores sensíveis às variações de comprimento e de tensão muscular, respectivamente. O cerebelo recebe ainda importantes informações do labirinto e núcleos vestibulares e da formação reticular do tronco.

Essa posição estratégica possibilita ao cerebelo a "comparação" entre comandos e movimentos efetivamente realizados.

Suas fibras eferentes têm origem nos núcleos cerebelares e destinam-se, sobretudo os córtex motor e pré-motor, à formação reticular do tronco encefálico e aos núcleos vestibulares, de onde partem tratos encefalospinais (reticuloespinhal e vestibuloespinhal) cujas atividades podem ser ajustadas pelos impulsos provenientes do cerebelo.

A porção mediana do cerebelo, denominada "verme" ou "vérmis", tem poucas aferências do córtex cerebral e projeta-se principalmente sobre a formação reticular do tronco e sobre núcleos vestibulares. Na lesão do verme cerebelar, predominam os distúrbios do equilíbrio ou posturais.

As porções laterais, denominadas "hemisférios cerebelares", projetam seus impulsos ao córtex cerebral e têm maior importância na coordenação da motricidade voluntária dos membros.

Consequentemente à disposição das fibras aferentes e eferentes, cada hemisfério cerebelar está ligado à motricidade do hemicorpo ipsilateral. As fibras provenientes do córtex cerebral decussam antes de atingirem o hemisfério cerebelar, enquanto as provenientes de um hemicorpo chegam ao hemisfério cerebelar do mesmo lado, portanto sem decussação, através dos tratos espinocerebelares. Como as fibras eferentes do cerebelo decussam antes de se projetarem sobre o córtex cerebral, compreende-se por que cada hemisfério cerebelar se relaciona com o hemisfério cerebral contralateral e, portanto, com o hemicorpo ipsilateral.

O equilíbrio se altera bastante nas lesões cerebelares. Para compreender as razões do desequilíbrio, é importante recordar que, para a manutenção da postura ereta, é necessário que os músculos envolvidos exerçam tensão constante que seja contrabalançada por músculos antagonistas. Portanto, a tensão exercida sobre o tendão calcâneo (ou tendão de Aquiles) duran-

te a postura ereta dever ser constante e contrabalançada pelas tensões exercidas pelos músculos anteriores da perna. A constância da tensão de um músculo não pode ser mantida à custa da atividade das mesmas unidades motoras, pois rapidamente ocorreria fadiga. Há necessidade de rodízio frequente entre as unidades motoras, sem que a tensão se altere. Portanto, esse estado de equilíbrio aparentemente simples resulta de mecanismos complexos em que a participação do cerebelo é essencial.

Nas lesões cerebelares, é possível observar que, durante a postura ereta, os tendões de Aquiles e do tibial anterior ressaltam irregularmente, numa característica *dança dos tendões.* As oscilações do equilíbrio estático, muitas vezes, obrigam o paciente a manter os pés afastados para ampliar a base de sustentação. A oclusão palpebral praticamente não afeta o equilíbrio, pois a visão não tem papel importante no controle de tensões e variações de comprimento das fibras musculares. Logo, na ataxia cerebelar, não ocorre o sinal de Romberg.

Durante a marcha, as pernas mantêm-se afastadas, os passos são irregulares, ora muito amplos, com abdução exagerada da coxa, e ora pequenos e sem excesso de abdução, o que impede a marcha em linha reta e caracteriza a *marcha ebriosa.* O termo "ebrioso" significa "causado por embriaguez".

Em lesões unilaterais do cerebelo, há tendência a desvios para o lado afetado durante a marcha. Fechar o s olhos não altera de modo significativo a marcha do cerebelopata.

Os testes de coordenação entre tronco e membros são mais afetados nas lesões do verme cerebelar. Ao se inclinar o corpo para a frente ou para trás, as correções são inadequadas e pode haver queda. Ao se levantar do leito, as pernas se elevam, impossibilitando que o paciente se sente no leito sem auxílio das mãos.

Nas lesões dos hemisférios cerebelares, observam-se decomposição de movimentos, erros de medida (dismetria) e disdiadococinesia. Esses distúrbios resultam da falta de contração coordenada de músculos agonistas, sinergistas, fixadores das articulações e de antagonistas. Por exemplo, na manobra índex-nariz, a falta de contração, no momento correto, de músculos antagonistas pode fazer o indicador se chocar contra o nariz; a falta de fixação da posição do ombro pode evitar que o deslocamento se dê em linha reta.

A incoordenação cerebelar pode afetar todas as atividades motoras voluntárias. Os movimentos dos olhos podem apresentar-se decompostos, com erros de medida, e a fala também pode se modificar, tornando-se ora lenta e monótona, ora brusca e explosiva (fala escandida).



Vídeo 1.4: Paciente com ataxia cerebelar. No vídeo, é possível notar dismetria e decomposição em movimentos de índex-índex, disartria cerebelar (fala escandida) e alterações da motricidade ocular.

Ataxia vestibular

Os receptores do labirinto registram constantemente a posição e a aceleração da cabeça. Através do nervo vestibular, os impulsos provenientes do labirinto atingem o SNC e são responsáveis por ajustes posturais e por movimentos oculares reflexos.

As noções de posição e de aceleração linear da cabeça dependem do utrículo e do sáculo, onde há regiões especiais denominadas "máculas". Nas máculas, há células cujos cílios ficam embebidos numa matriz gelatinosa que contém concreções de carbonato de cálcio denominadas "otólitos" (Figura 1.23).

Quando a cabeça se inclina ou quando há deslocamento em qualquer direção, a força da gravidade exercida sobre os otólitos desloca os cílios num sentido particular, produzindo impulsos que se propagam a fibras nervosas que formam o nervo vestibular ou porção vestibular do VIII nervo craniano (Figura 1.22). Os impulsos são transmitidos sobretudo aos núcleos vestibulares e ao cerebelo, desencadeando ajustes posturais essenciais para a manutenção do equilíbrio e ajustes da posição dos olhos.

Quando viramos a cabeça em qualquer direção, são outros os receptores que são estimulados. A aceleração angular da cabeça estimula as células ciliadas dos canais semicirculares. Há três canais semicirculares em cada labirinto e que se dispõem em planos ortogonais: horizontal; anterior; e posterior (Figura 1.24). Cada canal forma um par com um canal do labirinto oposto que se situa no mesmo plano, de modo que pelo menos um par de canais é afetado por aceleração angular de qualquer direção. Quando a cabeça sofre aceleração angular, a endolinfa que existe no interior dos canais desloca-se no sentido oposto em virtude da inércia e movimenta a cúpula que contém cílios do epitélio sensorial (Figura 1.25). São, então, produzidos impulsos que atingem o SNC pelo nervo vestibular, desencadeando movimentos reflexos da musculatura ocular extrínseca e correções posturais.

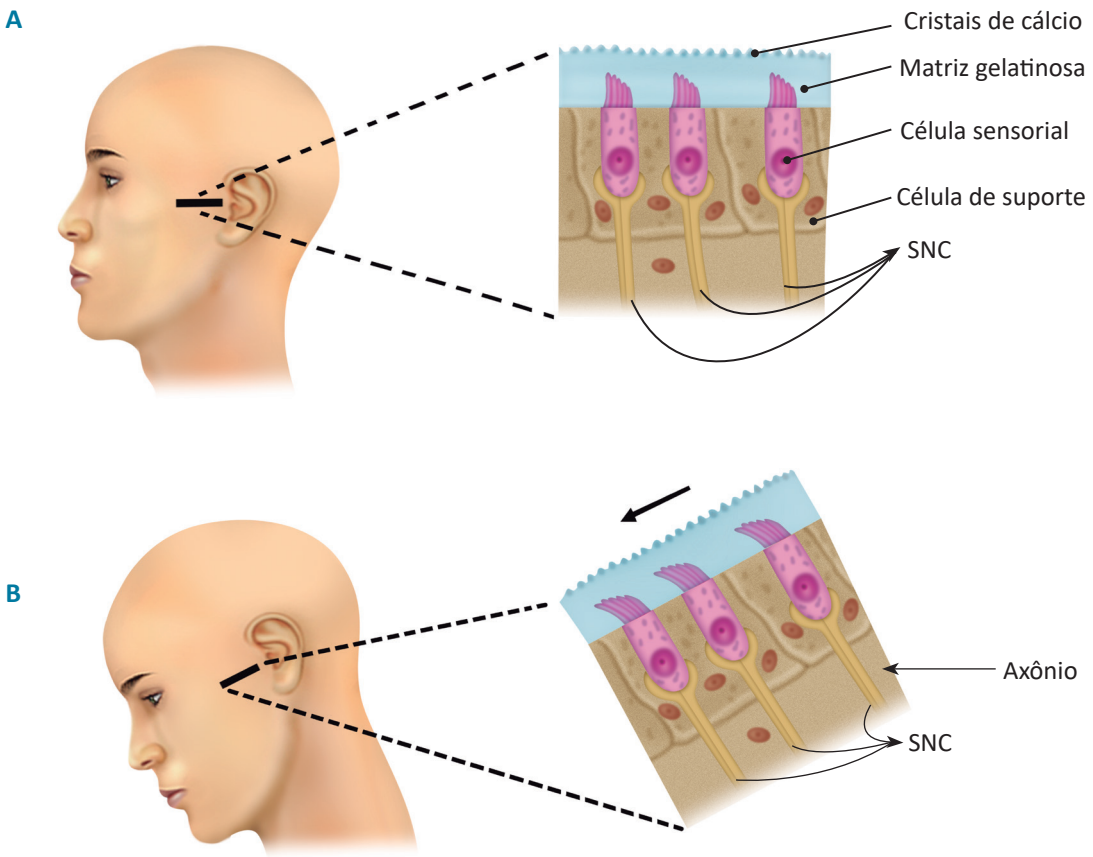

Figura 1.23. **(A)** Mácula do utrículo na postura ereta, com a cabeça em posição anatômica. **(B)** Mácula do utrículo com a cabeça inclinada para a frente (aceleração linear).
SNC: sistema nervoso central.
Fonte: Desenvolvida pela autoria.

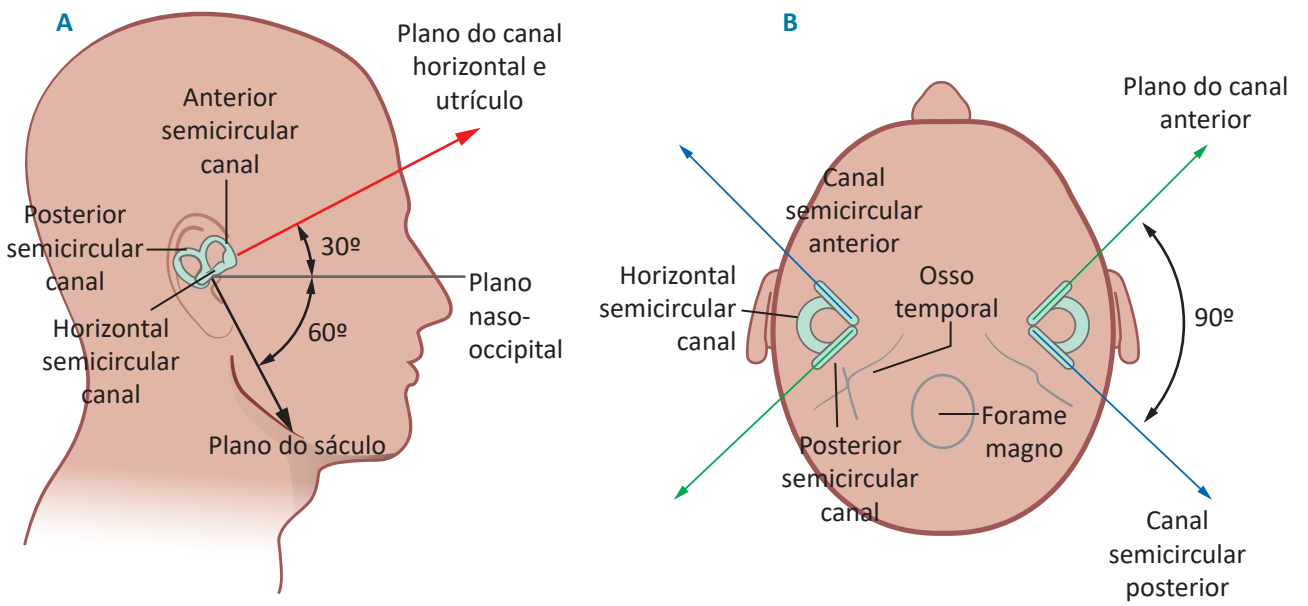

Figura 1.24. Relação dos canais semicirculares com a cabeça.
Fonte: Desenvolvida pela autoria.

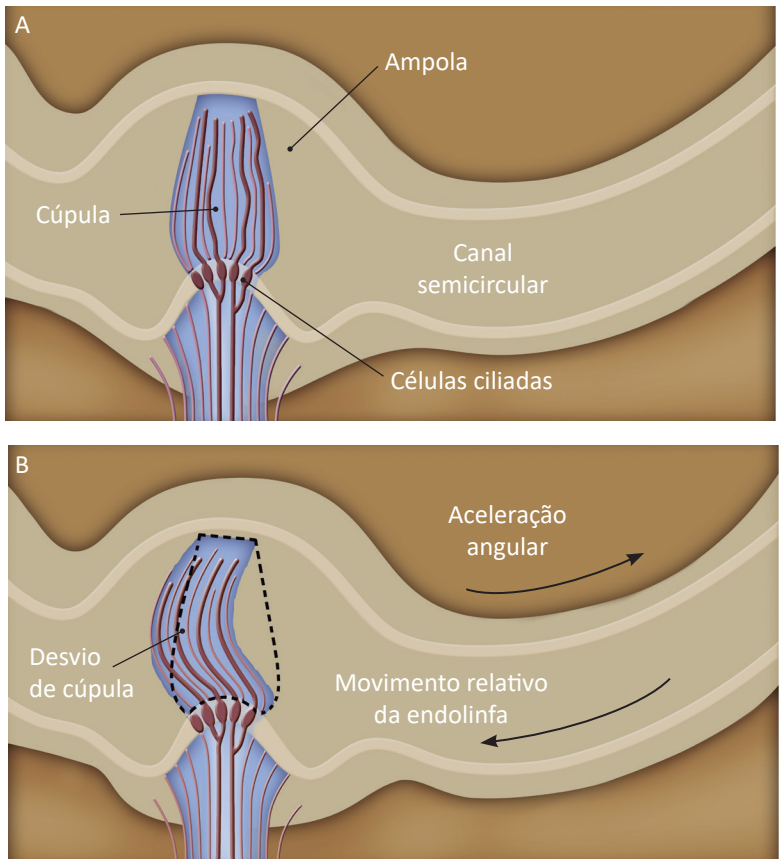

Figura 1.25. Aceleração angular e deslocamento da endolinfa com movimentação da cúpula.
Fonte: Adaptada de Kandel, Schwartz, Jessell*, et al.,* 2013.

A função primordial dos canais semicirculares e de suas vias é possibilitar que o olhar se mantenha fixo num ponto do espaço enquanto a cabeça se movimenta. Por exemplo, se a cabeça for virada 20º para a direita, os olhos devem deslocar-se no sentido oposto, com a mesma aceleração se o indivíduo estiver com o olhar fixo em algum objeto. Se os movimentos compensatórios dos olhos não forem perfeitos, produzir-se-á ilusão de movimento do ambiente.

A vertigem, sensação de rotação do ambiente ou do próprio corpo, é um sintoma típico de distúrbio da função vestibular. Quando há comprometimento vestibular, o exame do equilíbrio estático evidencia tendência à queda, que é corrigida pela visão. O fechamento dos olhos ocasiona queda com sentido preferencial e que acontece após certo período de latência. Portanto, o sinal de Romberg não ocorre em lesões vestibulares (alguns autores o denominam "sinal de Romberg vestibular").

Nas lesões periféricas do sistema vestibular, denominadas "labirintopatias" (erroneamente denominadas "labirintites") ou nas neuropatias vestibulares, a queda ocorre no sentido do labirinto normal para o lesado e modifica-se em função da posição da cabeça. Desse modo, por exemplo, em lesão destrutiva do labirinto ou do nervo vestibular direito, a queda será para a direita; porém, se a cabeça for girada para a esquerda, a queda será para a frente; e, se for girada para a direita, a queda será para trás. Ou seja: o sentido da queda será do labirinto normal para o lesado.

Se solicitarmos a um paciente com lesão do labirinto ou do nervo vestibular direito que se mantenha em pé com os braços estendidos para frente no plano horizontal e com os olhos fechados, verificaremos um desvio lento dos braços para a direita, além de tendência à queda no mesmo sentido.

Pode-se supor que a falta de informações de um labirinto seja interpretada pelo SNC como se estivesse ocorrendo desvio do corpo para o lado oposto e, ao tentar corrigi-la, desencadeia a tendência à queda e o deslocamento dos membros superiores para o lado da lesão.

Nas lesões vestibulares centrais, em que são afetados vias e núcleos vestibulares no tronco, há sentido preferencial de queda que usualmente não se altera com mudanças de posição da cabeça.

A marcha na ataxia vestibular caracteriza-se por alargamento da base de sustentação e por tendência a se desviar para um lado. Nas lesões periféricas, quando se solicita ao paciente que caminhe 4 ou 5 metros para a frente e para trás com os olhos fechados, é possível verificar que os desvios acabam por descrever a figura de uma estrela, pois, quando o paciente caminha para trás, inverte-se o sentido do desvio.

Nessa ataxia, predominam os distúrbios de equilíbrio, enquanto os movimentos voluntários dos membros não exibem alterações. Ao exame da motricidade ocular extrínseca, observa-se um dos sinais mais típicos da lesão vestibular – o *nistagmo.*

O nistagmo vestibular caracteriza-se pelo desvio relativamente lento dos olhos num sentido, seguido de um abalo rápido no sentido oposto. Nas lesões periféricas, como já vimos, há desvio lento do tronco e dos membros para o lado do labirinto ou nervo vestibular lesado. Esse desvio também afeta os olhos, que, então, se deslocam lentamente nesse mesmo sentido e, em seguida, deslocam-se bruscamente no sentido oposto. Como, por convenção, o sentido do nistagmo é o do componente rápido, diz-se que, nas lesões periféricas, o nistagmo "bate" para o lado não lesionado. Ou seja: nas lesões periféricas, há tendência à queda para um lado e nistagmo para o lado oposto.

Nas lesões centrais, o nistagmo pode ter o mesmo sentido ou sentido oposto ao da queda, pode ser bilateral, vertical ou "bater" na direção do olhar.

Ataxia frontal

O equilíbrio pode ser comprometido em doenças que afetam os lobos frontais, em especial a substância branca dos lobos frontais, onde se encontram tratos que conectam o córtex frontal com o cerebelo e os núcleos da base. O equilíbrio estático é quase sempre menos comprometido que a marcha, mas alargamento da base e tendência à flexão do tronco e da cabeça podem ocorrer. Nas fases avançadas, o paciente não fica em pé sem apoio, e nem mesmo sentado, e observa-se grande dificuldade de manter o eixo gravitacional do corpo em linha reta pela presença de inclinações excessivas do tronco ou da cabeça, sobretudo para a frente ou para trás.

O equilíbrio dinâmico é comprometido mais precocemente que o estático. A marcha caracteriza-se por passos hesitantes. O início da marcha é particularmente difícil, pois os pés parecem estar colados ao chão. Ao se virar, os passos tornam-se ainda menores e mais incertos, acentuando-se o desequilíbrio durante as mudanças de direção. Um pequeno apoio por parte do examinador possibilita considerável melhora da marcha.

É particularmente intrigante a constatação de que muitos pacientes com esse tipo de distúrbio podem realizar movimentos coordenados dos membros inferiores quando deitados. O termo "apraxia" é utilizado para designar a perda da capacidade de realizar atos motores previamente apreendidos, que não pode ser explicada pela presença de déficit motor, alterações cerebelares, extrapiramidais ou sensoriais. A expressão "apraxia de marcha" é, muitas vezes, empregada para designar a alteração da marcha que ocorre em lesões dos lobos frontais.

A coordenação dos movimentos apendiculares, na maioria das vezes, é menos afetada e a alteração comum é a *perseveração motora.* Ao se tentar realizar movimentos alternados ou em sequência, há dificuldade em passar de um movimento a outro, perseverando no movimento anterior. Ou seja, nas lesões frontais também pode ocorrer disdiadocinesia. O Quadro 1.2 mostra as características das ataxias.

TRANSTORNOS DO MOVIMENTO

Os transtornos do movimento caracterizam-se pelas alterações do tono muscular, pela dificuldade em iniciar movimentos e pela presença de movimentos involuntários. Anteriormente, os transtornos do movimento eram denominados "síndromes extrapiramidais", mas o termo foi abandonado, pois é impreciso do ponto de vista neuroanatômico. A fisiopatologia desses distúrbios é explicada no Capítulo 17 – Distúrbios do Movimento.

Quadro 1.2. Diferentes tipos de ataxias

Tipos	Equilíbrio estático	Marcha	Coordenação apendicular
Sensitiva	Sinal de Romberg (queda sem lado preferencial e sem latência)	Talonante; impossível com olhos fechados	Erro de direção (piora com olhos fechados)
Cerebelar	Dança dos tendões	Ebriosa	Decomposição de movimentos; erros de medida
Vestibular	Queda com latência e sentido preferencial (pseudo-Romberg)	Desvio para o lado lesado. Marcha "em estrela''	Normal (nistagmo)
Frontal	Tendência à flexão do tronco	Passos pequenos Pés colados ao chão	Perseveração

Fonte: Desenvolvido pela autoria.

Didaticamente, podem ser classificadas como síndromes hipercinéticas-hipotônicas ou hipocinéticas-hipertônicas. Nas primeiras, há movimentos involuntários e hipotonia muscular, enquanto nas outras os movimentos são lentos e os músculos hipertônicos.

A doença de Parkinson apresenta as características semiológicas de síndrome hipocinética-hipertônica. Por isso, o termo "síndrome parkinsoniana" é usado como sinônimo. Nessa doença, os movimentos são realizados com muita dificuldade e lentidão. O exame do equilíbrio estático possibilita verificar tendência à flexão do tronco e da cabeça. Há grande dificuldade em realizar correções posturais, o que se torna evidente quando o examinador utiliza-se de pequenos empurrões para modificar o centro de gravidade do paciente, em especial quando o paciente é empurrado (ou puxado) para trás. À marcha, nota-se pobreza dos movimentos associados dos membros superiores, que permanecem rígidos e semifletidos ao lado do tronco.



Vídeo 1.5: Paciente com doença de Parkinson. No vídeo, pode-se observar que a paciente tem bradicinesia, tremor de repouso e marcha parkinsoniana.

Na coreia e em outras síndromes hipercinéticas-hipotônicas, são os movimentos involuntários que podem prejudicar a manutenção do equilíbrio estático ou tornar a marcha insegura e bizarra.

A coordenação dos movimentos nos transtornos do movimento pode ser prejudicada pela presença de *movimentos involuntários* ou *hipercinesias.* Tremores, mioclonias, movimentos coreicos e distônicos são os mais frequentes.

- *Tremores* são movimentos rítmicos que resultam da contração alternada de grupos musculares antagonistas. Podem ocorrer no repouso ou durante a movimentação.
- *Mioclonias* resultam da contração abrupta e breve de grupamentos musculares, que podem conter poucos músculos e deslocar apenas um segmento ou podem conter grande número de músculos de todo o corpo (mioclonias maciças). Podem ser comparadas a abalos produzidos por descarga elétrica.
- *Movimentos coreicos (*ou *coreia):* caracterizam-se por contrações musculares bruscas, irregulares, arrítmicas, breves, porém mais duradouras que as mioclonias. Apresentam tendência a confluir, podendo acometer diversas partes de um segmento ao mesmo tempo, o que confere aspecto bizarro ao movimento. Acentuam-se nos estados de tensão emocional e desaparecem durante o sono, como se observa em quase todas as hipercinesias.
- *Movimentos distônicos:* são lentos e amplos que afetam quase sempre segmentos proximais dos membros, pescoço e tronco, produzindo contorções e posturas anômalas. Assemelham-se muito aos movimentos observados na *atetose,* que são igualmente lentos, mas acometem as porções distais dos membros e são menos amplos.



Vídeo 1.6: Paciente com coreia/balismo em hemicorpo esquerdo (hemicoreia-hemibalismo).

ALTERAÇÕES NEUROGÊNICAS DA MICÇÃO

Afecções neurológicas podem acompanhar-se de distúrbios da micção que apresentam características clínicas diferentes segundo a topografia lesional. Para compreendê-los, é interessante recordar algumas noções básicas.

Sistema nervoso autônomo

A inervação dos músculos lisos das vísceras, do músculo cardíaco e das glândulas depende da parte do sistema nervoso denominado "autônomo" (ou sistema nervoso motor visceral). O termo "autônomo" é inexato porque a inervação da musculatura lisa e das glândulas não é verdadeiramente independente das demais regiões do sistema nervoso, pois os arcos reflexos viscerais incluem neurônios da medula espinhal ou dos nervos cranianos situados no tronco encefálico. Além disso, esses reflexos estão sob controle central exercido por rede de conexões de que fazem parte de regiões do córtex cerebral, núcleos hipotalâmicos e formação reticular do tronco encefálico. Esse controle está integrado ao estado emocional, às motivações e à movimentação voluntá-

ria. O termo "autônomo" deriva do fato de esse sistema não está sob controle voluntário e não ser consciente, salvo algumas exceções.

O sistema nervoso autônomo tem três subdivisões: simpático; parassimpático; e entérico. A subdivisão entérica tem de fato grande autonomia em relação às demais e é constituída por neurônios motores e sensitivos do trato gastrointestinal que têm poucas conexões com o resto do sistema nervoso. As divisões ou sistemas simpático e parassimpático diferenciam-se do ponto de vista anatômico, funcional e quanto aos neurotransmissores que empregam.

A parte periférica da divisão simpática é constituída por neurônios situados na coluna intermediolateral da medula torácica e lombar que se estendem desde o último segmento cervical até os dois primeiros lombares. São denominados "neurônios pré-ganglionares" porque, quando seus axônios deixam a medula, dirigem-se aos gânglios simpáticos para- ou pré-vertebrais. Estabelecem sinapses colinérgicas (em que o mediador químico é a acetilcolina) com neurônios pós-ganglionares.[6] Os neurônios pós-ganglionares simpáticos atuam sobre a musculatura lisa dos vasos, sobre vísceras e glândulas, por intermédio de sinapses em que o neurotransmissor é a noradrenalina.

O componente simpático é responsável por modificações rápidas que possibilitam ao organismo adaptar-se a súbitas alterações do meio externo (p. ex., uma modificação súbita da temperatura) ou do meio interno (uma hemorragia). Uma característica anatômica importante é a de que os neurônios pós-ganglionares simpáticos situam-se próximos à medula espinhal e os axônios pós-ganglionares podem inervar diversos órgãos, o que torna as reações simpáticas mais difusas.

Por sua vez, a parte periférica da divisão parassimpática é constituída por neurônios pré-ganglionares situados, sobretudo, no tronco encefálico, constituindo alguns dos núcleos dos nervos cranianos, e em pequena área da medula sacral. Os axônios pré-ganglionares parassimpáticos são longos porque os gânglios situam-se próximo às estruturas inervadas ou mesmo em seu interior. Os axônios pós-ganglionares são curtos e sua atuação limita-se a um único órgão. Tanto as conexões sinápticas, entre os neurônios pré e pós-ganglionares, como aquelas entre estes e o órgão efetor são colinérgicas.

O sistema parassimpático é responsável pela manutenção das condições basais no repouso, como a frequência cardíaca, a pressão arterial e o metabolismo em condições normais.

Além das conexões autonômicas eferentes a que nos referimos, há conexões aferentes que transmitem impulsos de receptores viscerais, por meio de fibras finas, a neurônios da medula espinhal e do tronco encefálico.

Os sistemas simpático e parassimpático estão sob controle de estruturas do SNC, sobretudo do hipotálamo que mantém a estabilidade do meio interno (ou homeostase) mediante sua atuação sobre o sistema nervoso autônomo e sobre o sistema endócrino.

Há diversos sintomas ou sinais que podem ser decorrentes de insuficiência autonômica, como hipotensão ortostática, distúrbios da sudorese, disfunções gastrointestinais e distúrbios da micção. Pela sua frequência, os distúrbios da micção merecem destaque.

Inervação da bexiga

O controle neurológico sobre a função vesical é exercido por meio três estruturas principais – músculo detrusor, esfíncter interno e esfíncter externo (Figura 1.26) –, depende predominantemente de controle autonômico, involuntário, mas é, em parte, voluntário, como veremos.

O músculo detrusor, formado por fibras musculares lisas, envolve a parede vesical e, quando se contrai, elimina a urina. É inervado por neurônios pré-ganglionares parassimpáticos situados nos segmentos S2 a S4 (medula sacra), cujos axônios emergem pelas raízes da cauda equina, continuam pelos nervos pélvicos e terminam nos neurônios pós-ganglionares situados nos gânglios pélvicos ou próximos à parede vesical. A acetilcolina liberada nas terminações dos neurônios pós-ganglionares parassimpáticos atua em receptores muscarínicos presentes no músculo detrusor.

O esfíncter interno situa-se no colo vesical e na uretra proximal. É constituído por fibras musculares lisas e por fibras elásticas. Sua inervação depende de neurônios pré-ganglionares simpáticos situados na coluna intermediolateral da medula torácica, nos segmentos T11, T12 e L1. Os axônios atravessam a cadeia simpática paravertebral e atingem gânglios dos plexos mesentérico e hipogástrico. Os neurônios pós-ganglionares prologam-se pelos nervos hipogástricos e atingem a musculatura lisa do colo vesical, atuando sobre receptores alfa-adrenérgicos.

O esfíncter externo é formado por fibras musculares estriadas localizadas ao redor da uretra e que são contínuas com as do diafragma urogenital. Recebe inervação de motoneurônios situados na coluna anterior da medula sacra, também nos segmentos S2 a S4, cujos axônios trafegam pelos nervos pudendos. É a única entre essas três estruturas que está sob controle voluntário.

6 A denominação "neurônio pós-ganglionar" é empregada rotineiramente, apesar de equivocada. A expressão correta seria "neurônio ganglionar".

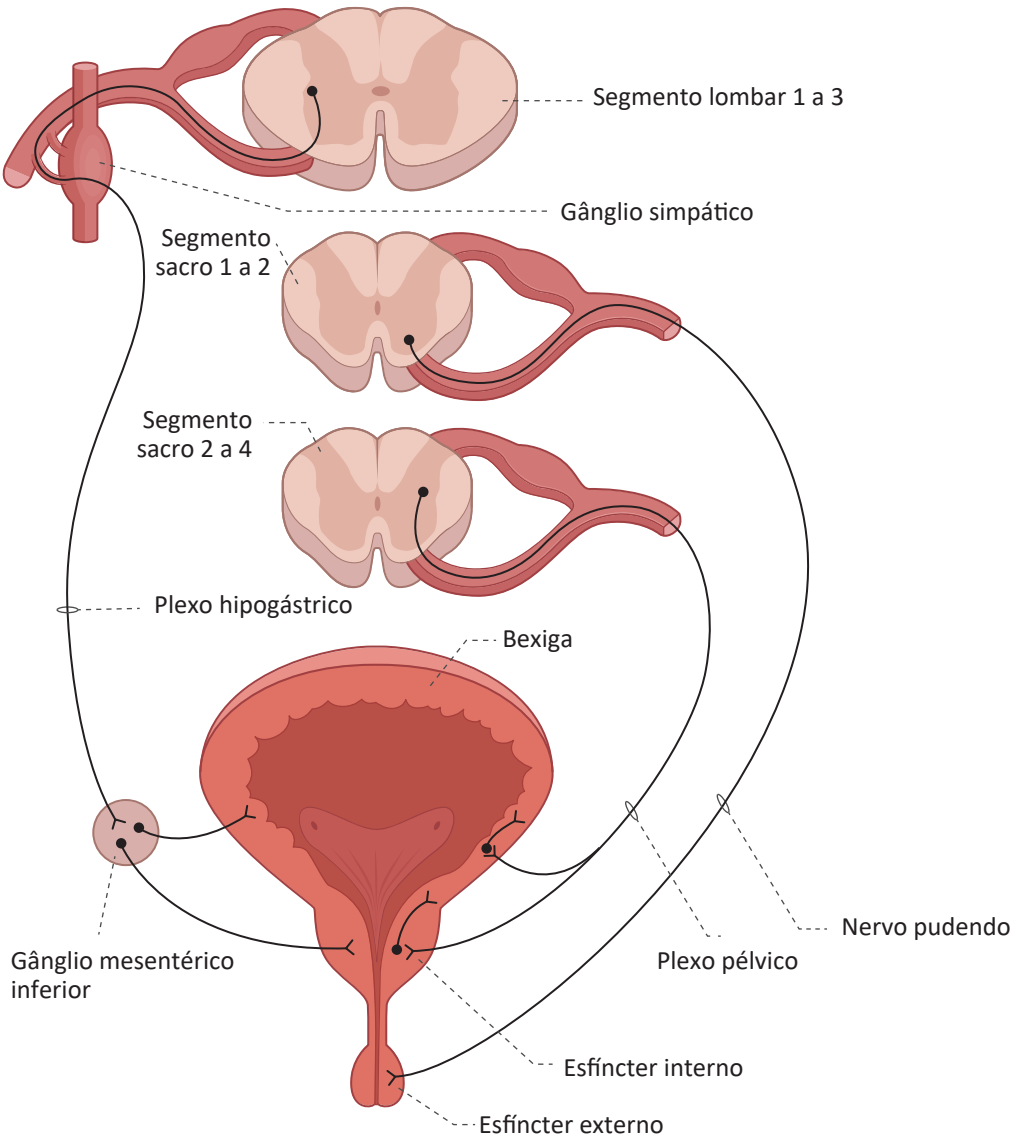

Figura 1.26. Esquema da inervação da bexiga.
Fonte: Desenvolvida pela autoria.

Fase de enchimento

Durante a fase de enchimento, o detrusor mantém-se relaxado e a pressão intravesical aumenta pouco. A urina é impedida de sair pela ação do esfíncter *interno* no colo vesical. O esfíncter externo está sob controle voluntário e não é fundamental para a continência durante a fase de enchimento. Torna-se importante para a retenção da urina quando a pressão intravesical aumenta muito.

Fase de esvaziamento (micção)

Quando a pressão intravesical aumenta, são estimulados receptores situados na parede da bexiga, produzindo impulsos que são transmitidos até a medula sacral. Na medula sacral, parte dos impulsos atinge os neurônios pré-ganglionares parassimpáticos que inervam o detrusor, fechando um arco reflexo que promoveria a contração do detrusor. Outra parte do estímulo sensitivo ascende até a ponte onde estabelece conexão com neurônios localizados na formação reticular da ponte em região que tem sido denominada "centro pontino da micção". Esse centro, por sua vez, está sob controle de outras regiões cerebrais corticais e subcorticais, destacando-se o centro cortical da micção localizado na face medial do lobo frontal. O centro cortical da micção mantém um controle predominantemente inibitório sobre o arco reflexo no nível sacral. A micção ocorre quando esse centro pontino encontra-se profundamente estimulado

e envia impulsos através de fibras descendentes para o sistema parassimpático sacral para promover também a contração do detrusor e o relaxamento do esfíncter interno. As aferências ascendentes são responsáveis, junto com aferências da parede abdominal e da pelve, pela sensação de plenitude vesical.

O esfíncter externo relaxa-se durante a micção, mas pode interrompê-la voluntariamente, mesmo quando o detrusor está se contraindo.

No lactente, a micção pode ser explicada pela ação concertada dos reflexos ao nível da medula espinhal sobre os quais se sobrepõe o controle pontino. Com a mielinização do SNC, desenvolvem-se os sistemas corticais e subcorticais que controlam o centro pontino, assim como o controle sobre o esfíncter externo, possibilitando o adequado controle da micção, que pode ser rompido por lesão em diversos pontos do SNC, causando a denominada "bexiga neurogênica".

Bexiga neurogênica

Distúrbios neurogênicos do controle vesical resultam de dois distúrbios básicos: arreflexia; e hiperreflexia do detrusor.

Arreflexia do detrusor

Lesões dos nervos pélvicos, das raízes da cauda equina ou da medula sacra, que acometem a inervação parassimpática do detrusor, acompanham-se de arreflexia do detrusor. Na maioria das vezes, o detrusor não se torna totalmente atônico porque os neurônios pós-ganglionares continuam a estimulá-lo. Entretanto, as contrações que causam atingem apenas pequenas partes do detrusor de cada vez e não são suficientes para produzir micção adequada. O paciente apresenta retenção urinária e um volume vesical pós-miccional aumentado. Se as inervações dos esfíncteres interno e externo também estiverem afetadas, como ocorre em lesões periféricas extensas, mesmo essas contrações débeis podem causar incontinência por "transbordamento". A urina será eliminada em pequenas quantidades, mas manobras que aumentam a pressão abdominal poderão possibilitar o esvaziamento quase completo da bexiga. Essa condição é denominada "bexiga autônoma".

Em lesões parciais, os esfíncteres podem manter certa contração, causando retenção urinária.

Medicamentos colinérgicos que atuam sobre receptores muscarínicos podem, em alguns casos, estimular a contração do detrusor e aliviar a retenção urinária.

É frequente haver incontinência ou retenção de fezes porque as inervações do reto e do esfíncter anal são semelhantes às da bexiga.

Dependendo do acometimento das vias sensoriais, a sensação de plenitude vesical poderá ser preservada ou não.

A arreflexia do detrusor ocorre também na fase de choque medular que se segue à lesão aguda da medula espinhal situada acima da medula sacra. No choque medular, há retenção urinária e fecal, embora mais raramente lesões encefálicas também possam se acompanhar de arreflexia do detrusor.

Hiperreflexia do detrusor

A hiperreflexia do detrusor mais característica é observada nas lesões medulares bilaterais situadas acima da medula sacra, quando ocorre a denominada "bexiga reflexa". A lesão impede a ação do centro pontino e a micção decorre do arco reflexo situado na medula sacral que causa contração do detrusor quando a pressão intravesical é inferior àquela que normalmente desencadeia o reflexo, surgindo incontinência urinária. A capacidade da bexiga se reduz e o volume residual pós-miccional é variável. Nas lesões completas, não há nenhuma sensação de plenitude vesical.

Nas lesões medulares bilaterais, além das alterações do controle vesical, é comum que haja hipertonia espástica intensa dos membros inferiores e dos músculos do assoalho pélvico. Quando a hipertonia do assoalho pélvico é muito intensa, apesar da hiperreflexia do detrusor, pode haver retenção urinária devido à hipertonia do esfíncter externo, que não relaxa quando o detrusor se contrai. Essa condição é denominada "dissinergia vesicoesfincteriana" ou "vesicuretral".[7]

É importante observar que a hiper-reflexia do detrusor pode ocorrer na ausência de distúrbios neurológicos, como na obstrução causada pela hipertrofia da próstata.

Bexiga não inibida

Urgência ou incontinência urinária é uma alteração frequente em lesões situadas acima da ponte, provavelmente por causa da redução do controle cortical sobre o centro pontino. Nessas condições, instala-se a chamada "bexiga não inibida", em que a dificuldade é a de controlar o reflexo da micção que, por sua vez, é normal, sem que haja redução da capacidade da bexiga ou resíduo pós-miccional. Os pacientes nessas condições apresentam urgência urinária. Esse é um achado frequente nas lesões da substância branca periventricular causada por

7 Outro tipo de dissinergia envolve o detrusor e o esfíncter interno. Resulta de lesões medulares situadas geralmente acima de T6, que se acompanham de aumento da atividade simpática. Fármacos bloqueadores alfa-adrenérgicos podem ser úteis para diagnóstico ou tratamento desse tipo de dissinergia.

doença de pequenos vasos, na hidrocefalia de pressão normal e como sequela de acidentes vasculares cerebrais bilaterais.

Fármacos anticolinérgicos que antagonizam efeitos muscarínicos da acetilcolina reduzem a contração do detrusor e podem melhorar a incontinência.

Muitas vezes, o diagnóstico do tipo de bexiga neurogênica só é possível com o emprego de procedimentos complementares como o estudo urodinâmico.

DISTÚRBIOS VISUAIS E DA MOTRICIDADE OCULAR

Distúrbios da visão e da motricidade ocular secundários a lesões do sistema nervoso são relativamente frequentes. Serão abordadas aqui as alterações de campo visual, as diplopias e alguns distúrbios de movimentos conjugados dos olhos.

Alterações de campo visual

Redução de campo visual pode decorrer de distúrbios dos meios de refração, da retina ou de lesões das vias ópticas. A redução resulta do aparecimento de escotomas, que são áreas de falha parcial ou completa da visão.

Lesões das vias ópticas causam escotomas cuja distribuição no campo visual apresenta peculiaridades que possibilitam o diagnóstico topográfico. Para compreendê-las, recordaremos alguns princípios fundamentais.

Em primeiro lugar, em virtude da presença do orifício pupilar por onde a luz penetra no globo ocular, a retina só pode ser impressionada por estímulos luminosos situados em pontos diametralmente opostos a ela. Isso condiciona que a metade superior da retina seja estimulada pela parte inferior do campo visual e a metade direita da retina, pela parte do campo situada à esquerda do eixo anteroposterior do globo ocular.

De modo geral, dividimos a retina em porção nasal (ou medial) e temporal (ou lateral). Estímulos localizados à direita do campo visual atingirão a metade nasal da retina do olho direito e a metade temporal da retina do olho esquerdo.

Essa característica da visão binocular possibilita prever a necessidade de cruzamento das vias ópticas e enseja a utilização de uma explicação simultaneamente didática e teleológica. Como o campo visual direito impressiona as metades esquerdas das retinas, há necessidade de que os estímulos sejam transmitidos ao lado esquerdo do encéfalo, pois é ele que atua sobre a metade direita do espaço à sua volta. Logo, deve haver cruzamento das vias que transmitem os impulsos nervosos da metade nasal de uma retina para o hemisfério cerebral situado do lado oposto. Esse cruzamento ocorre no quiasma óptico.

A estimulação luminosa dos cones e bastonetes produz impulsos que são transmitidos às células ganglionares. Os axônios das células ganglionares confluem para a papila óptica, onde se juntam, formando o nervo óptico.

As fibras da metade nasal da retina de cada olho decussam no quiasma e unem-se às provenientes da metade temporal para formar o trato óptico (Figura 1.27). O trato óptico prolonga-se até o corpo geniculado lateral de onde parte a radiação óptica que termina no córtex occipital, sobretudo no córtex visual primário. Dos neurônios do córtex visual primário, têm origem fibras que se dirigem a áreas secundárias do córtex visual (córtex de associação visual) e, então, conectam-se a áreas de associação multimodal.

A secção completa do nervo óptico causa amaurose ou perda total da visão de um olho (Figura 1.26A). Lesões parciais produzem escotomas monoculares. Um tipo de escotoma relativamente frequente é o escotoma central que decorre de lesão dos axônios provenientes da fóvea onde se localiza a mácula, responsável pela visão do centro do campo visual. Esses axônios são mais vulneráveis a diversos tipos de agressão patológica. Escotomas centrais promovem uma redução de acuidade visual no olho afetado.

A lesão do quiasma óptico causa escotomas que afetam os campos temporais de ambos os olhos (Figura 1.26B). Essa restrição de campo é denominada “hemianopsia bitemporal” ou “hemianopsia heterônima” porque afeta as metades direita e esquerda do campo visual. A hemianopsia bitemporal é frequentemente causada por tumores da hipófise, que comprimem o quiasma óptico de baixo para cima. Na fase inicial, a compressão afeta apenas as fibras quiasmáticas localizadas mais inferiormente e ocasiona perda da visão nos quadrantes superiores: quadrantanopsia bitemporal superior.

Lesões do trato óptico (Figura 1.26C), do corpo geniculado lateral, da radiação óptica (Figura 1.26D) e do córtex visual primário causam hemianopsia homônima, pois são comprometidos os campos visuais direitos ou esquerdos de ambos os olhos. Lesões parciais (Figura 1.26E) podem acarretar quadrantanopsias e escotomas hemianópticos.

Lesões do córtex visual de associação não alteram o campo visual, mas causam agnosias. Nas agnosias visuais, pode haver dificuldade de reconhecer objetos, figuras, faces, cores, sem que exista déficit da acuidade visual, redução de campo ou outros distúrbios cognitivos. Por exemplo, na agnosia visual para objetos, um objeto não identificado pela visão pode ser facilmente reconhecido pelo tato. Na agnosia visual para faces de pessoas (prosopagnosia), o paciente pode não reconhecer pela visão uma pessoa conhecida, mas poderá identificá-la de imediato ao ouvir sua voz.

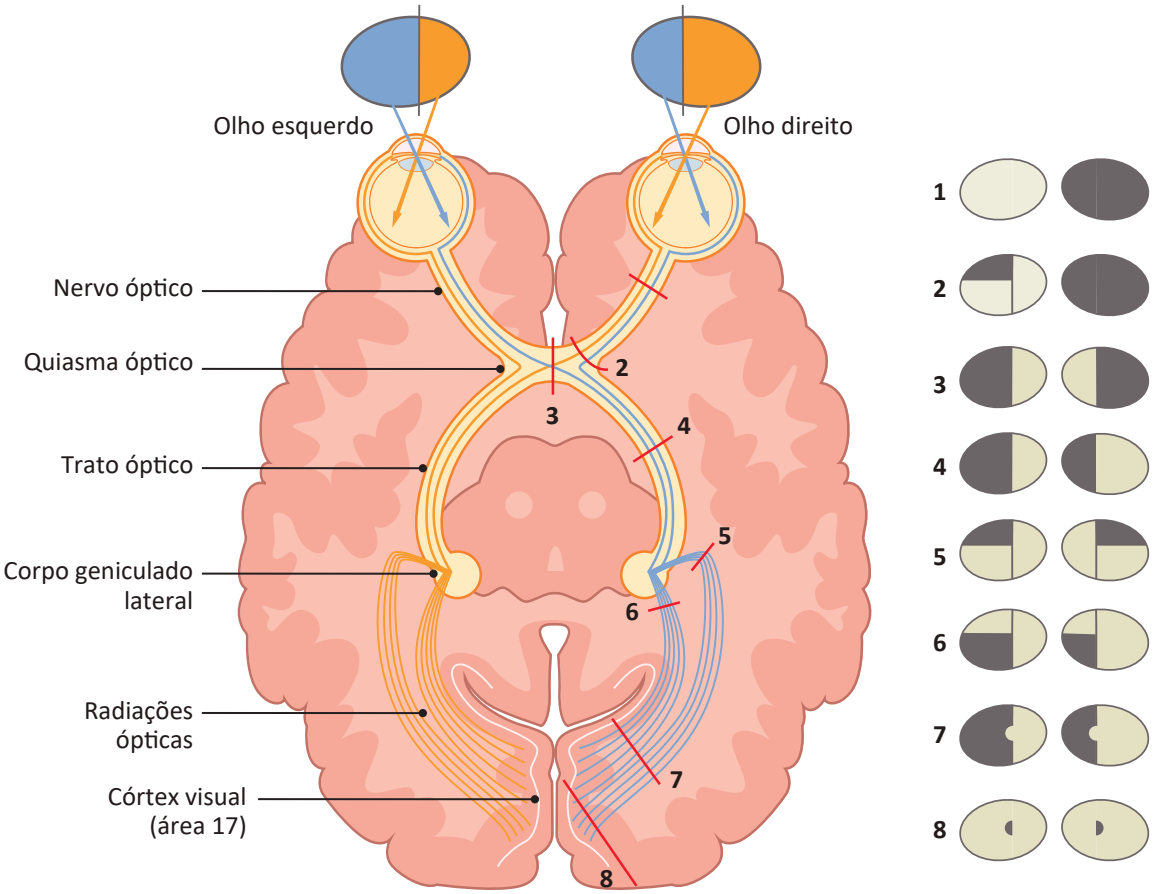

Figura 1.27. Vias ópticas e alterações do campo visual.
Fonte: Desenvolvida pela autoria.

Diplopia

Os movimentos de cada globo ocular dependem de seis músculos que, em conjunto, recebem a denominação musculatura ocular extrínseca. O sintoma mais importante da paresia ou plegia desses músculos é a visão dupla ou diplopia, que resulta da perda de paralelismo entre os eixos dos dois olhos. O sinal mais marcante é o estrabismo. A diplopia é tipicamente binocular, pois a oclusão de um dos olhos resulta no desaparecimento de uma das imagens da visão dupla. Diplopia monocular indica problemas nos meios de refração ocular (p. ex., córnea, cristalino) e não decorrentes de uma paresia musculatura ocular. Diplopia monocular também pode ser consequência de um transtorno psiquiátrico funcional (ou somatoforme) ou mais raramente decorrente uma lesão cortical na área visual.

Musculatura ocular extrínseca

Os movimentos do globo ocular no plano horizontal dependem de dois músculos: reto medial e reto lateral, responsáveis pela adução e abdução, respectivamente (Figura 1.28). Esses músculos originam-se de uma estrutura membranosa situada no ápice da órbita denominada "Zinn".

Os movimentos verticais dependem de quatro músculos: dois elevadores; e dois abaixadores do globo ocular. As inserções desses músculos no globo ocular não são paralelas ao eixo anteroposterior, de modo que, mesmo na posição primária do olhar, ou seja, olhando para um ponto distante e situado à frente com o corpo e a cabeça eretos, a elevação do globo depende da ação simultânea de dois músculos, o mesmo ocorrendo para o abaixamento.

Os músculos elevadores do globo são o reto superior e o oblíquo inferior (Figura 1.28). O oblíquo inferior é o único que não se origina no anel de Zinn, pois nasce da porção anteromedial do assoalho da órbita.

Os músculos abaixadores do globo são o reto inferior e o oblíquo superior (Figura 1.28). O músculo oblíquo superior, após deixar o anel de Zinn, estende-se até a porção anteromedial e superior da órbita, onde sofre inversão quase completa de seu trajeto numa polia fibrocartilaginosa denominada tróclea (Figura 1.28).

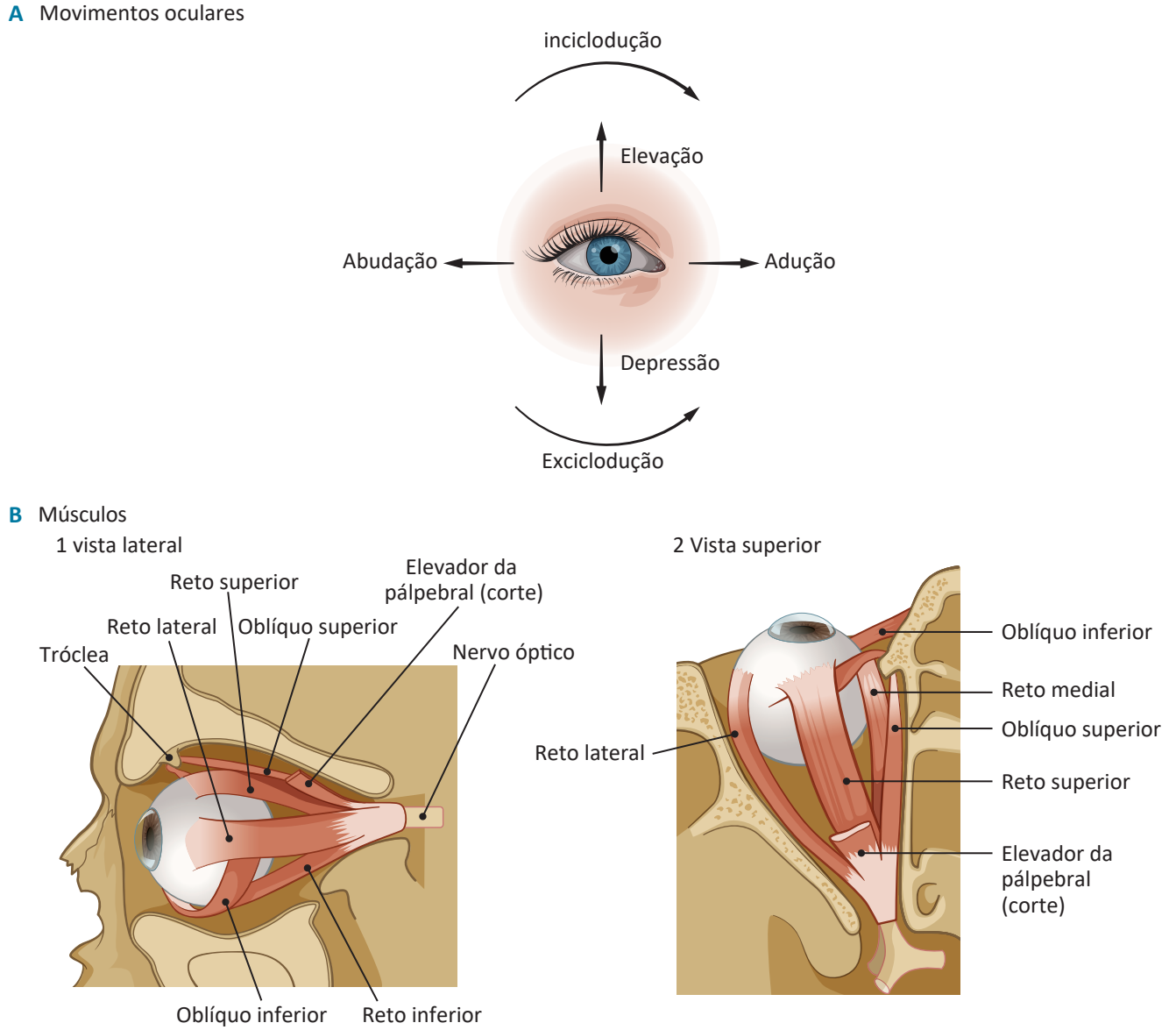

Figura 1.28. **(A)** Movimentos ocular. **(B)** Músculos oculares.
Fonte: Adaptada de Kandel, Schwartz, Jessell, *et al.*, 2013.

Essa disposição anatômica relativamente complexa possibilita algumas conclusões. Em primeiro lugar, como os músculos oblíquos inserem-se no globo ocular a partir da porção anterior da órbita, explica-se por que o superior é abaixador e o inferior, elevador.

Por causa dos ângulos de inserção, os músculos oblíquos são responsáveis por movimento verticais quando os olhos estão aduzidos, enquanto os retos superior e inferior atuam mais quando os olhos estão abduzidos (Figura 1.29).

Também por causa dos ângulos de inserção, o músculos superiores são responsáveis pela rotação interna do globo (incicloducção), enquanto os inferiores são responsáveis pela exciclodução (ou rotação externa).

Nervos motores oculares

A inervação da musculatura extrínseca ocular depende dos nervos oculomotor (III), troclear (IV) e abducente (VI). O Quadro 1.3 mostra a inervação e a função dos músculos.

Nervo oculomotor

O nervo oculomotor é responsável pela inervação da maior parte da musculatura extrínseca ocular e inerva ainda o músculo elevador da pálpebra e, por meio de seu componente parassimpático, o esfíncter pupilar (Figura 1.30).

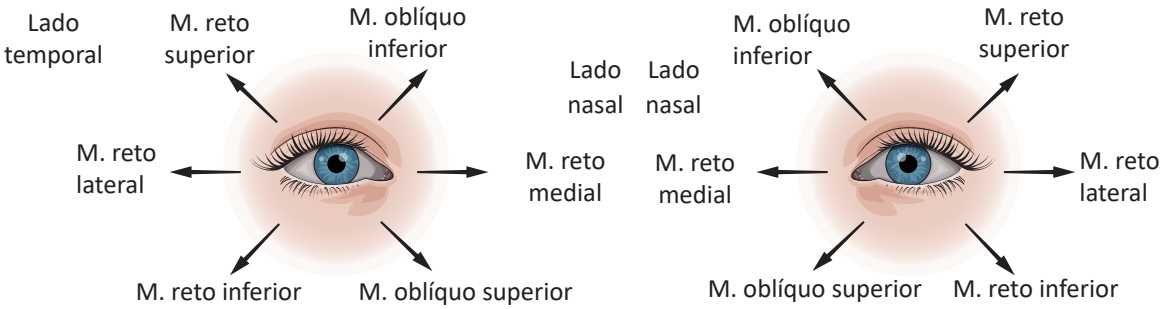

Figura 1.29. Ações dos músculos extraoculares.
Fonte: Desenvolvida pela autoria.

Quadro 1.3. Motricidade ocular extrínseca.

Músculo	Função	Nervo craniano
Reto medial	Adução	III (nervo oculomotor)
Reto superior	Principal: elevação Secundária: incicloducção	III (nervo oculomotor)
Reto inferior	Principal: abaixamento Secundária: excicloducção	III (nervo oculomotor)
Oblíquo inferior	Principal: excicloducção Secundária: elevação	III (nervo oculomotor)
Oblíquo superior	Principal: incicloducção Secundária: abaixamento	IV (nervo troclear)
Reto lateral	Abducção	VI (nervo abducente)

Fonte: Desenvolvido pela autoria.

A motricidade da pupila depende do sistema simpático, responsável pela dilatação pupilar (midríase); e do parassimpático, responsável pela contração pupilar (miose). Consequentemente à grande importância do exame das pupilas no exame de pacientes com distúrbios da consciência, seu estudo será realizado no Capítulo 7 – Coma e Estados Alterados de Consciência.

O núcleo do III nervo localiza-se no mesencéfalo. Suas fibras passam pelo núcleo rubro e, após emergirem do tronco encefálico, situam-se próximas à borda da tenda do cerebelo, numa situação muito vulnerável a compressões pela porção medial do lobo temporal.

A lesão completa do III nervo causa midríase, ptose palpebral e abdução do globo ocular, estrabismo divergente em virtude das ações não mais contrabalançadas do sistema simpático, do músculo orbicular das pálpebras inervado pelo nervo facial e do músculo reto lateral, respectivamente. Os únicos movimentos oculares que se mantêm são a abdução e a incicloducção, dependentes do VI e do IV nervos, respectivamente (o abaixamento do olho não é possível porque o oblíquo superior é abaixador quando o olho está aduzido).

Nervo troclear

O núcleo do IV nervo craniano localiza-se no mesencéfalo, abaixo do núcleo do oculomotor (Figura 1.31). A lesão do IV nervo afeta apenas o músculo oblíquo superior e causa diplopia e dificuldades parciais no abaixamento e na incicloducção do globo ocular. Lesões isoladas do IV nervo craniano são relativamente raras. Quando há lesão unilateral do nervo troclear, o olho do lado afetado tende a elevar-se e a sofrer excicloducção. A diplopia é mais evidente no olhar para baixo com o olho aduzido. Para corrigir a diplopia, o paciente inclina a cabeça para o lado oposto.

Nervo abducente

O núcleo do VI nervo craniano situa-se na ponte e emerge do tronco na transição entre a ponte e o bulbo (Figura 1.6). Durante seu longo trajeto intracraniano até atingir a órbita, é bastante vulnerável a compressões e a processos infecciosos. Pacientes com hipertensão intracraniana podem apresentar paresia do VI nervo bilateralmente. Lesão do VI nervo acarreta desvio medial do globo ocular (estrabismo convergente) pela ação não contrabalançada do músculo reto medial.

Vídeo 1.7: Paciente com paresia dos músculos retos laterais por acometimento dos dois nervos abducentes em decorrência de uma síndrome de hipertensão intracraniana. No vídeo, é possível se notar melhora da oftalmoparesia após tratamento da hipertensão intracraniana.

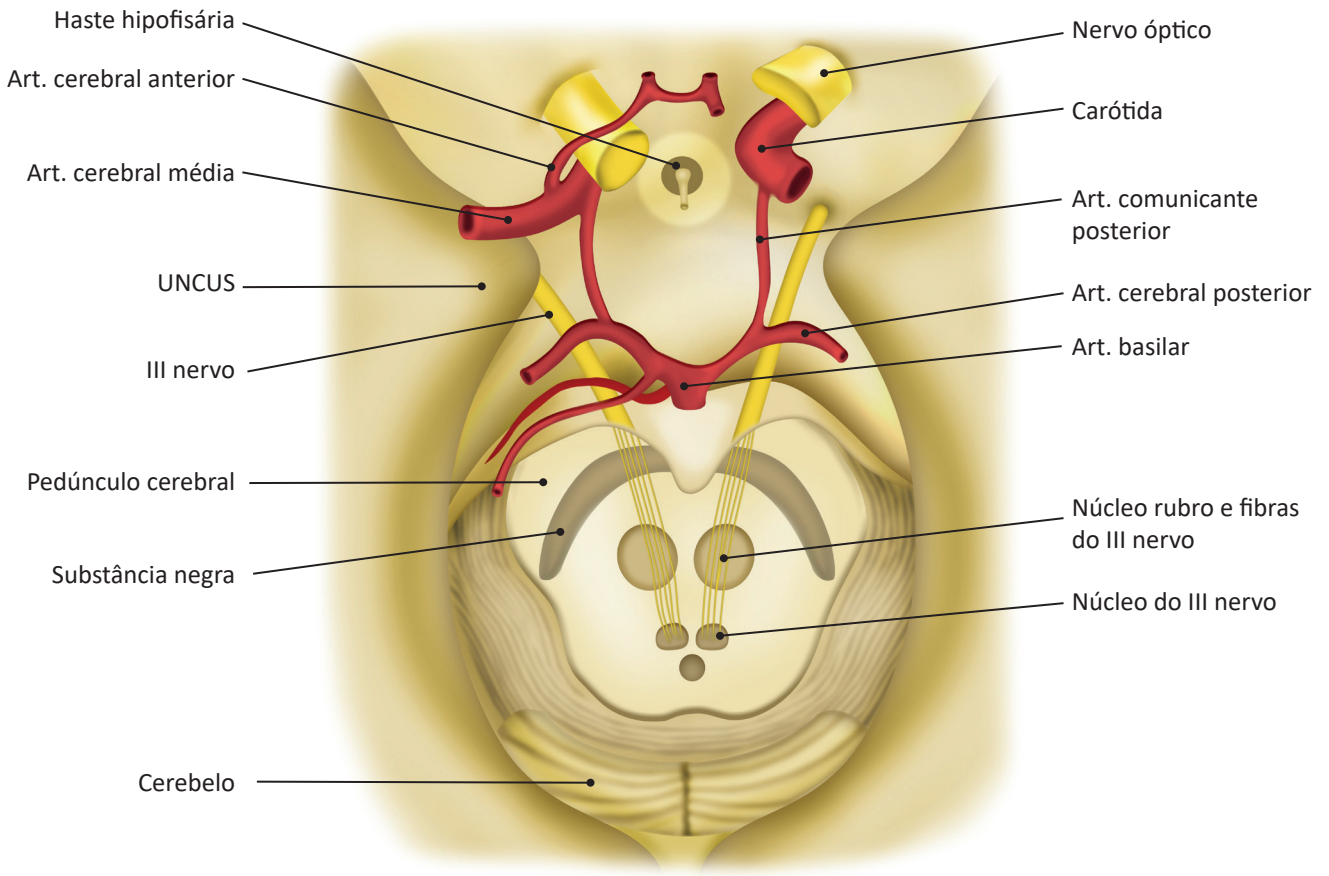

Figura 1.30 Relações topográficas do nervo oculomotor (III nervo).
Fonte: Desenvolvida pela autoria.

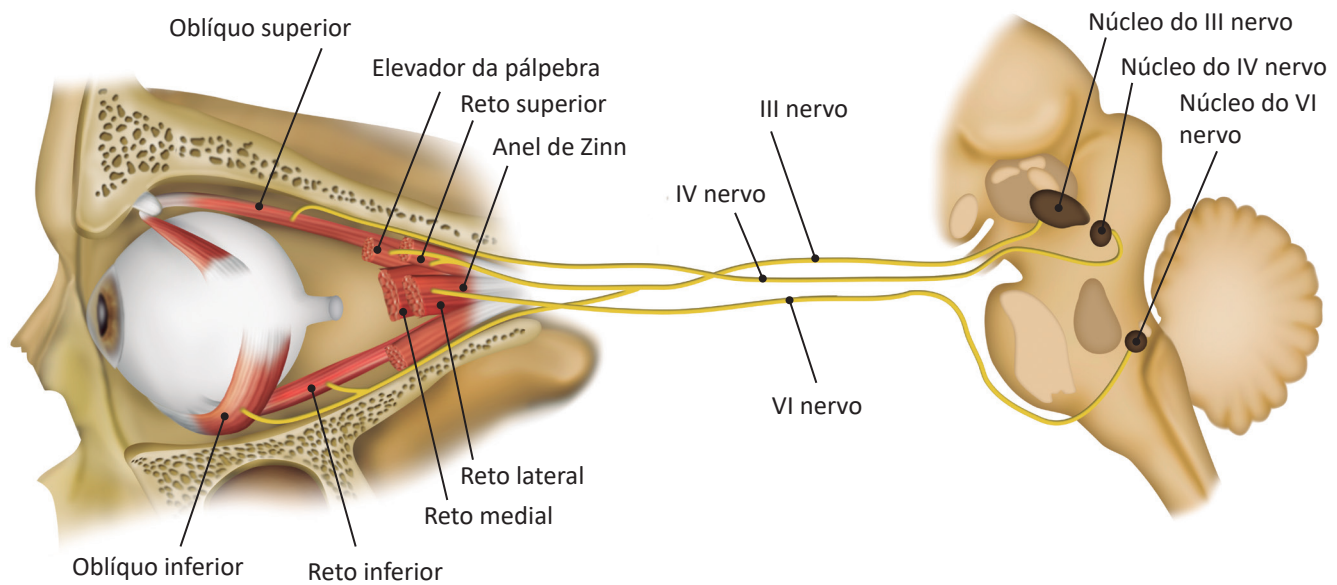

Figura 1.31 Nervos motores oculares e musculatura ocular extrínseca.
Fonte: Desenvolvida pela autoria.

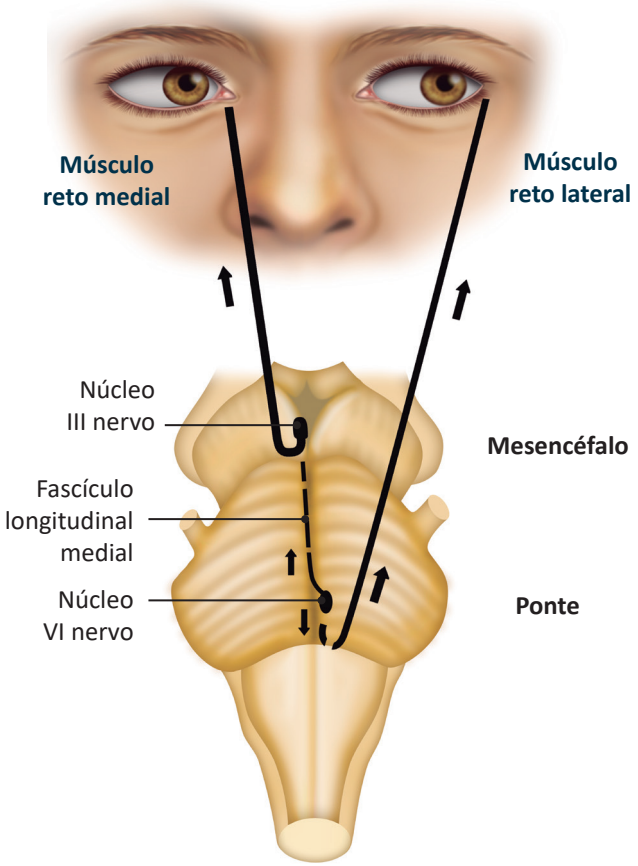

Figura 1.32. Representação esquemática das vias do olhar conjugado horizontal.
Fonte: Desenvolvida pela autoria.

Movimentos conjugados oculares

É de constatação simples que os movimentos oculares normais são sempre conjugados. Lesões que afetam as estruturas responsáveis por esses movimentos podem causar diplopia, como ocorre na oftalmoplegia internuclear (OIN). Para compreendê-la, vamos rever alguns aspectos básicos da organização do movimento conjugado no plano horizontal.

No núcleo abducente há, além dos neurônios que inervam o músculo reto lateral, outros neurônios cujos axônios cruzam para o lado oposto, dirigem-se ao núcleo do terceiro nervo contralateral e estimulam a porção do núcleo de onde se originam axônios que inervam o músculo reto medial. Essa conexão faz-se por meio de um conjunto de fibras denominado fascículo longitudinal medial (Figura 1.33). Logo, a contração do músculo reto lateral é acompanhada pela contração do músculo reto medial contralateral.

A lesão do fascículo longitudinal medial de um lado causa OIN, em que há comprometimento da adução do globo ocular desse lado. Embora a adução (ou seja, o desvio medial) esteja comprometido ao tentar desviar o olhar para o outro lado, o olho pode se desviar medialmente quando se pede ao paciente que olhe um objeto bem próximo (movimento ocular de convergência). Isso demonstra que a lesão não afeta o músculo reto medial nem o nervo oculomotor.

O controle cortical dos movimentos conjugados horizontais é feito por neurônios frontais, parietais e occipitais, que se localizam, sobretudo, no hemisfério cerebral contralateral ao núcleo. Os córtices frontal e parietal estão envolvidos com os movimentos oculares rápidos, chamados de "sacadas" oculares, que são voluntários ou desencadeados pelo aparecimento de um estímulo na porção lateral do campo visual. O córtex occipital relaciona-se com os movimentos lentos dos olhos necessários para tornar possível a estabilização da imagem na fóvea quando um objeto se desloca dentro do campo visual. Tanto os movimentos rápidos como os de seguimento lento utilizam como via final o núcleo abducente e o fascículo longitudinal medial.

As fibras provenientes do córtex frontal descem pela cápsula interna, passam pelo pedúnculo cerebral e cruzam para o lado oposto na transição pontomesencefálica, terminando na formação reticular paramediana da ponte. Da formação reticular, partem fibras que se destinam ao núcleo abducente (Figura 1.33). A estimulação do lobo frontal na região pré-motora (no giro frontal médio) causa desvio dos olhos para o lado oposto, como pode ocorrer no início de uma crise convulsiva em que a atividade irritativa predomine nessa região. Já a lesão dessa área (p. ex., decorrente de um acidente vascular cerebral [AVC]) causa desvio dos olhos para o lado da lesão em virtude da ação do hemisfério não afetado. Pode-se imaginar que a posição primária do olhar depende do equilíbrio entre as ações dos dois hemisférios, cada um tendendo a desviar o olhar para o outro lado.

O trajeto das fibras occipitais relacionadas com o seguimento de um objeto que se desloca no campo visual é mais complexo e envolve conexões com o cerebelo (flóculo e nódulo), núcleos vestibulares e regiões mais dorsais da formação reticular da ponte antes de estabelecerem contato com a formação paramediana da ponte. Por essa razão, distúrbios do seguimento ocular podem surgir em lesões corticais, cerebelares, vestibulares e do tronco encefálico.

Movimentos laterais dos olhos também podem ocorrer reflexamente por estimulação dos canais semicirculares com água quente que estimula os canais

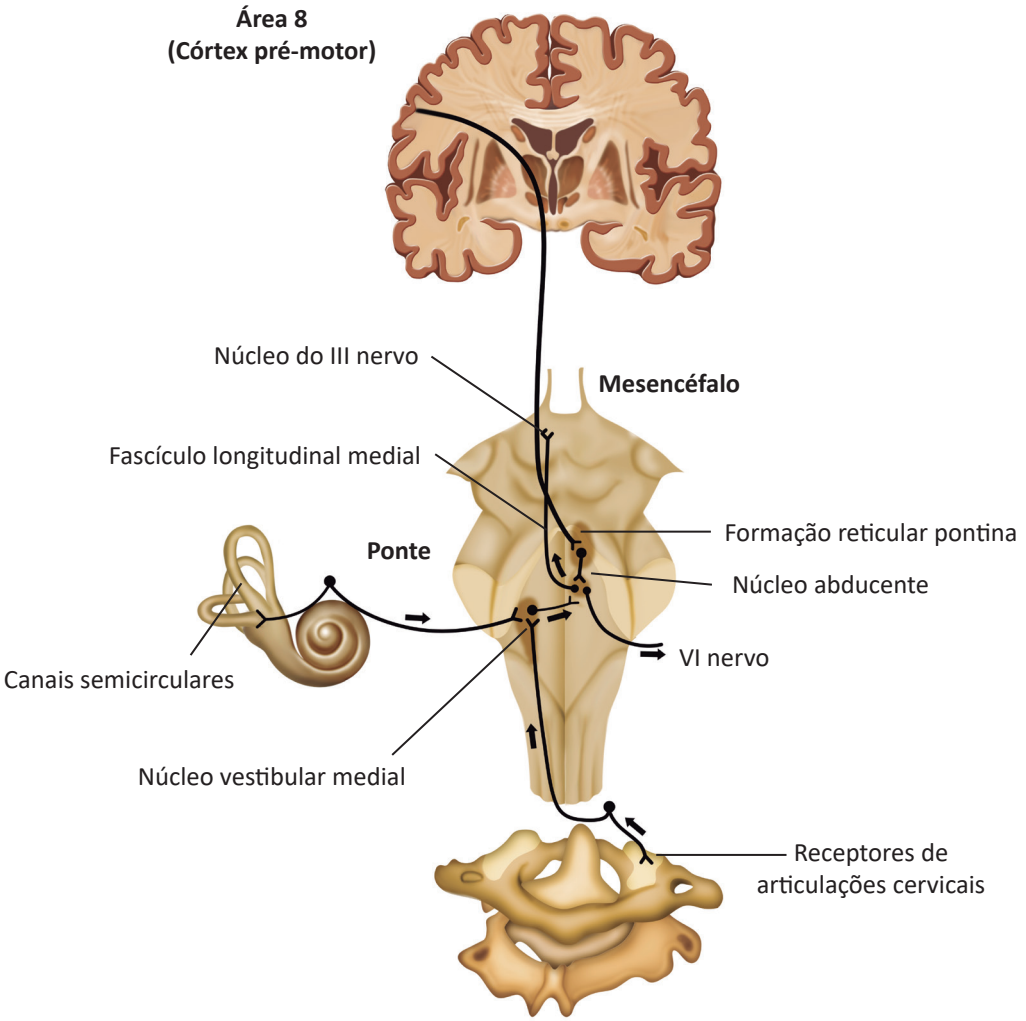

Figura 1.33. Representação esquemática das vias de controle do olhar conjugado horizontal.
Fonte: Desenvolvida pela autoria.

semicirculares e por rotação da cabeça que estimula os canais semicirculares e receptores proprioceptivos cervicais. Os impulsos produzidos nessas estruturas estimulam o núcleo vestibular medial, situado na junção bulbopontina que se conecta com o núcleo abducente contralateral (Figura 1.34). O conhecimento dessas vias é muito importante no estudo de pacientes em coma e nas lesões do tronco encefálico.

Até aqui, restringimos os comentários aos movimentos conjugados horizontais. Mas os movimentos verticais também são conjugados, podem ser rápidos ou de seguimento lento, e os tratos que controlam esses movimentos convergem para núcleos localizados no mesencéfalo: núcleo rostral intersticial do fascículo longitudinal medial (riFLM) (sacadas verticais) e o núcleo intersticial de Cajal (seguimento vertical). Desses núcleos, são enviados impulsos para os núcleos dos nervos oculomotores e trocleares.

Vídeo 1.8: Paciente com limitação do olhar vertical para cima (síndrome de Parinaud).

PARALISIA FACIAL

A paralisia facial é encontrada com tal frequência na prática clínica que se justificam algumas considerações à parte.

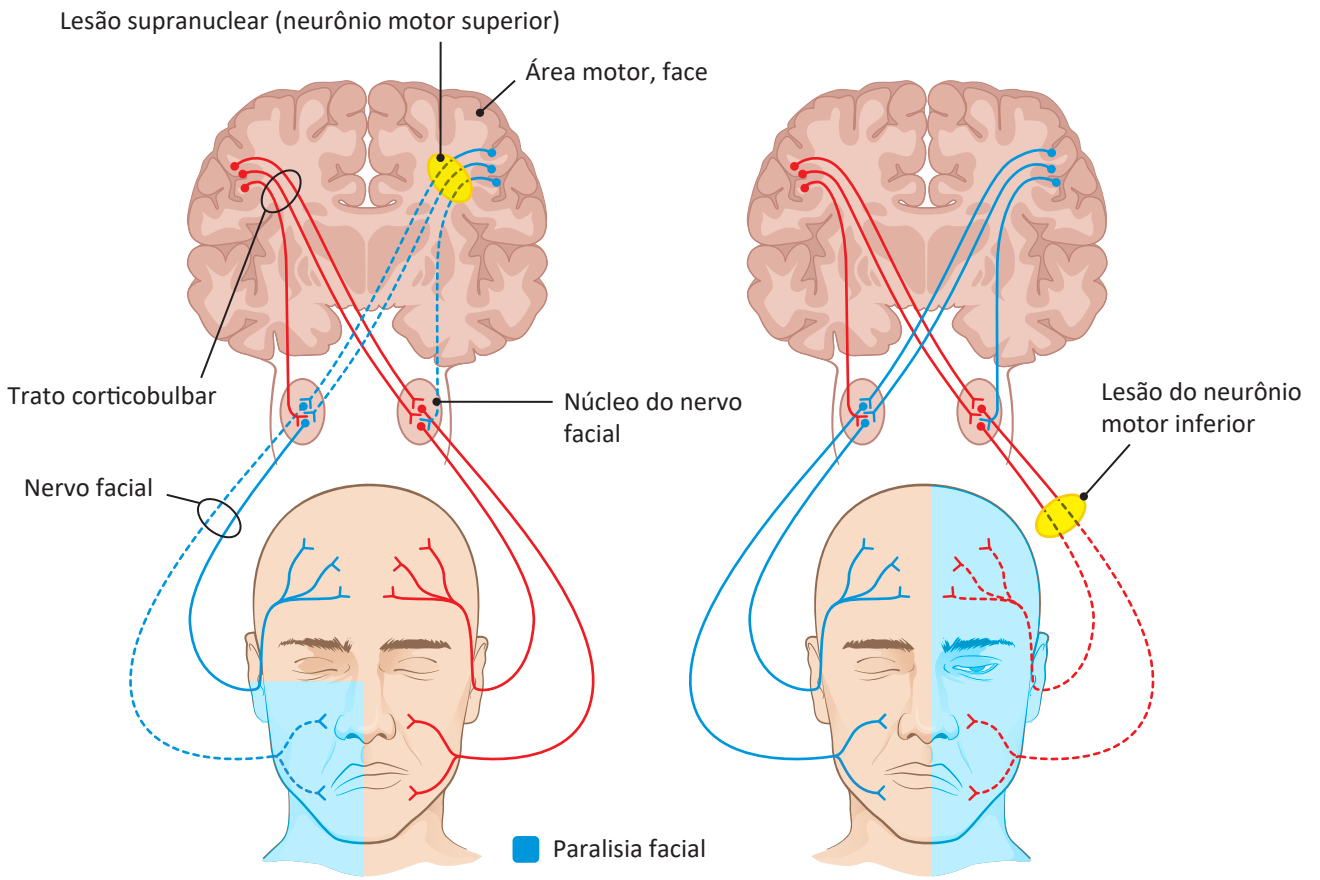

Figura 1.34. Vias supranuclear (trato corticonuclear) e infranuclear (nervo facial) da motricidade facial e padrões de paralisia facial. À esquerda, paralisia facial de padrão central. À direita, paralisia facial de padrão periférico.
Fonte: Desenvolvida pela autoria.

Anatomia do nervo facial

A musculatura mímica da face é inervada pelo nervo facial, VII nervo craniano. O núcleo do nervo facial localiza-se na ponte, relativamente próximo ao núcleo abducente (Figura 1.34).

Em razão da grande importância da musculatura mímica no homem, sobretudo pelo seu envolvimento na comunicação de emoções e na fala, o núcleo é composto por muitos neurônios que se encontram subdivididos em diversos grupamentos celulares, cada um dos quais responsável pela inervação de certos músculos. Ao deixarem o núcleo, os axônios dirigem-se para trás, contornam o núcleo abducente e voltam-se para diante, para saírem do tronco encefálico pela sua face lateral como nervo facial.

Além das fibras motoras, associam-se ao nervo facial fibras aferentes relacionadas de modo especial com a sensibilidade gustativa dos dois terços anteriores da língua e fibras eferentes parassimpáticas que se dirigem às glândulas salivares e lacrimais. Essas fibras aferentes e eferentes parassimpáticas constituem o nervo intermédio que, com frequência, não é facilmente distinguível do facial. No trajeto dentro do espaço subaracnóideo, o nervo facial (e o intermédio) situa-se ao lado do nervo vestibulococlear (VIII nervo craniano) até penetrar no meato acústico interno.

Dentro do osso temporal, o nervo facial separa-se do VIII nervo e segue pelo canal facial, relativamente estreito, bem próximo à cavidade timpânica, até emergir do crânio, atravessar a glândula parótida e abrir-se como um leque para inervar a musculatura mímica de toda a face.

Paralisia facial periférica

A lesão dos neurônios do nervo facial, quer do corpo celular localizado no núcleo, quer dos axônios em qualquer parte do trajeto, causa *paralisia facial periférica.* Há paralisia de toda a musculatura mímica de uma hemiface, a rima bucal desvia-se para o lado sadio consequente à redução do tono no lado afetado e o olho mantém-se aberto pela ação do músculo elevador da pálpebra

(III nervo). Movimentos como franzir a testa, assobiar e exibir os dentes como num sorriso tornam-se impossíveis do lado afetado. Quando a lesão acomete fibras do nervo intermédio, pode haver déficit da gustação dos dois terços anteriores da língua e redução da secreção lacrimal.

A forma mais comum de paralisia facial periférica é a de Bell, em que muito provavelmente o nervo é acometido por processo inflamatório de etiologia viral dentro do canal facial.



Vídeo 1.9: Paciente com paralisia facial de padrão periférico à direita.

Lesões situadas no tronco encefálico podem afetar o núcleo do nervo facial ou suas fibras, condicionando paralisia facial periférica do lado da lesão, como ocorre em processos vasculares ou tumorais, por exemplo. Se a lesão for suficientemente extensa, poderá comprometer o trato corticoespinhal e causar síndrome piramidal nos membros do lado oposto. A associação de paralisa facial periférica de um lado e paralisia dos membros contralaterais (hemiparesia alternada) é altamente sugestiva de lesão da ponte. De modo eventual, as fibras do nervo abducente podem ser comprometidas causando estrabismo convergente ou o núcleo abducente pode ser afetado, associando-se paralisia do olhar conjugado para o lado da lesão.

Paralisia facial central

A principal aferência do núcleo facial provém do córtex cerebral através do trato corticonuclear. A porção dorsal do núcleo, que inerva a metade superior de uma hemiface, recebe aferências corticais dos hemisférios ipsi e contralateral. A porção ventral do núcleo, responsável pela inervação da musculatura mímica da metade inferior da hemiface, recebe apenas impulsos do hemisfério contralateral.

Lesões supranucleares unilaterais causam a *paralisia facial central,* em que apenas a motricidade mímica da parte inferior da hemiface contralateral é comprometida. A mímica da porção superior é pouco ou nada afetada em virtude da inervação bilateral.

Desse modo, a extensão da paralisia na hemiface pode guardar relação inversa com a gravidade do processo lesional. Nas lesões periféricas, que quase sempre são menos graves, a extensão é maior que nas lesões centrais, usualmente mais graves.

DISTÚRBIOS DA COMUNICAÇÃO VERBAL

Sob esse título, vamos incluir alguns distúrbios que afetam sobretudo a comunicação oral e que dependem de lesão do sistema nervoso. Podem ser divididos em disfonias, disartrias e afasias.

Disfonias

Disfonias são alterações da fonação. Fonação é a produção de sons pela vibração das cordas vocais.

Elas podem ocorrer em afecções primitivas da laringe ou em lesões nervosas que afetam a motricidade das cordas vocais, pois estas precisam ser aduzidas durante a expiração para que ocorra a emissão de sons. As disfonias caracterizam-se por alteração do volume, da qualidade e do timbre da voz.

A inervação motora das cordas vocais depende do nervo vago, X nervo craniano. Lesões unilaterais do nervo vago ou de seu ramo nervo laríngeo recorrente causam disfonia. Lesões bilaterais causam afonias. Em lesões supranucleares, quase nunca ocorre disfonia isolada.

Disartrias

Disartrias são distúrbios articulatórios condicionados por perturbações do sistema nervoso, no âmbito periférico ou central.

Articulação pode ser definida como o processo pelo qual a laringe, faringe, mandíbula, língua, palato mole, dentes e lábios interagem para a emissão dos fonemas consoantes que possibilitam a formação das palavras.

Distúrbios articulatórios podem ser secundários a múltiplas causas. Quando não dependem de alterações neurológicas, são denominados *dislalias.* Dislalias podem ocorrer em afecções locais dos órgãos fonoarticulatórios, em casos de surdez, em estados de deficiência mental e em doenças psiquiátricas. Durante o desenvolvimento normal da criança, ocorre a dislalia fisiológica ou de evolução.

A inervação dos órgãos fonoarticulatórios depende sobretudo dos nervos bulbares: glossofaríngeo; vago; acessório; e hipoglosso (veja a Figura 1.6).

O nervo vago, X nervo craniano, é o mais importante entre eles porque inerva os músculos da laringe, faringe e palato mole.

O nervo glossofaríngeo, IX nervo craniano, participa da inervação motora da faringe, mas é o principal responsável pela sensibilidade gustativa e pela sensibilidade da úvula, fauces e faringe.

O nervo acessório, XI nervo craniano, contém algumas fibras que se agregam às do vago, mas a maior porção do nervo é responsável pela motricidade do trapézio e esternocleidomastóideo.

O nervo hipoglosso, XII nervo craniano, inerva os músculos intrínsecos e extrínsecos da língua.

Lesões bulbares

Lesões do bulbo ou dos nervos bulbares causam disartria em que a fala torna-se lenta, monótona, com sons indistintos, anasalada e com disfonia associada. É comum que exista disfagia porque a deglutição depende diretamente dos nervos bulbares.

Doenças da placa motora, como miastenia gravis e botulismo, podem causar disartria e disfagia semelhantes às da lesão bulbar.

A avaliação dos nervos bulbares deve incluir a pesquisa dos reflexos faríngeo e palatino. No reflexo faríngeo (ou nauseoso), a excitação da parede posterior da faringe com uma espátula causa elevação e constrição da faringe, retração da língua e sensação de náusea. O reflexo palatino consiste na elevação do palato mole e retração simultânea da úvula quando ela é tocada ou quando se toca o palato mole com uma espátula. Ambos dependem dos nervos glossofaríngeo e vago como elementos aferente e eferente do arco reflexo, respectivamente.

Lesões de outros nervos cranianos

Disartria pode ocorrer na paralisia facial por causa da dificuldade de pronunciar os fonemas labiais e labiodentais.

Em lesões do trigêmeo, ocorre disartria consequente ao distúrbio das sensibilidades exteroceptiva e proprioceptiva dos lábios, dentes e língua. A disartria não é muito grave, mostrando que a importância dessas informações proprioceptivas é relativamente pequena para a articulação normal.

Síndrome pseudobulbar

Lesões supranucleares que envolvem unilateralmente os tratos corticonucleares podem causar distúrbios transitórios da articulação. Em lesões bilaterais, ocorre a síndrome pseudobulbar, em que a disartria é semelhante à verificada nas lesões bulbares e acompanha-se também de disfagia. Mas, diferentemente de lesões bulbares, na síndrome pseudobulbar o reflexo nauseoso não é abolido ou mesmo pode estar hiperativo.

Lesões cerebelares

A incoordenação que ocorre nas lesões cerebelares atinge também a articulação. A disartria cerebelar caracteriza-se por fala lenta, de emissão trabalhosa, com variações de altura e de intensidade. Frequentemente, as palavras ou sílabas são escandidas, ou seja, pronunciadas de modo destacado. Por isso, a disartria cerebelar é também denominada "fala escandida".

Lesões extrapiramidais

Os movimentos involuntários (atetose, distonia, coreia e as mioclonias e tremores) podem causar disartria. Na doença de Parkinson, a fala torna-se monótona, lenta e com baixo volume.

Afasias

A linguagem consiste na capacidade de elaborar e expressar ideias, experiências e sentimentos mediante símbolos verbais, conhecidos como palavras, por meio da fala, da escrita ou de gestos motores. A linguagem verbal é uma das funções do cérebro humano que têm motivado estudos de diversas disciplinas. Os passos que levam da ideia ou pensamento à expressão verbal (ou da audição à compreensão) são apenas parcialmente compreendidos.

Em determinadas lesões do SNC, pode haver ruptura desse intrincado processo, originando alterações da linguagem denominadas *afasias.*

Afasias são distúrbios da linguagem verbal. Referem-se à perda total ou parcial da capacidade de utilização de símbolos verbais ou das regras gramaticais que possibilitam sua integração em frases para a expressão ou compreensão de ideias e sentimentos. Independem de distúrbios articulatórios ou intelectuais.[8]

Virtualmente, em todos os indivíduos destros e em mais de dois terços dos canhotos, o hemisfério cerebral esquerdo é dominante para a linguagem verbal. Essa dominância depende do desenvolvimento mais acentuado de regiões do lobo temporal esquerdo que pode ser constatado mesmo antes do nascimento. Lesões situadas no córtex cerebral do hemisfério dominante, em diversas áreas de região relativamente extensa, podem causar afasias em que há predomínio de comprometimento da expressão ou da compreensão verbais.

Há diversas formas clínicas de afasia. Apresentaremos aqui apenas as mais importantes, lembrando que os distúrbios de aquisição da linguagem na infância não se incluem entre as afasias. O Quadro 1.4 resume as características das principais afasias.

8 O termo "afasia" deveria ser substituído por "disfasia nos distúrbios parciais da linguagem", mas por convenção utiliza-se "afasia" tanto para os distúrbios totais como para os parciais.

Quadro 1.4. Classificação das afasias

Tipo de afasia	Localização anatômica	Nomeação	Fluência na fala	Compreensão auditiva	Repetição
Afasia de Broca (ou motora ou de expressão)	Parte posterior do giro frontal inferior esquerdo	Comprometida	Comprometida	Normal	Comprometida
Afasia transcortical motora	Córtex frontal inferior esquerdo e substância branca adjacente (poupando a área de Broca)	Comprometida	Comprometida	Normal	Normal
Afasia de Wernicke (ou sensitiva ou de compreensão)	Parte posterior dos giros temporal superior e médio e lóbulo parietal inferior e substância branca que envolve conjuntos de fibras nervosas que fazem contato entre diversas áreas corticais	Comprometida	Normal	Comprometida	Comprometida
Afasia transcortical sensitiva	Giros temporal médio e angular	Comprometida	Normal	Comprometida	Normal
Afasia global	Região perisilviana esquerda	Comprometida	Comprometida	Comprometida	Comprometida
Afasia de condução	Fascículo arqueado Giro supramarginal	Pouco comprometida	Pouco comprometida	Normal	Comprometida
Afasia anômica	Giro angular esquerdo ou porção posterior do giro temporal inferior	Comprometida	Pouco comprometida	Normal	Normal
Afasia semântica	Porção polar do lobo temporal esquerdo	Comprometida	Pouco comprometida	Comprometida	Normal

Fonte: Desenvolvido pela autoria.

A *afasia de expressão* ou *afasia motora* caracteriza-se por grande pobreza de expressão verbal, que se torna extremamente difícil e trabalhosa. Muitas vezes, o repertório do paciente reduz-se a duas ou três palavras. Na maioria dos casos, há comprometimento igualmente grave da escrita, mas a compreensão oral e a capacidade de leitura são praticamente normais. Além disso, o paciente apresenta dificuldade de nomear objetos e figuras e de repetir palavras e sentenças. Resulta de lesão da área de Broca, localizada no giro frontal inferior do lobo frontal do hemisfério dominante, à frente da área motora da face (Figura 1.35). Por isso, o termo "afasia de Broca" é usado como sinônimo de afasia motora. Na maioria das vezes, há hemiplegia (ou hemiparesia) direita associada.



Vídeo 1.10: Paciente com afasia de Broca (ou afasia motora ou de expressão).

A *afasia de compreensão* ou *sensorial* caracteriza-se por grande dificuldade na compreensão verbal (oral e escrita). O paciente não reconhece bem sua dificuldade e expressa-se por meio de palavras e frases incompreensíveis em razão de trocas e supressões de fonemas e de sílabas. Também há dificuldades de nomeação e repetição de frases. Historicamente, a região posterior do giro temporal superior esquerdo é denominada "área de Wernicke" e acreditava-se que era a sede da compreensão auditiva. Entretanto, estudos mostram que pacientes com lesões restritas à área de Wernicke não apresentam afasia de compreensão. Por isso, nas últimas décadas, os estudos em linguagem mudaram a ideia de que apenas a área de Wernicke seja responsável pela compreensão. Atualmente, acredita-se que os sintomas observados na afasia de Wernicke decorram de lesões da substância branca que envolve conjuntos de fibras nervosas que fazem contato entre diversas áreas corticais: a área de associação auditiva no giro temporal superior (onde os fonemas são reconhecidos); a área de integração multimodal da região parietal inferior com os giros temporal médio e inferior; e, principalmente, com o polo temporal que são regiões relacionadas com o reconhecimento do significado das palavras ou léxico. Embora o termo neuroanatômico "área de Wernicke" esteja sendo abandonado, ainda se admite usar o termo "afasia de Wernicke" como sinônimo de afasia de compreensão.

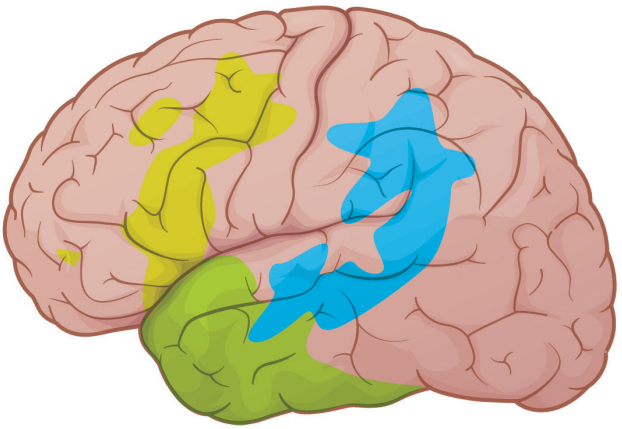

Figura 1.35. Áreas corticais da linguagem no hemisfério dominante (esquerdo na maioria das pessoas). Em amarelo, localizado na área de Broca e no giro frontal médio inferior, as regiões que desempenham um papel de organização sintática para construção de frases e programação motora da fala. Em azul, localizado na junção temporoparietal esquerda e na porção posterior do giro temporal superior, são as áreas que participam tanto do reconhecimento de fonemas como da repetição de palavras e frases. Em verde, localizado nas regiões temporopolar e medioinferiores do lobo temporal esquerdo, as regiões que atuam como um centro de conexão (ou *hub*) com as múltiplas áreas corticais relacionadas com o significado de cada palavra (centro lexicossemântico).
Fonte: Desenvolvida pela autoria.

A afasia semântica, descrita mais recentemente, é observada em lesões (geralmente degenerativas) do polo temporal esquerdo. Nessa forma de afasia, há redução muito grande do significado das palavras, como se o vocabulário (léxico) tivesse diminuído. Essa região não "contém" o significado das palavras, mas atua como um centro de conexão (ou *hub*) com as múltiplas áreas corticais relacionadas com o significado de cada palavra.

Vídeo 1.11: Paciente com afasia semântica.

A *afasia global* resulta de lesão que envolve tantos as áreas motoras como as sensoriais da linguagem. O paciente apresenta, na maioria das vezes, hemiplegia (ou hemiparesia) direita. A expressão e a compreensão verbais são reduzidas a poucas palavras ou mesmo totalmente comprometidas.

A *afasia nominal* ou *amnéstica* é uma das formas mais comuns de afasia e caracteriza-se pela dificuldade em nomear objetos. A fala torna-se cheia de pausas e circunlóquios porque a evocação das palavras adequadas torna-se deficiente. Pode ocorrer em lesões situadas em diversas partes das regiões envolvidas na linguagem. Geralmente, o indivíduo reconhece a palavra que não conseguia lembrar quando esta lhe é apresentada. Por exemplo, se uma caneta lhe for mostrada e o paciente não conseguir dizer o nome do objeto, sabe dizer para que serve, se tem uma, ou quais objetos são semelhantes a ela e, se o examinador disser "can" ou "cane" ou "caneta", o paciente reconhecerá imediatamente a palavra. Quando esse reconhecimento não se efetiva, ou seja: além de não nomear, o paciente não reconhece o significado da palavra, dizemos que há um distúrbio semântico (perda da associação significante-significado), condição que indica mais frequentemente lesão do polo temporal esquerdo, região crítica para o conhecimento semântico das palavras.

A *afasia de condução* caracteriza-se pelo déficit predominante da repetição de fonemas ou de palavras, enquanto a expressão espontânea e a compreensão estão bem menos afetadas. Esse tipo de afasia, relativamente incomum, é importante porque possibilita compreender um pouco dos processos da linguagem. A repetição depende da correta decodificação dos fonemas e da sua adequada expressão. Para a repetição, não há necessidade de compreensão, como ocorre quando repetimos palavras de uma língua desconhecida. A decodificação dos fonemas e sua expressão estão intimamente ligadas às áreas de Wernicke e de Broca, respectivamente. Na afasia de condução, há lesão do fascículo arqueado que conecta a área de compreensão à área motora da linguagem. Atualmente, sabe-se que a região inferior do lobo parietal, mais notadamente o giro supramarginal, participa dos processos envolvidos na repetição de palavras e sentenças.

Há um grupo de afasias denominadas "afasias transcorticais", nas quais existe grande redução da fluência verbal (afasia transcortical motora) ou da compreensão verbal (afasia transcortical sensorial), mas a repetição de palavras ou de sentenças está preservada. As áreas corticais afetadas situam-se no córtex frontal adiante e superiormente à área de Broca, na variante motora, e em áreas corticais temporais ou parietais, na variante sensorial.

Do ponto de vista clínico, as afasias devem ser distinguidas das disartrias, de um lado, e dos distúrbios da audição, de outro.

Nas afasias com distúrbios da expressão, é sempre possível constatar que, além de déficit de articulação, há dificuldades na nomeação ou no emprego de regras gramaticais na construção das sentenças. Além disso, o paciente afásico apresenta dificuldades semelhantes às da expressão oral, ou até mais acentuadas, quando tenta escrever o que não consegue expressar oralmente (*agrafia*). Essas alterações possibilitam distinguir as afasias das disartrias no exame do paciente.

Eventualmente, a distinção entre afasias com comprometimento da compreensão e surdez ou entre afasias e outras alterações mentais pode ser difícil. O exame da leitura, o emprego de testes de audição e a avaliação do estado mental, usualmente, permitem o diagnóstico diferencial. O comprometimento da leitura (*alexia*) está presente na afasia de Wernicke, mas pode manifestar-se sem alterações da compreensão oral, como em lesão isolada do giro angular esquerdo (Figura 1.39), área em que informações auditivas e visuais são integradas.

DISTÚRBIOS DA MEMÓRIA

Queixas de falta de memória são bastante comuns na atividade clínica. Como a memória é uma função biológica complexa, seus distúrbios podem manifestar-se de diversas maneiras. Assim, por exemplo, enquanto um paciente queixa-se de dificuldade em memorizar fatos recentes, outro pode referir deficiência na recordação de eventos antigos.

Nesse campo de estudo, como em outros que se dedicam às funções nervosas superiores, é frequente ouvir que nosso conhecimento é muito pequeno. Essa afirmação é apenas parcialmente correta. Na verdade, nosso conhecimento nesses campos é grande, porém falta ainda muito por conhecer.

Bases fisiológicas

Quando um evento estimula o SNC, ocorre um padrão de atividade de neurônios, com uma distribuição temporal e espacial peculiar para esse evento. Pode-se presumir que a repetição desse mesmo padrão de atividade neuronal ou de parte dele, em outro momento, tenha como contrapartida a recordação do evento.

Ao ouvirmos um número de telefone que discaremos em seguida, somos capazes de reter esse número por alguns segundos. É claro que essa tarefa só será possível se houver atenção adequada. Aliás, falta de atenção é uma das principais causas de distúrbios erroneamente interpretados como falta de memória. A capacidade de repetir o número de telefone por pouco tempo depende, provavelmente, da repetição do mesmo padrão temporal e espacial de atividade neuronal. Qualquer interferência pode prejudicar essa repetição, como podemos constatar em nosso cotidiano. Essa capacidade de reter informações por pouco mais de 1 minuto recebe a denominação algo imprópria de *memória imediata* e depende de alterações transitórias que aumentam a eficiência da transmissão sináptica entre os neurônios envolvidos na percepção dos estímulos. A denominação memória de curto prazo ou *memória operacional* ou *memória de trabalho* é preferível. A memória operacional é a habilidade cognitiva de registrar, processar e manipular mentalmente uma informação por um curto período, de segundos a 1 ou 2 minutos, sem que haja uma retenção duradoura da informação. Essa informação é utilizada para executar uma determinada tarefa (p. ex., discar um telefone) e depois descartada.

Quando há necessidade ou conveniência para o organismo de reter a informação por mais tempo, por exemplo, para utilizarmos o número de telefone em outra ocasião, o padrão de atividade neuronal deve ser "fixado" para que se possa repetir no futuro.

Que modificações tornam possível a fixação (ou consolidação)?

A possibilidade de repetição de um dado padrão no futuro dependerá de modificações sinápticas duradouras que aumentem a eficiência da transmissão entre os neurônios envolvidos. Essas modificações ocorrem em nível funcional, com aumento da síntese e da liberação de neurotransmissores e, em nível anatômico, com aumento das terminações sinápticas.[9] É o fenômeno da neuroplasticidade sináptica. Essas alterações podem ser comparadas com modificações de um sistema viário ao longo do tempo: o número e a largura das pistas das estradas mais utilizadas são aumentados, enquanto estradas menos trafegadas podem até ser abandonadas.

O aumento da eficiência da transmissão sináptica ao longo de um conjunto de conexões neuronais possibilita que esse conjunto ou esse padrão de atividade neuronal se repita com mais facilidade a partir de estímulos desencadeantes.

9 Um dos mecanismos relacionados com a capacidade de reter informações é a potenciação em longo prazo. Esse fenômeno caracteriza-se por aumento duradouro da resposta pós-sináptica a impulsos aferentes quando esses impulsos são precedidos por estimulação tetânica breve desses mesmos aferentes. Portanto, a resposta de um neurônio a um impulso pode aumentar em cerca de 50% se a mesma via aferente tiver sido submetida a séries de estímulos tetanizantes; esse aumento pode persistir durante meses. Essa é a base fisiológica da neuroplasticidade sináptica.

Como o organismo distingue o que deve ser estocado na memória?

De todas as informações que atingem o SNC em um período, apenas uma parcela muito pequena merece atenção e parcela ainda menor será mantida no estoque de memórias do indivíduo.

É de simples observação que informações carregadas de colorido emocional são mais facilmente retidas na memória (às vezes, mesmo contra a vontade do indivíduo).

Para compreender os mecanismos e as vias anatômicas responsáveis pela retenção de informações, vamos analisar o processamento de uma informação visual.

Conexões corticolímbicas

Quando uma imagem atinge a retina, há estimulação de seus neurônios, do corpo geniculado lateral e do córtex visual primário, no sulco calcarino (lobo occipital). Do córtex primário (área 17 de Brodmann), no qual são identificadas características elementares da informação visual, os estímulos propagam-se para áreas de associação visual (18 e 19), onde são identificados conjuntos de características, como mencionado no início deste capítulo (Figura 1.36).

A seguir, os estímulos propagam-se pelo córtex cerebral em vias paralelas, duas das quais merecem destaque. Na via situada superiormente (ou dorsal), são estimuladas as áreas de associação multimodal do córtex parietal e do córtex da convexidade frontal. Essa via relaciona-se com a atenção e a localização dos estímulos que se situam no campo visual e com os movimentos dos olhos em direção a eles. Portanto, o papel dessa via situada superiormente é o de possibilitar a localização visuoespacial dos estímulos (onde?) desencadeando *ação* (desvio conjugado rápido dos olhos em direção ao estímulo, eventualmente da cabeça).

Na via situada inferiormente (ou ventral), os impulsos propagam-se para as áreas temporais de associação visual, para as áreas temporoparietais da linguagem e para o sistema límbico. Essa via relaciona-se com a identificação do estímulo (o que é? Qual o nome? Qual sua importância para a sobrevida do indivíduo?), portanto com a *identificação* (*ou reconhecimento visual*).

De modo similar, os estímulos auditivos e sensoriais somáticos propagam-se em vias similares responsáveis pela localização e pela identificação. Diante de um estímulo visual complexo, como uma fruta, por exemplo, a via superior possibilita localizá-la no espaço e dirigir os olhos para que a fóvea seja estimulada, o que permitirá visão mais adequada do objeto. Ao mesmo tempo, em um processamento em paralelo, são identificadas as características como forma, cor (córtex de associação visual temporal) e nome (área temporoparietal da linguagem). Além dessas projeções mais óbvias, as projeções para o sistema límbico (amígdala, formação hipocampal) causarão salivação, aumento da secreção gástrica e, caso o indivíduo esteja com fome, poderão desencadear o comportamento de alcançar a fruta e levá-la à boca, ou, caso o indivíduo esteja saciado ou a fruta não seja comestível, até de aversão.

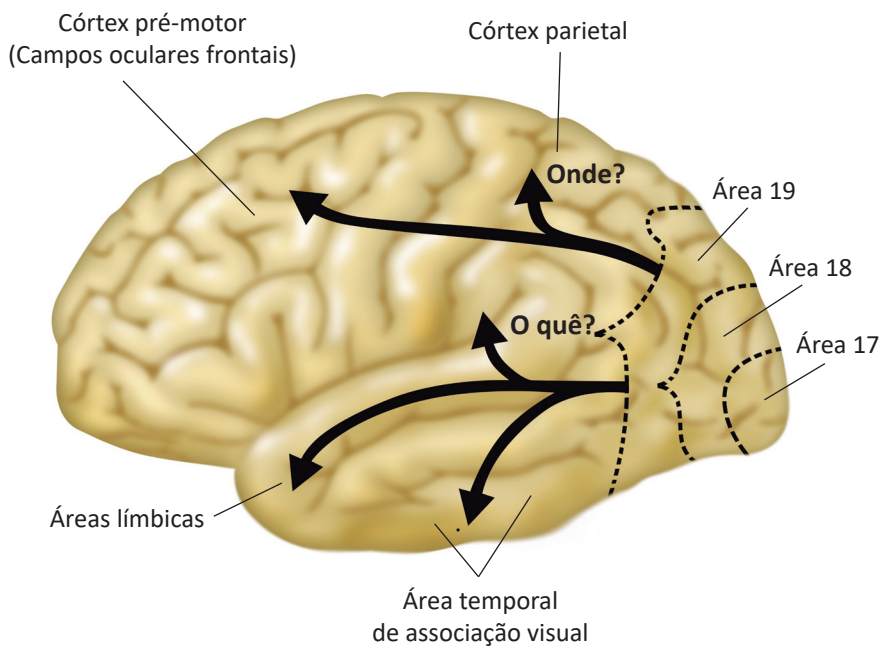

Figura 1.36. Representação esquemática das vias de processamento de estímulos visuais.
Fonte: Desenvolvida pela autoria.

Esse papel importantíssimo das estruturas límbicas depende de suas íntimas conexões recíprocas com o *hipotálamo.* Como sabemos, o hipotálamo é a região do encéfalo na qual se concentram os neurônios que controlam os sistemas endócrino, simpático e parassimpático. É também o principal sítio de projeção dos impulsos provenientes do meio interno captados pelos baroceptores viscerais e pelos quimioceptores (Figura 1.37).

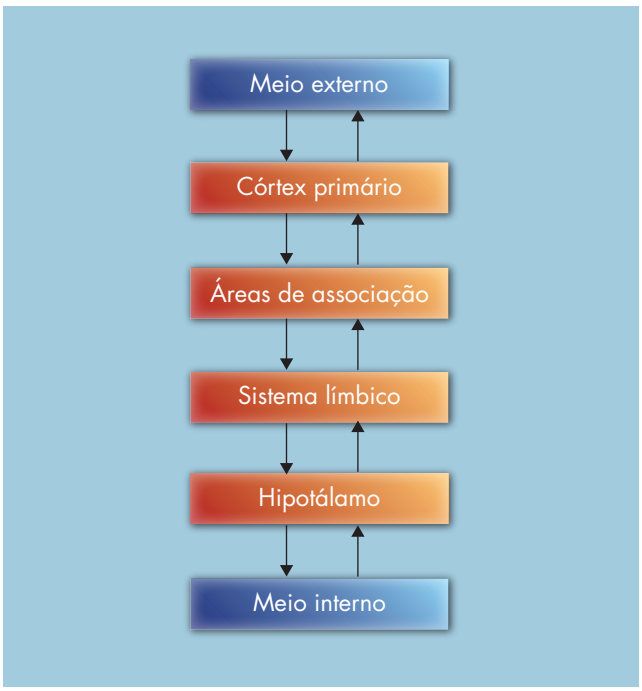

Figura 1.37. Esquema das conexões entre estruturas neocorticais, sistema límbico e hipotálamo (segundo Mesulam).
Fonte: Desenvolvida pela autoria.

As conexões do sistema límbico, com o hipotálamo de um lado e o córtex cerebral de outro, colocam o sistema límbico em uma posição estratégica de convergência sensorial, pois recebe aferências do meio externo através do córtex cerebral e aferências do meio interno através do hipotálamo. No exemplo que citamos há pouco, quando o indivíduo vê a fruta, as condições do meio interno (nesse exemplo, o estado alimentar), que interagem com o sistema límbico via hipotálamo, atribuirão valor maior ou menor à visão da fruta, podendo modificar o comportamento motor, fazendo o indivíduo pegar a fruta ou não, mediante conexões do sistema límbico com o lobo frontal e deste com as áreas motoras. Por outro lado, principalmente através de sua porção orbitária, o lobo frontal projeta-se sobre o hipotálamo e sobre o hipocampo e as amígdalas e, desse modo, pode exercer o controle da atividade dessas estruturas. Por exemplo, mesmo que estejamos com muita fome, somos capazes de inibir nossa vontade de pegar uma fruta que enfeita a mesa de uma recepção; um indivíduo com lesão da porção orbitária do lobo frontal não conseguiria inibir esse comportamento socialmente inadequado.

É provável que essa interação das condições do meio interno com as do meio externo que ocorre no sistema límbico seja a responsável pela memorização de um evento. De acordo com essa hipótese, a importância biológica de uma percepção para o indivíduo em dado momento confere a ela um caráter especial que é determinante para que o padrão de atividade neuronal relacionado com a percepção seja fixado. Logo, haveria alterações sinápticas duradouras nos próprios circuitos neuronais envolvidos na percepção do meio externo, desde que houvesse interação com as projeções do sistema límbico. Ou seja: a fixação dependeria do sistema límbico, mas se efetuaria nos próprios circuitos corticais estimulados durante o processamento da informação que deve ser estocada. Exemplificando, a fixação de informações visuais ocorreria principalmente no lobo occipital e nas regiões inferomediais do lobo temporal, das tácteis no lobo parietal e das auditivas nas regiões laterais do lobo temporal. Para que isso se realize, projeções eferentes do sistema límbico devem atuar sobre o conjunto de neurônios do córtex cerebral envolvidos na percepção dos estímulos do meio externo, induzindo modificações nas conexões sinápticas.

As projeções do sistema límbico sobre o córtex cerebral podem ser diretas ou indiretas. Há conexões diretas entre a formação hipocampal e a amígdala e as áreas corticais de associação. As conexões indiretas podem utilizar as conexões do sistema límbico com alguns núcleos subcorticais, entre os quais se destaca o núcleo basal de Meynert, que se projetam para todo o córtex cerebral utilizando a acetilcolina como neurotransmissor. A acetilcolina torna os neurônios corticais mais receptivos a outros impulsos excitatórios, o que pode facilitar a fixação preferencial de informações. Sabe-se que substâncias anticolinérgicas reduzem a memória para fatos recentes, enquanto substâncias colinérgicas podem aumentá-la.

Outra via indireta entre o sistema límbico e as áreas de associação relacionadas com a percepção do meio externo utiliza as conexões do córtex pré-frontal, que recebe grande contingente de impulsos provenientes do sistema límbico, de um lado, e das áreas de associação unimodal e multimodal, de outro, e projeta-se de volta sobre essas mesmas regiões. Uma das vias de conexão entre o sistema límbico e o lobo frontal é representada pelo *circuito de Papez,* que interconecta o hipocampo

com as áreas de associação frontal através do giro cíngulo, que faz parte do córtex frontal. Por esse circuito, impulsos do hipocampo são conduzidos em um trato denominado fórnix até os corpos mamilares (hipotálamo), e daí aos núcleos anteriores do tálamo; dos núcleos anteriores do tálamo, os impulsos propagam-se ao giro cíngulo (Figura 1.38). Referências do giro cíngulo projetam-se: a) de volta sobre o hipocampo fechando o circuito; e b) para outras áreas do córtex pré-frontal.

Essas noções básicas possibilitam a compreensão dos mecanismos de alguns dos distúrbios de memória mais comuns.

Amnésia anterógrada

O exemplo mais conhecido de déficit de memória talvez seja o do paciente HM, estudado por Scoville e Milner (1957), que após cirurgia para tratamento de epilepsia perdeu a capacidade de fixar novos dados na memória.

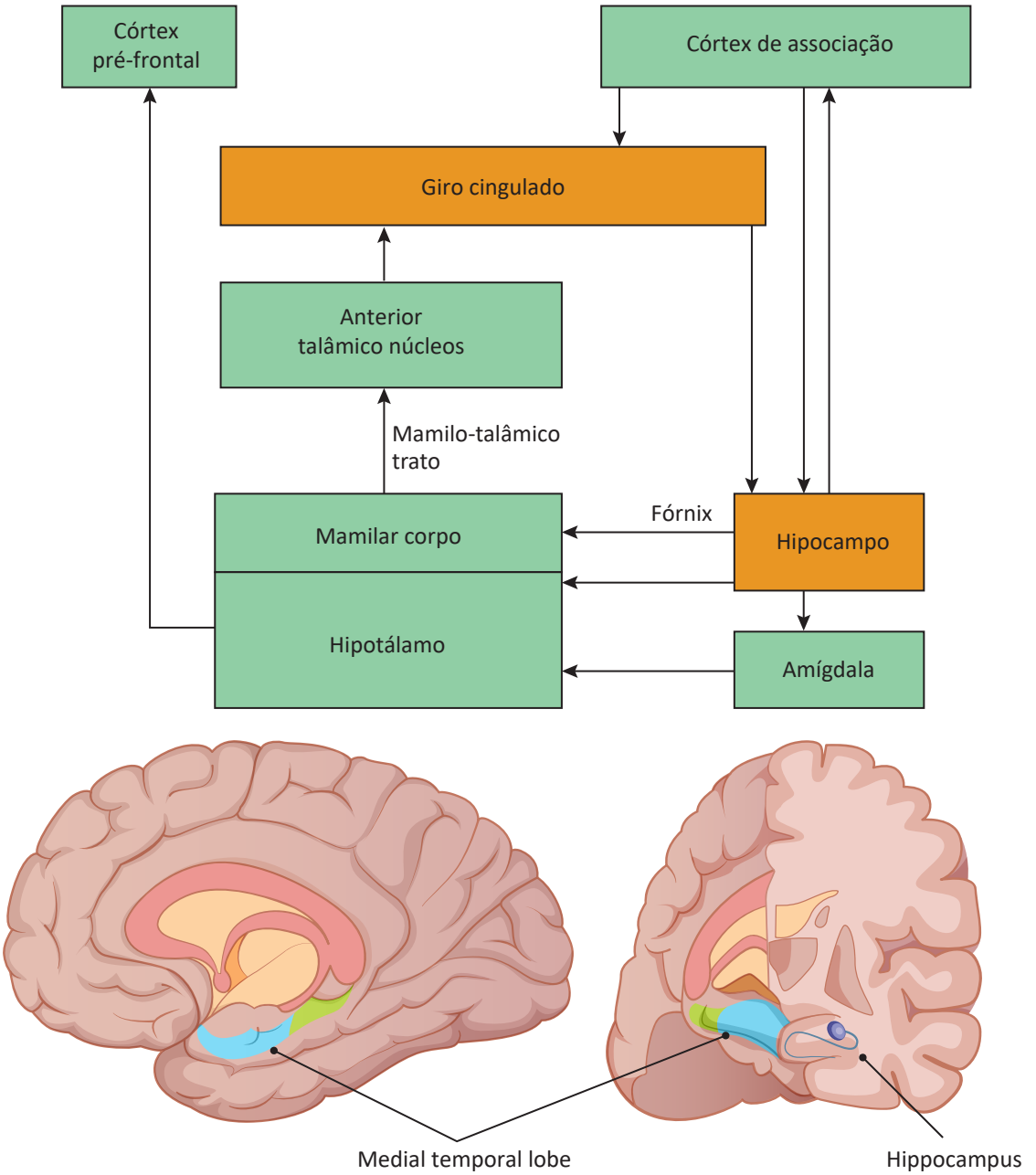

Figura 1.38. Circuito de Papez (acima) e a região temporal medial, com destaque para o hipocampo (abaixo).

Fonte: Desenvolvida pela autoria.

Durante os vários anos em que foi repetidamente examinado, HM mostrou-se incapaz de reter novas informações independentemente da importância ou do conteúdo emocional. Sua memória imediata *(*ou *de curto prazo*) estava preservada de modo que conseguia reter informações até por 1 ou 2 minutos, desde que não se distraísse. Entretanto, não era capaz de lembrar-se do que havia ocorrido momentos antes. A informação de que seu tio havia falecido o deixava visivelmente emocionado, mas poucos minutos depois esquecia-se dela completamente. Ao ser novamente informado, emocionava-se outra vez, para algum tempo depois perguntar quando o tio viria visitá-lo. Lia as mesmas revistas durante meses e não era capaz de reconhecer pessoas que conhecera após a cirurgia. A avaliação psicométrica revelava QI normal e sua capacidade crítica quanto ao distúrbio pode ser depreendida deste seu comentário:

> "... neste momento tudo parece claro para mim, mas o que aconteceu um pouco antes? É isto que me preocupa. É como acordar de um sonho: eu não consigo me lembrar-me".

Esse tipo de distúrbio é denominado "amnésia anterógrada" porque se refere à impossibilidade de fixar (ou armazenar) novas informações apresentadas após a instalação do processo mórbido. Ou seja, a capacidade de memorização está muito comprometida. A impossibilidade de lembrar-se de eventos prévios à lesão cerebral é denominada "amnésia retrógrada", a qual comentaremos a seguir. Qual a razão da amnésia anterógrada de HM?

O procedimento cirúrgico consistiu na ressecção bilateral das porções mediais dos lobos temporais, extirpando, portanto, os hipocampos e as amígdalas. Diversos estudos têm destacado que o papel dos hipocampos na gênese da amnésia anterógrada é mais importante do que o das amígdalas em seres humanos.

Embora não seja capaz de memorizar novas informações, HM pôde aprender procedimentos como montar um quebra-cabeças ou comandar sua mão a partir da imagem refletida num espelho. Quando o paciente realiza diversas sessões de treinamento, constata-se que o tempo para execução e o número de erros diminuem progressivamente, como em um indivíduo normal. Entretanto, todas as vezes que se pede ao paciente que execute a tarefa, ele informa que essa é a primeira vez que a está fazendo, deixando claro que não se lembra de tê-la feito antes. Dizemos que sua memória explícita está comprometida, enquanto a sua *memória implícita* (ou para procedimentos) está preservada. A memória implícita é independente dos hipocampos e parece depender mais dos núcleos da base e cerebelo. Na nossa vida cotidiana, os sistemas de memória explícita e implícita interagem na memorização; entretanto, quando dizemos que um paciente tem problemas de memória quase sempre estamos nos referindo à memória explícita.

Amnésias semelhantes à de HM podem ser constatadas em sequelas de encefalite, sobretudo da encefalite herpética, em que o processo mórbido pode acometer os lobos temporais, e em sequelas de trauma de crânio, além de noutras situações menos comuns.

A amnésia anterógrada intensa acontece na *amnésia global transitória,* em que, por período de horas, há impossibilidade de reter informações. Além disso, há amnésia retrógrada de duração variada. O paciente pergunta repetidamente a mesma coisa e o observador menos atento pode interpretar o distúrbio como episódio de confusão mental. É uma condição benigna que não costuma se repetir e que decorre, provavelmente, de disfunção transitória das porções mediais do lobo temporal.

Lesões diencefálicas bilaterais, como ocorrem em AVC, em sequelas de encefalite e na síndrome de Korsakoff, além de em outras condições menos comuns, podem causar amnésia anterógrada.

Na síndrome de Korsakoff, secundária à carência de tiamina usualmente causada por alcoolismo ou desnutrição, há amnésia anterógrada de intensidade variada, amnésia retrógada e, algumas vezes, *confabulação.* O termo "confabulação" é aqui empregado para designar a expressão de falsas memórias. Por exemplo, quando perguntado sobre o que aconteceu há poucos minutos, o paciente "inventa" uma história ou conta algo acontecido em outra ocasião. Lesões bilaterais dos corpos mamilares e dos núcleos anteriores do tálamo, que fazem parte do circuito de Papez, ou do núcleo médio dorsal do tálamo, têm sido responsabilizadas pela amnésia da síndrome de Korsakoff e de outras amnésias diencefálicas.

Déficit de fixação ocorre também em lesões do núcleo basal de Meynert. A degeneração desse núcleo é um dos fatores que contribuem para a amnésia da doença de Alzheimer, além do processo neurodegenerativo nos hipocampos e demais estruturas mediais do lobo temporal.

Amnésia retrógrada

É característico da amnésia retrógrada que o paciente não se lembre de fatos ocorridos algum tempo antes do processo mórbido, mas que a memória para fatos ainda mais antigos (*memória remota*) esteja preservada. Por exemplo, após trauma de crânio, um paciente apresentou amnésia retrógrada de cerca de 6 meses de duração, associada à amnésia anterógrada. Logo, sua

memória para os fatos ocorridos nos 6 meses anteriores ao trauma estava afetada, mas recordava-se bem de fatos mais antigos. Na maioria das vezes, há um período mais próximo ao evento, sobre o qual o paciente não se lembra de nada, um período remoto do qual se lembra bem e um período intermediário do qual consegue lembrar-se cada vez mais à medida que aumenta o tempo decorrido desde o momento em que ocorreu o evento desencadeante da amnésia.

Esses fatos sugerem que a memorização não termina com a fixação. É provável que, após a fixação, haja necessidade de repetidas memorizações dos fatos para que se tornem consolidados. As estruturas relacionadas com a fixação e com a consolidação devem ser as mesmas. No caso de HM, a extirpação dos hipocampos causou amnésia retrógrada de cerca de 3 anos. Como foi operado quando estava com 29 anos, recordava-se bem de sua infância e adolescência. A preservação da memória para fatos mais antigos é uma das principais demonstrações de que a memória não é estocada nas mesmas estruturas responsáveis pela fixação e consolidação.

A consolidação é um processo dinâmico que envolve a acomodação de novas memórias às antigas e ocorre concomitantemente ao esquecimento.

O esquecimento não deve ser entendido como um processo puramente passivo. É também ativo e importante para acomodar novas informações, esculpindo-as de uma massa de comemorativos irrelevantes, e para substituir informações ultrapassadas por atualizadas. É interessante comentar o caso do paciente S, relatado pelo neuropsicólogo russo Alexander Luria.

S tinha memória prodigiosa e ganhava a vida demonstrando-a em público. Sua principal dificuldade consistia na incapacidade de esquecer-se das inúmeras informações irrelevantes que recebia durante suas apresentações públicas ao longo dos anos. Precisou desenvolver um processo ativo para conseguir esquecê-las.

Distúrbios de evocação

A evocação é um processo que exige motivação e emprego de estratégias adequadas para buscar dados na memória. Para que a evocação das informações seja possível, é necessário que estas façam parte de um contexto. Em particular, as informações devem estar organizadas segundo uma sequência temporal, tornando possível reconhecer se um evento sucedeu antes ou depois de outro. Há dados que sugerem que as conexões com os lobos frontais são importantes para conferir o contexto temporal às informações.

Nas síndromes frontais, além da ocorrência de déficit de fixação, há distúrbio de evocação em virtude da redução da motivação e da capacidade de utilizar estratégias adequadas. Nesses casos, verifica-se que o paciente logo desiste da tentativa de evocar, referindo que não se lembra de nada. Porém, se o examinador insiste, é possível perceber que parte da informação havia sido retida, especialmente se a tática de busca dos dados for fornecida.

AGNOSIAS E APRAXIAS

Como já comentamos, as memórias são estocadas em circuitos em que a participação cortical é fundamental. Não há uma única região cortical que seja responsável pelo armazenamento de toda a informação; diversas áreas participam, cada uma contribuindo de modo particular. Por exemplo, quando nos recordamos de uma fruta, seus diversos atributos, como forma, consistência, cor sabor, odor, nome, vêm à nossa mente.

Em algumas lesões corticais é possível constatar distúrbios parciais de evocação. Em lesões temporais posteriores do hemisfério dominante para a linguagem, o paciente pode apresentar grande dificuldade de nomear objetos, embora reconheça o objeto quando alguém diz o nome ou saiba qual a função ou outras características do objeto. Em lesões bilaterais do polo temporal, pode ocorrer dificuldade de nomeação acompanhada de dificuldade de reconhecer o objeto quando o nome é dito. Lesões occipitotemporais que afetam as regiões basais e mediais dos hemisférios cerebrais podem se acompanhar de perda da capacidade de evocar imagens visuais em resposta ao nome do objeto. Por exemplo, embora o paciente saiba o que significam as palavras “gato” ou “avião”, não consegue evocar a imagem visual correspondente.

Essas dificuldades de reconhecimento fazem parte das agnosias. Gnosia pode ser compreendida como a capacidade de reconhecer estímulos sensoriais. Agnosia refere-se à perda dessa capacidade quando não há transtornos da sensibilidade elementar ou da atenção ou outros transtornos do estado mental que a expliquem.

Agnosias são, usualmente, específicas para uma modalidade sensorial, distinguindo-se o grande grupo das agnosias visuais e visuoespaciais, as agnosias táteis, auditivas e somatoagnosias.

Na agnosia visual, pode haver dificuldade para reconhecer um objeto apesar da normalidade da visão. Decorrem de lesões, em geral bilaterais, situadas nas áreas de associação visual occipitotemporais, vias que anteriormente explicamos como relacionadas com a

identificação do estímulo (o que é? qual o nome? qual sua importância para a sobrevida do indivíduo?), portanto com a *identificação ou reconhecimento.* Pode ser avaliada com emprego de figuras geométricas simples, com desenhos dessas figuras, com objetos ou fotografias. Em lesões unilaterais da região occipitotemporal direita, pode ocorrer prosopagnosia (do grego *prosopon,* face), em que o paciente não consegue identificar faces conhecidas. Se um paciente não conseguir identificar uma pessoa, como o cônjuge ou os filhos, pode reconhecê-la ao ouvir a sua voz, ou se não conseguir identificar um objeto, como uma tesoura, por exemplo, deve ser capaz de reconhecê-lo quando o objeto for colocado em sua mão.

Na agnosia tátil ocorre o inverso; o objeto que não é identificado pelo tato, é facilmente identificado quando é visto ou quando colocado na outra mão. Agnosia tátil geralmente é unilateral e ocorre em lesões parietais contralaterais. Pode-se testá-la com objetos simples, como uma pequena caixa, uma borracha de apagar, a tampa de uma caneta.

Na agnosia visuoespacial, há dificuldade de localizar objetos dentro do campo visual, muitas vezes acompanhada de dificuldade de pegar o objeto com a mão. Por exemplo, o examinador apresenta um objeto como uma caneta e pede-se ao paciente que diga o que é. Nota-se que o paciente explora erraticamente o campo visual até conseguir localizar o objeto e, então, identifica-o e nomeia-o. Pede-se, na sequência, que pegue o objeto e nota-se que a mão do paciente não vai corretamente em direção à caneta, podendo pegar a mão ou os dedos do examinador (denomina-se essa alteração "ataxia óptica"). Ocorre em lesões que interferem nas vias situadas superiormente, que, a partir da área visual primária situada no lobo occipital, estimulam as áreas de associação multimodal do córtex parietal e do córtex da convexidade frontal. Já explicamos que o papel dessa via é o de possibilitar a localização espacial dos estímulos (onde?) desencadeando *ação* (desvio conjugado rápido dos olhos em direção ao estímulo, eventualmente da cabeça, e permite guiar as mãos para alcançar o objeto que está sendo visualizado).

Outro tipo de agnosia visuoespacial que ocorre mais frequentemente em lesões do hemisfério direito é a agnosia visuoespacial unilateral, também denominada "heminatenção" ou "hemineglig ência", em que o paciente não presta atenção e ignora a metade esquerda do campo visual. É frequente que se associe com falta de reconhecimento do seu hemicorpo esquerdo (hemissomatoagnosia), que, muitas vezes, encontra-se hemiplégico ou intensamente hemiparético, mas o paciente nega a existência de fraqueza. A ausência de reconhecimento da incapacidade, nesse caso ou em casos semelhantes em que o paciente nega ter um déficit neurológico, é denominada "anosognosia" (falta de reconhecimento da doença).



Vídeo 1.12: Paciente com síndrome de hemineglig ência esquerda e hemiplegia esquerda por um AVC em território de artéria cerebral média direita. No vídeo, primeiro, observa-se que o paciente tem hemissomatoagnosia. O paciente foi submetido à trombólise com alteplase intravenosa, apresentando reversão da síndrome de hemineglig ência.

Nas agnosias auditivas, pode haver dificuldade para reconhecer ruídos ou sons musicais (amusia), e são causadas por lesões situadas nos lobos temporais.

Outra alteração que ocorre quase sempre em associação com as afasias e agnosias é a apraxia. O termo "apraxia" (do grego *praxis*, ação) é utilizado em Neurologia para designar a incapacidade de realização de atos motores na ausência de fraqueza, alteração da sensibilidade, ataxia ou qualquer outro transtorno físico que a impeça, em situação que o paciente esteja plenamente consciente de qual ato motor deva realizar.

Há apraxias que envolvem a realização de atos motores simples e bem aprendidos, como fazer o sinal de adeus, a continência militar, o sinal de positivo, por exemplo, ou de atos que envolvem o uso de um objeto como um pente, uma caneta ou uma tesoura. Pode haver dificuldade para realizar esses movimentos por causa da perda dos movimentos finos necessários para sua execução, na denominada "apraxia melocinética". Esse tipo de dificuldade situa-se no limite entre a paresia ou a ataxia, de um lado, e a apraxia de outro. Na apraxia ideomotora, a dificuldade em realizar esses atos motores não pode ser explicada por qualquer dificuldade motora. O paciente não consegue realizar movimentos adequados quando se lhe pede para fazer o sinal de adeus, ou de continência, fazer os gestos (pantomima) que se faz ao usar um martelo, a escova de dentes ou uma chave para abrir a porta. A imitação pode estar comprometida ou não. A lesão geralmente situa-se no córtex parietal esquerdo (nesse caso, apraxia bilateral) ou nas áreas motoras secundárias no lobo frontal.

Vídeo 1.13: Paciente com apraxia ideomotora bilateral.

Na apraxia ideatória, o paciente executa bem atos simples, mas não consegue realizar atos complexos. Na vida real, pacientes podem utilizar instrumentos inadequados ao escovar os dentes ou pentear o cabelo, ou utilizá-los em sequência errada como escovar os dentes antes de colocar a pasta na escova, ou abrindo o gás do fogão antes de ter encontrado a caixa de fósforos. Testes habituais para esse tipo de apraxia são os de acender uma vela utilizando fósforos ou enviar uma carta para si mesmo, endereçando-a e colocando a carta no envelope antes de fechá-lo, por exemplo.

Outros tipos de apraxia restringem-se a atividades limitadas a uma região do corpo ou a atividades específicas. Na apraxia bucolingual, o paciente pode ter dificuldade para exteriorizar a língua ou fazer movimentos dos lábios como num beijo ou assovio, sob comando. Mas esses mesmos movimentos podem ser realizados durante a fala ou ao se alimentar.

Na apraxia para vestir-se, a dificuldade pode caracterizar-se por inabilidade de vestir uma peça, colocando o paletó com os botões nas costas ou a camisa com a gola para baixo, por exemplo; ou, na sequência, tentando colocar a roupa de baixo sobre a calça ou a blusa. Apraxia para vestir-se ocorre em lesões do lobo parietal direito.

Por fim, a apraxia construtiva ou construcional é um tipo bastante frequente de apraxia que também depende de lesões parietais tanto direitas como esquerdas. Pode-se pedir para copiar um desenho (como os pentágonos do Miniexame do Estado Mental, descrito no Capítulo 2 – Semiologia Neurológica) ou desenhar sem cópia uma casinha ou um cubo.

DISTÚRBIOS DO CONTROLE COGNITIVO E EMOCIONAL DO COMPORTAMENTO (SÍNDROMES PRÉ-FRONTAIS)

O lobo frontal desempenha um papel central na organização, no planejamento e na execução do comportamento motor e suas subdivisões estão interconectadas em um processamento em série hierárquico. O córtex pré-frontal participa como uma área cortical de ordem superior (de associação multimodal) exercendo o controle cognitivo e emocional do comportamento dirigido a uma finalidade. Esse controle executivo pré-frontal é exercido sobre as áreas motoras secundárias, onde ocorrem o planejamento e a iniciação da sequência dos atos motores; e o córtex motor primário desempenha a produção do movimento sob a influência das áreas pré-motoras.

O córtex pré-frontal não se constitui como uma única região funcional e apresenta três divisões funcionais que interagem entre si no controle executivo do comportamento: as regiões dorsolateral, orbitofrontal e medial (Figura 1.39). Enquanto o córtex dorsolateral está associado ao controle cognitivo (funções executivas), as áreas orbitofrontal e medial estão mais relacionadas com o comportamento emocional.

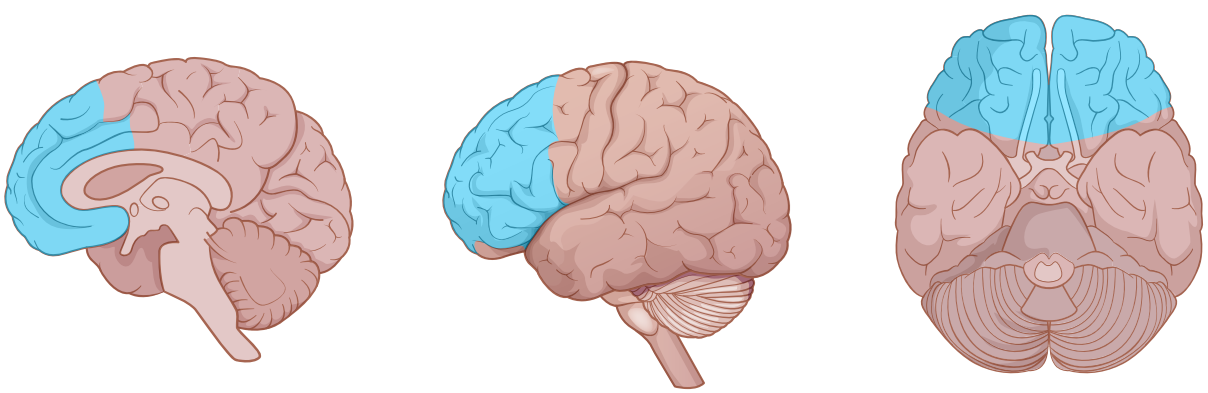

Figura 1.39. Subregiões do córtex pré-frontal (CPF): CPF medial (à esquerda), CPF dorsolateral (no meio) e CPF orbitofrontal ou ventral (à direita).
Fonte: Desenvolvida pela autoria.

As diferentes regiões do córtex pré-frontal são conectadas com estruturas subcorticais (núcleos da base e núcleos talâmicos) formando circuitos corticossubcorticais. Assim, pacientes podem desenvolver "síndromes pré-frontais" mesmo sendo lesões em estruturas subcorticais ou nas vias que conectam essas diversas estruturas.

Denomina-se "funções executivas" um conjunto de habilidades cognitivas que permitem ao indivíduo planejar, executar e monitorar um comportamento dirigido a uma finalidade. Essas funções incluem a capacidade de criar estratégias, a organização do pensamento, a manipulação mental de informações, a flexibilidade mental, a inibição de respostas inapropriadas e impulsivas e o monitoramento de comportamentos apropriados. Portanto, as funções executivas permitem ao ser humano adaptar-se ao meio externo e desempenhar adequadamente suas atividades de vida diária. O córtex pré-frontal dorsolateral exerce um papel central nas funções executivas. Se o paciente tiver uma lesão no córtex pré-frontal dorsolateral, ele terá dificuldade de se organizar e planejar tarefas de múltiplos passos, não será capaz de resolver os problemas que aparecerem, insistirá sempre na mesma estratégia, mesmo quando ela se mostra falha (comportamento perseverativos e inflexíveis) e não conseguirá terminar uma tarefa. O resultado é a inabilidade cognitiva de se alcançar o comportamento desejado. Essa constelação de sintomas caracteriza, portanto, uma *síndrome disexecutiva* ou disfunção executiva.

As regiões orbitofrontais e mediais do córtex pré-frontal, por sua vez, estão implicadas no processamento emocional do comportamento, com fortes conexões com o sistema límbico (em especial córtex cingulado, ínsula anterior e amígdala).

O córtex orbitofrontal desempenha um papel central no comportamento social, na tomada de decisões e na empatia emocional. Lesões orbitofrontais, portanto, resultam em alterações comportamentais, como alterações de personalidade, perda de empatia, comportamento emocional explosivo, desinibição, inapropriação social, impulsividade, dificuldades em tomar decisões e julgamento moral pobre. Esse conjunto de sintomas é definido como uma "síndrome de desinibição" ou "orbitofrontal".

A região pré-frontal medial e a porção anterior do giro do cíngulo desempenham um papel no comportamento motivado e injúrias nessa circuitaria ocasionam uma *síndrome apática* ou abúlica. Define-se "apatia" como perda da motivação cognitiva e comportamental para iniciar uma resposta a um estímulo externo. O paciente apático caracteriza-se pela falta de espontaneidade motora e vocal, indiferença ao mundo e aos outros e pela falta de iniciativa para fazer algo. Há redução da atividade psicomotora. A apatia difere da depressão, pois, nessa última, há um conteúdo de tristeza, anedonia, falta de energia, enquanto na apatia não há sintomas de humor. Além disso, pacientes deprimidos comumente têm sintomas autonômicos (p. ex., insônia, alterações do apetite), que são ausentes na apatia.

Por fim, mediante comentários sobre alguns dos distúrbios mais frequentes da prática neurológica, apresentamos princípios fundamentais que servirão de base, junto com a semiologia neurológica (Capítulo 2), para a compreensão das doenças que afetam o sistema nervoso.

BIBLIOGRAFIA

Campbell WW. DeJong's The neurologic examination. 57. ed. Philadelphia: Lippincott, Williams & Wilkins, 2013.

Di Dio LJA. Tratado de anatomia aplicada. São Paulo: Pólux, 1999.

Kandel ER, Schwartz JH, Jessell TM, Siegelbaum SA, Hudspeth AJ. Principles of neural science. 5. ed. New York: McGraw-Hill, 2013.

Krane RJ, Siroky MB. Clinical neurourology. Boston: Little-Brown, 1979.

Luria AR. The mind of a mnemonist. Harmondsworth: Penguin, 1969.

Mesulam MM. Principles of behavioral and cognitive neurology. 2. ed. New York: Oxford, 2000.

Nauta WJH, Feitag M. Fundamental neuroanatomy. New York: Freeman, 1986.

Netter F. The ciba collection of medical illustrations. vol. 1, The nervous system. New York: Ciba, 1972.

Scoville WB, Milner B. Loss of recent memory after bilateral hippocampal lesions. J neural neurosurg Psychiatry 1957;20:11-21.

Squire LR. Memory and brain. New York: Oxford, 1987.

Tolosa APM, Canelas HM. Propedêutica neurológica. 2. ed. São Paulo: Sarvier, 1971.