Dermatologia Estética

Maria Paulina Villarejo Kede
Oleg Sabatovich

4ª edição

Atheneu

CAPÍTULO 25

Toxina Botulínica na Estética

25.3 Aplicações Clássicas

- Oleg Sabatovich
- Maria Paulina Villarejo Kede

Introdução

Hoje, diversos meios terapêuticos não cirúrgicos para o tratamento das rugas faciais estão à disposição, mas certamente a toxina botulínica (TB) é uma das terapias mais eficazes e mais bem estabelecidas.

A TB provoca redução da contração muscular e, quando aplicada nos grupos musculares que provocam as rugas, trata a etiologia principal dessa condição.

Indicações clássicas

A TB faz um bloqueio químico da placa motora, e está indicada para aplicação no plano muscular para o tratamento de rugas dinâmicas. Classicamente, usa-se o produto para terapia de rugas frontais, glabelares e orbitárias laterais ("pés de galinha"). São regiões da face cuja ação muscular não está diretamente envolvida com funções, como, por exemplo, abrir e fechar os olhos, ou seja, é possível reduzir a força muscular sem interferir na fisiologia local, apenas nas rugas (Figura 25.8).

A avaliação dinâmica do paciente é fundamental para que seja possível observar os padrões individuais de contração muscular, as assimetrias pré-existentes, o formato da sobrancelha e como recruta cada grupo muscular.

Existem 4 pilares na aplicação da TB:

1. A avaliação dinâmica do paciente, determinando os padrões de contração que são distintos e individuais.
2. O conhecimento da anatomia de cada região a ser tratada e do envelhecimento estrutural.
3. O domínio das técnicas de aplicação da TB.
4. O conhecimento das características e das peculiaridades dos produtos utilizados, elegendo produtos seguros e respaldados.

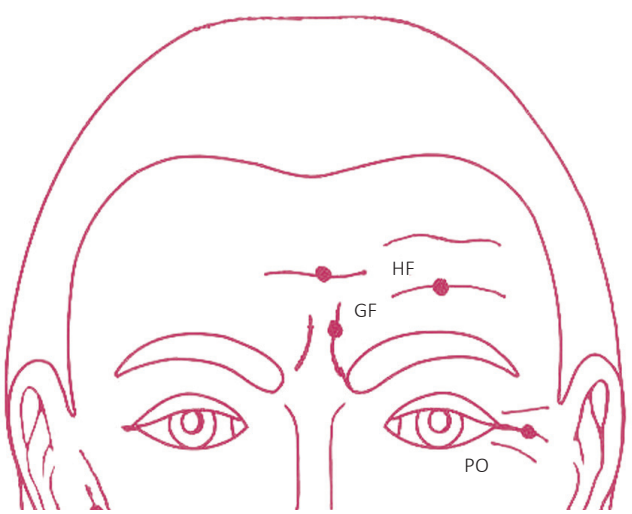

Figura 25.8. Protocolo de marcação dos pontos de injeção da TB nas indicações clássicas.
HF: rugas frontais; GF: rugas glabelares; PO: rugas periorbitárias.

Contraindicações

A TB é contraindicada na gravidez e no aleitamento materno, pois não foram testados efeitos teratogênicos e não se sabe ainda se o fármaco é excretado no leite humano.

Não deve ser administrada se houver infecção no local de aplicação, seja bacteriana, fúngica ou viral.

Alguns distúrbios neuromusculares com envolvimento da placa motora contraindicam o uso da TB, como, por exemplo, a síndrome miastênica (síndrome de Eaton-Lambert) e a miastenia grave.

A administração da TB deve ser evitada em pacientes que forem sabidamente sensíveis à TB ou à albumina humana e/ou outros excipientes das formulações.

Alguns medicamentos, como os antibióticos aminoglicosídeos, e outros que interfiram na transmissão neuromuscular, podem potencializar a ação da TB.

Além disso, deve-se evitar o uso do produto em vigência de febre ou qualquer sintoma ou sinal de doença que não esteja esclarecido e controlado.

Abordagem anatômica no tratamento com a TB

O tratamento das rugas faciais implica abordagem diferente para cada região anatômica, pois cada uma apresenta características morfológicas próprias.

O músculo frontal é delgado, quadrilátero e aderido ao tecido subcutâneo; tem 2 fascículos que se unem medialmente acima da glabela. No plano do músculo é que se deve fazer a injeção da toxina. Esse músculo não tem inserções ósseas, as fibras mediais se continuam com o m. prócero, as intermédias, com o m. corrugador e com o m. orbicular do olho, e as laterais, com a musculatura da região zigomática. Há uma imbricação de fibras dos m. frontal, m. corrugador e m. prócero na região da glabela. Por isso, ao tratar-se as rugas glabelares, deve-se dar atenção aos pontos de aplicação dos 4 músculos; caso contrário, podem permanecer rugas residuais ou mesmo, relaxamento excessivo dessa área com desabamento da fronte e ptose das sobrancelhas.

A gálea aponeurótica, ou aponeurose epicraniana, vai da linha nucal até as sobrancelhas, e na região frontal envolve os fascículos do músculo frontal. Está firmemente aderida ao tecido subcutâneo e à pele por traves fibrosas. Durante a aplicação, é comum os pacientes referirem que escutam um pequeno barulho como de "um tecido rasgando". Esse som é ocasionado pela passagem da agulha pela gálea. Sua ligação com o pericrânio é dada por um tecido celular frouxo que permite o movimento da gálea, ao contrário da relação firme com a pele e o subcutâneo. Por isso, com a contração do m. frontal, a movimentação da gálea é fácil e eficientemente produz as rugas frontais porque têm conexões fortes com a pele. Esse tecido frouxo é chamado de areolar subaponeurótico ou, sob o aspecto cirúrgico, denominado espaço subgaleal. Nesse espaço, a dissecção é fácil e rápida, com deslocamento fácil de líquidos.

O pericrânio (periósteo da calota craniana) não tem envolvimento com a aplicação do produto, mas os iniciantes puncionam a pele frontal e aprofundam até essa camada retrocedendo a agulha para a injeção; entretanto, o periósteo é muito sensível, e os pacientes podem se queixar de muita dor (Figuras 25.9 e 25.10).

Na região frontal, há uma unidade estética com comportamento distinto, situada entre as sobrancelhas, denominada glabela. As rugas frontais estão sob influência da contração do m. frontal, que resulta em rugas horizontais. Na região da glabela, há uma interconexão de fibras dos

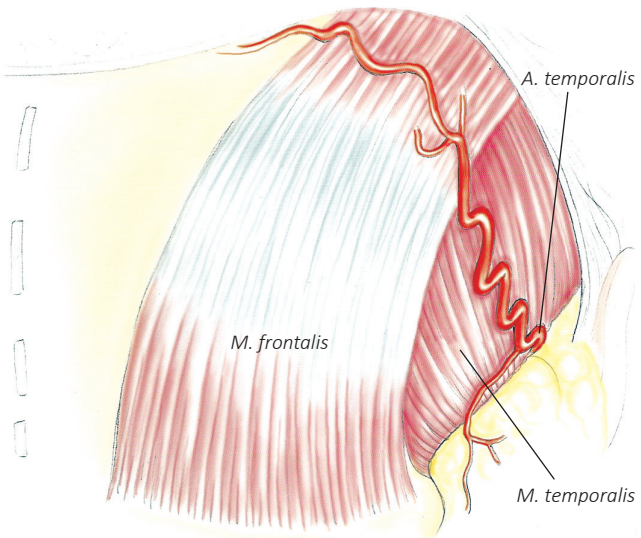

Figura 25.9. Esquema do músculo frontal.
Fonte: Extraída de Ingallina e Trevidic, 1991.

músculos frontal, corrugador e prócero, com participação maior dos corrugadores e, em seguida, do prócero. Isso resulta em rugas verticais na glabela (Figura 25.11).

O m. corrugador do supercílio é pequeno, piramidal, mais profundo que o frontal; vai da porção medial da sobrancelha (onde é mais profundo – origem óssea) e segue, lateral e cranialmente, com suas fibras até a parte média do arco superciliar (onde é mais superficial – inserção na pele). Sua porção mais contrátil está na região medial da sobrancelha. Deve-se sempre lembrar que o nervo supratroclear de caráter sensitivo muitas vezes passa entre as fibras do músculo, podendo ser puncionado e aumentar a dor da aplicação.

O m. prócero tem forma piramidal, origem entre a porção cranial da cartilagem triangular do nariz (cartilagem lateral) e o osso próprio nasal; segue cranialmente até encontrar-se com as fibras inferiores e mediais do m. frontal. Sua contração colabora com as rugas glabelares e forma as rugas horizontais do dorso nasal. Deve-se dar atenção ao imbricamento entre as fibras dos músculos dessa região porque a marcação de um ponto muito alto no prócero pode acarretar relaxamento de fibras do frontal e produzir um relaxamento excessivo dessa área com ptose da glabela, configurando o "aspecto de olho de coruja".

Todos esses músculos discutidos previamente têm inervação motora de ramos do nervo facial (Figuras 25.11 e 25.12).

Outra área tratada pela TB é a lateral da órbita, cujas rugas, chamadas de "pés de galinha", estão sob influência da contração do m. orbicular das pálpebras, sobretudo no movimento do sorriso. O m. orbicular tem 3 porções: orbital, palpebral e lacrimal. A de maior importância neste capítulo é a orbital, que é mais espessa e forma elipses que cobrem a região orbitária e em sua parte cranial mistura-se com fibras do m. frontal. Algumas dessas fibras craniais vão se inserir na pele e no subcutâneo das sobrancelhas, sobretudo no terço lateral. O m. orbicular, além de provocar as rugas laterais da órbita, também contribui para a ptose de supercílios, tão comum no envelhecimento facial. Esse músculo é muito



Figura 25.10. Músculo frontal – dissecção em cadáver fresco.
Fonte: Extraída de Ingallina e Trevidic, 1991.

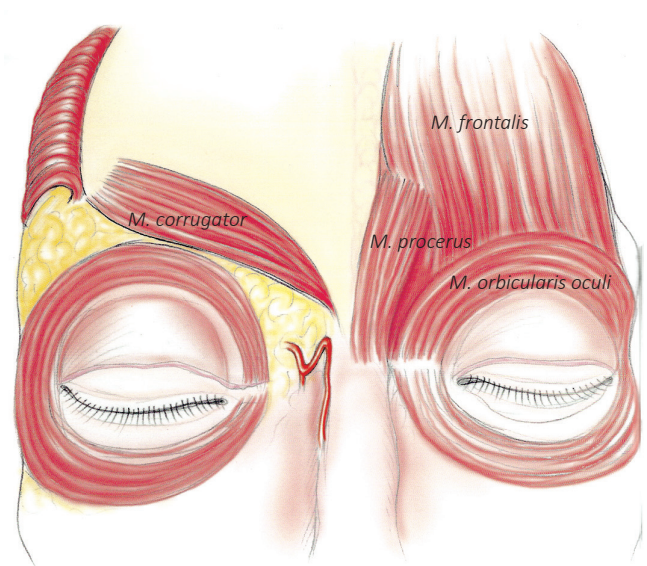

Figura 25.11. Esquema da região da glabela, demonstrando a interconexão dos músculos frontal, corrugador e prócero.
Fonte: Extraída de Ingallina e Trevidic, 1991.



Figura 25.12. Músculos frontal, corrugador e prócero – dissecção em cadáver fresco.
Fonte: Extraída de Ingallina e Trevidic, 1991.

superficial, a pele está aderida diretamente a ele; portanto, não há necessidade de aprofundamento da agulha na aplicação do produto, evitando-se riscos. O tratamento dessa região resulta na redução das rugas laterais da órbita ("pés de galinha") e contribui para a elevação do terço lateral das sobrancelhas (Figuras 25.13 e 25.14).

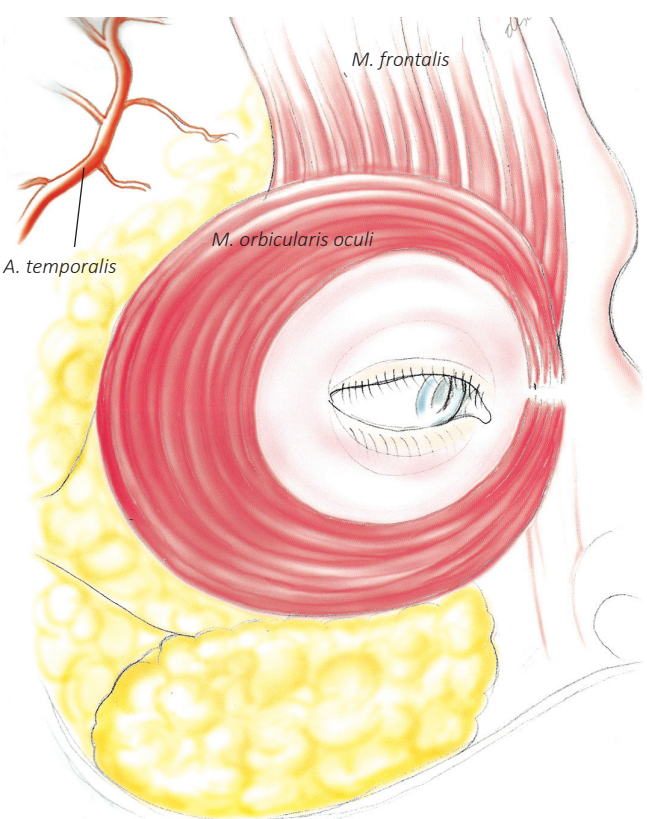

Figura 25.13. Músculo orbicular.
Fonte: Extraída de Ingallina e Trevidic, 1991.

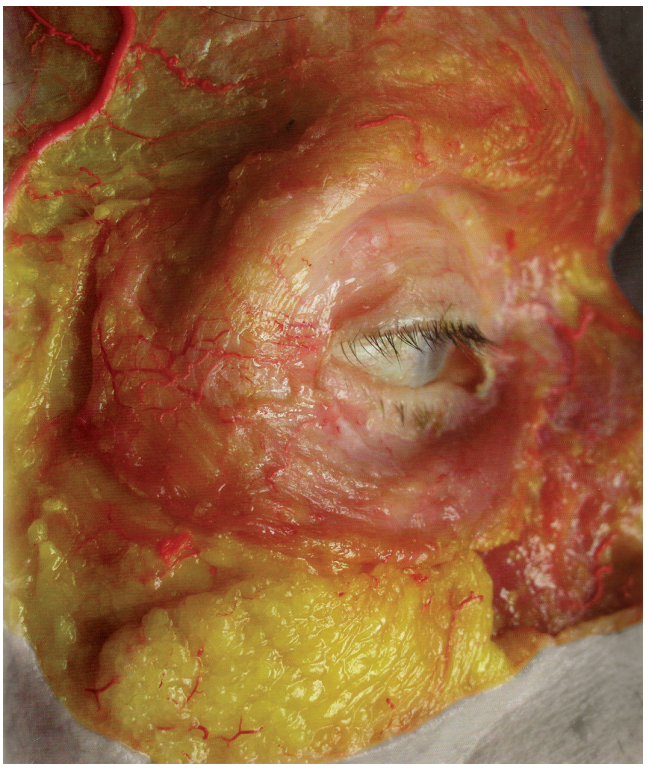

Figura 25.14. Músculo orbicular – dissecção em cadáver fresco.

Fonte: Extraída de Ingallina e Trevidic, 1991.

Tabela 25.1. Volume de reconstituição e seringa.

	U Onabotulínica	*U Speywood 1:2,5*	*U Speywood 1:3*
Dose	1 U	2,5 U	3 U
Volume de reconstituição	1 mL (frasco 100 U) 0,01 mL = 1 U	2 mL (frasco 500 U) 0,01 mL = 2,5 U	1,66 mL (frasco 500 U) 0,01 mL = 3 U
	2 mL (frasco 100 U) 0,02 mL = 1 U	4 mL (frasco 500 U) 0,02 mL = 2,5 U	3,32 mL (frasco 500 U) 0,02 mL = 3 U

Tabela 25.2. Volume de reconstituição e seringa.

	Dysport®	*Botox®*
Diluição 0,5 mL 0,05 mL 0,01 mL	(1,66 mL) 150 U 15 U 3 U	(1 mL) 50 U 5 U 1 U
Diluição 0,5 mL 0,05 mL 0,01 mL	(3,3 mL) ≈ 76 U (75,6) 7,6 U 1,5 U	(2 mL) 25 U 2,5 U 0,5 U
Diluição 0,5 mL 0,05 mL 0,01 mL	(4,2 mL) ≈ 60 U (59,5) ≈ 6 U (5,95) ≈ 1,2 U (1,19)	(2,5 mL) 20 U 2 U 0,4 U

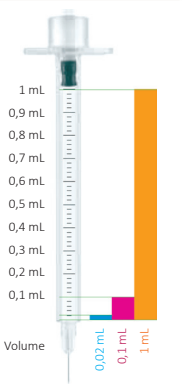

U: Unidades.

Métodos de aplicação

A aplicação do produto deve seguir algumas regras básicas de segurança para restringir-se o efeito da toxina aos músculos desejados:

- Marcação prévia com lápis ou caneta.
- Usar o menor volume possível.
- Manter uma distância de segurança de cerca de 1 cm em relação aos músculos nos quais não se deseja efeito.

O paciente deve estar sentado, recostado a cerca de 45°, ou mesmo deitado. Utilizam-se luvas de procedimento e seringa BD Ultra-Fine® de 1 mL, 0,5 mL ou 0,3 mL com agulha conectada de 31 G ou 30 G ½ (Tabelas 25.1 e 25.2). É possível empregar cremes anestésicos para suavizar a punção, mas muitos pacientes queixam-se mais da dor causada pela penetração do líquido do que da picada. Durante alguns segundos, deve ser realizada uma compressão manual após cada retirada da agulha para evitar sangramentos e formação de equimoses. Os pacientes são orientados a não realizar atividade física nesse dia.

A TB deve ser injetada nos grupos musculares que produzem a ruga, e não há necessidade de aplicação direta na ruga, como nos preenchimentos. O raio de ação do produto é de cerca de 1 cm a 1,5 cm em relação ao ponto de aplicação. Esse conhecimento é muito importante no planejamento do tratamento, para evitar a paralisia inadvertida de áreas que não se deseja tratar e que poderia resultar em complicações.

No exame físico prévio, a avaliação dinâmica é importante para avaliar as assimetrias faciais do paciente, decorrentes da diferença de força muscular entre o lado direito e o esquerdo, que podem ser atenuadas ou até mesmo acentuadas, dependendo dos locais e das doses de aplicação da toxina. O exame físico da musculatura facial é muito importante e deve ser valorizado na condução da marcação dos pontos a serem tratados. Deve-se evitar seguir à risca os esquemas de aplicação com regras rigorosas, pois isso pode aumentar a chance de surgirem assimetrias faciais nos pacientes.

□ Glabela

A região da glabela tem a particularidade de apresentar um espessamento aponeurótico com fibras dos músculos corrugadores, prócero e frontal que se cruzam. Ao se fazer um tratamento nessa região, é necessário abordar todos esses músculos; para evitar resultados inestéticos. É importante lembrar que há músculos que são elevadores e depressores de estruturas faciais (vetores). Ao paralisar ou enfraquecer um depressor, a ação do seu opositor, elevador, ficará mais acentuada.

As rugas glabelares são provocadas pela contração dos músculos prócero, corrugadores, porção medial do orbicular das pálpebras e depressor do supercílio. O prócero é um músculo superficial, localizado entre o nasal e o frontal na linha médio facial. Tem sua origem na raiz do nariz e auxilia na depressão da porção medial do supercílio, determinando as rugas horizontais na base do nariz e configurando um "ar de preocupação". Os corrugadores (direito e esquerdo) têm fibras oblíquas,

estão profundamente localizados, originam-se na porção lateral da raiz do nariz bilateralmente e aproximam os supercílios da linha média na expressão de preocupação e, também, colaboram como sinergistas do músculo orbicular para o fechamento forçado dos olhos.

Protocolos de aplicação

Músculo prócero

- **Pontos:** marca-se de 1 a 2 pontos, no local da sua inserção (traça-se uma linha imaginária que vai desde o canto interno do olho até a ponta medial de uma das sobrancelhas) e mais acima, dependendo da força e da hipertrofia do músculo.
- **Dose:** 3 U a 10 U da TB de escolha em cada ponto na dependência da força do músculo.
- **Modo de aplicar:** pede-se ao paciente que contraia a região, e palpa-se, fazendo uma pinça com os dedos indicador e polegar na porção carnosa do músculo. Marca-se um ponto no centro da porção mais volumosa do músculo na região cranial do dorso nasal e outro praticamente entre os pontos dos corrugadores (Figura 25.15).
- **Posição da agulha:** 90° ou 45° em relação à pele, dependendo da experiência e do hábito de cada especialista.



Figura 25.15. Área de injeção no prócero.
Fonte: Acervo da autoria do capítulo.

Músculos corrugadores

- **Pontos:** dependendo da força e do comprimento do músculo, pode-se marcar de 1 a 2 pontos em cada músculo.
- **Dose:** 3 a 10 U da TB de escolha.
- **Modo de aplicar:** pede-se ao paciente que contraia a região, e palpa-se, fazendo uma pinça com os dedos indicador e polegar, na porção carnosa do músculo de cada lado. Marca-se um ponto no centro da região mais volumosa do músculo, cerca de 1 cm do rebordo orbitário após a palpação, porção mais profunda (lembrar que com o envelhecimento facial, o rebordo orbitário não coincide com a implantação das sobrancelhas; logo, sempre palpar o rebordo e não se guiar pela sobrancelha). Esse é um parâmetro anatômico muito menos sujeito a variações individuais que a sobrancelha, mais preciso em relação ao músculo elevador da pálpebra e mais eficiente na profilaxia da ptose palpebral. Um ponto na inserção lateral (porção mais superficial) e um adicional acima da inserção medial podem ser necessários nos músculos muito hipertrofiados (Figura 25.16); lembrar que a aplicação profunda na porção mais caudal do corrugador pode ser a responsável pela ptose palpebral porque a TB pode escorrer pelo septo orbital – forame supraorbitário e atingir o músculo elevador da pálpebra superior. Hematomas importantes nessa área, também podem difundir a TB para o elevador da pálpebra superior.
- **Posição da agulha:** 90° ou 45° em relação à pele, dependendo da experiência e do hábito de cada especialista.

Quando se trata de pacientes com musculatura muito espessa, homens ou mulheres com sobrancelhas muito horizontais, deve-se tratar também as fibras mediais superiores do músculo orbicular das pálpebras. Quando contraído, esse músculo promove a aproximação e a depressão das sobrancelhas, contribuindo para as rugas da glabela. Nos homens, esse ponto é fundamental para evitar o "ar diabólico" com elevação demasiada da cauda da sobrancelha e um semblante feminino. A aplicação é IM superficial ou ID, de 1 U a 3 U da TB e 1,5 a 2 cm (um dedo) acima do rebordo ósseo, tomando-se como base a palpação do rebordo ósseo e não da sobrancelha, a partir de uma linha imaginária médio-pupilar (Figura 25.17).



Figura 25.17. Zona de perigo de injeção da TB.
Fonte: Adaptada de Carruthers e Carruthers, 1992.

Muitas vezes, o relaxamento demasiado da região glabelar produz um efeito de ptose, desabamento de toda a região, dando aspecto de olhos inchados ou mesmo de sono e cansaço, "olhos de coruja".

Quando a implantação interna da sobrancelha não corresponde a uma linha oblíqua a partir do canto interno do olho, estando uma já muito afastada da outra, o relaxamento dessa área pode conferir um ar estranho, afastando ainda mais as duas sobrancelhas, produzindo um aspecto semelhante ao hipertelorismo.

O depressor do supercílio, com fibras verticais, localizado logo abaixo da face medial do corrugador, deprime a sobrancelha e é tratado na aplicação da TB no corrugador ou diretamente nas faces mediais de cada supercílio (Figura 25.18).

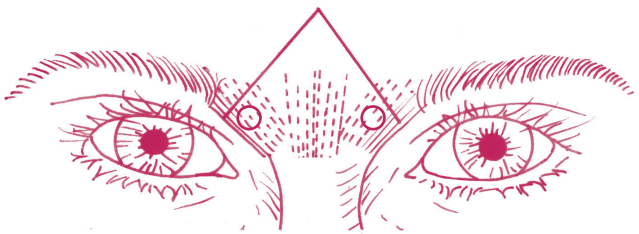

Figura 25.18. Músculo depressor do supercílio.
Fonte: Adaptada de Carruthers e Carruthers, 1992.

Trindade et al. classificaram a glabela em 5 padrões de contração que, didaticamente, foram designados por um símbolo, descritos a seguir:

□ Padrão "U"

Segundo tipo mais comum, foi encontrado em 27% dos casos. Os indivíduos nele incluídos, durante a contração estimulada, exibem predominância de aproximação e depressão discretas da glabela, como movimento resultante formando a letra "U". Há simultaneamente elevação da cauda dos supercílios. No repouso, as sobrancelhas ficam arqueadas.

Os músculos mais envolvidos são os corrugadores e o prócero, que não são muito fortes. O tratamento seria feito usando o clássico modelo de 5 pontos, com as doses-padrão (Figura 25.19).

□ Padrão "V"

É o tipo mais comum, visto em 37% dos casos. Há aproximação e depressão da parte medial dos supercílios, que variam de moderadas a acentuadas, em intensidade muito superior à do grupo anterior. Em alguns casos, a projeção inferior dos supercílios é tão forte, que pode estender-se até sua parte lateral. Em repouso, as sobrancelhas dos pacientes são mais horizontais ou retificadas e de localização mais baixa. Além de maior força muscular dos corrugadores e do prócero, há também a participação importante da parte medial do orbicular. Esses pacientes necessitam de doses maiores de toxina e de maior número de locais de aplicação, sendo mais bem abordados em modelo de 7 pontos. As doses maiores são concentradas no prócero e nos corrugadores (Figura 25.20).

□ Padrão "ômega"

Esse estudo correspondeu a 10% dos pacientes. Nesse grupo, os movimentos predominantes são de aproximação e elevação medial da glabela, formando a letra grega ômega. Ocorre simultaneamente depressão lateral dos supercílios. Os músculos dominantes são os corrugadores,



Figura 25.19. Padrão "U".
Fontes: (A e B) Adaptadas de Trindade et al. (C) Acervo da autoria do capítulo.



Figura 25.20. Padrão "V".
Fontes: (A e B) Adaptadas de Trindade et al. (C) Acervo da autoria do capítulo.

a parte medial dos orbiculares e o frontal, com pouca ou nenhuma contração do prócero. A melhor abordagem para esses casos consiste em injetar toxina nos corrugadores e orbiculares das pálpebras e na parte medial do músculo frontal, com doses maiores nos corrugadores e menores nos pontos do frontal e dos orbiculares. O prócero dispensa tratamento ou recebe apenas dose mínima (Figura 25.21).

□ Padrão "setas convergentes"

A principal característica é a aproximação das sobrancelhas, com pouca ou nenhuma depressão, elevação medial ou lateral. O movimento final resultante é de aproximação horizontal. Parece existir nesse grupo um equilíbrio de forças entre o prócero e o frontal. Foi encontrado em 20% dos casos. Os músculos envolvidos são os corrugadores e a parte medial dos orbiculares, e o esquema de aplicação deve ser mais horizontal, focando os músculos envolvidos. Não há necessidade de pontos de aplicação no prócero ou no frontal (Figura 25.22).

□ Padrão "ômega invertido"

É o menos comum, observado em apenas 6% dos indivíduos. O movimento predominante é o de depressão, mais do que de aproximação, lembrando uma letra ômega invertida. Os músculos envolvidos são principalmente o prócero, o depressor do supercílio, a parte interna dos orbiculares das pálpebras e talvez também o nasal, apesar de não se configurar músculo glabelar. Nesse grupo, há menor participação dos corrugadores. Parece ser mais comum em pacientes que apresentam o ápice nasal aplainado, como no caso dos orientais. O tratamento mais indicado é realizado com doses maiores no prócero e nos depressores do supercílio, e doses menores na parte interna do orbicular das pálpebras e no músculo nasal. Uma dose mínima pode ou não ser acrescentada aos corrugadores (Figura 25.23).

Indivíduos com sobrancelhas assimétricas apresentam padrões diferentes em cada lado, sendo, portanto, duplamente classificados e tratados.

□ Região frontal

As rugas da fronte (horizontais na região da testa) são provocadas pela contração do músculo frontal, responsável também pela elevação das sobrancelhas. O músculo frontal tem 2 ventres, direito e esquerdo, que podem se contrair separadamente por terem inervações distintas, produzindo, em algumas pessoas, assimetria frontal. Insere-se na região das órbitas, cobrindo a região frontal e terminando na aponeurose; contudo, a transição músculo/



Figura 25.21. Padrão "ômega".
Fontes: (A e B) Adaptadas de Trindade et al. (C) Acervo da autoria do capítulo.

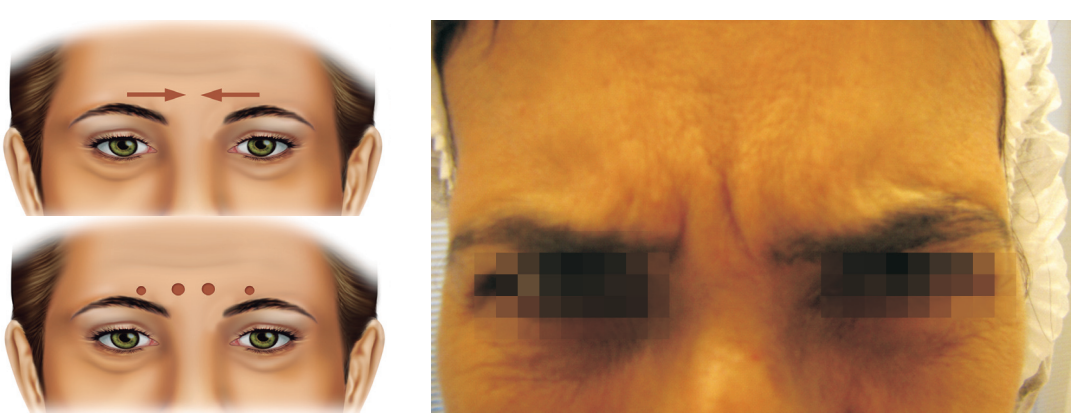

Figura 25.22. Padrão "setas convergentes".
Fontes: (A e B) Adaptadas de Trindade et al. (C) Acervo da autoria do capítulo.

aponeurótica tem diferentes tipos de apresentação (Figura 25.24). Portanto, a marcação dos pontos de aplicação da toxina botulínica (TB), assim como o número de unidades, vai depender das variações anatômicas do músculo frontal e da classificação do tipo de sobrancelha, respeitando os padrões estéticos de cada indivíduo. Vale lembrar que o músculo frontal se imbrica na aponeurose das órbitas, e o seu relaxamento excessivo pode dificultar a abertura das pálpebras nos pacientes que utilizam o frontal como músculo acessório para olhar, por exemplo, para cima, conferindo um ar de "olhos inchados".

Em geral, os pontos são marcados solicitando ao paciente que contraía a fronte e, com isso, observando-se o padrão muscular de cada um, assim como a posição (arqueamento ou não) da sobrancelha. A tendência atual é de não o bloquear totalmente, apenas enfraquecê-lo, podendo até nem ser tratado caso o paciente tenha uma testa muito curta ou muito comprida.

Antes de se tratar essa região, deve-se avaliar e discutir com o paciente a posição das sobrancelhas. A queda da porção temporal ou lateral das sobrancelhas faz parte do envelhecimento facial.



Figura 25.23. Padrão "ômega invertido".
Fontes: (A e B) Adaptadas de Trindade et al. (C) Acervo da autoria do capítulo.



Figura 25.24. Classificação das rugas frontais, segundo Bhertha Tamura.

A toxina reduz a contração muscular, e como o músculo frontal tem um papel importante na elevação das sobrancelhas, o seu bloqueio poderia resultar em queda das sobrancelhas e até mesmo ptose de toda a fronte. A avaliação da força de contração do músculo, o padrão de contração, a espessura da pele, o fotoenvelhecimento, a posição e o arqueamento ou não da sobrancelha determinam a marcação, o número de pontos de aplicação e a utilização de doses convencionais de TB ou microdoses. Hoje utiliza-se uma combinação de doses convencionais e microdoses para otimizar e customizar a aplicação da TB, possibilitando que a região frontal seja tratada de acordo com a necessidade de cada porção e na dependência da avaliação do paciente. Isso permite que se evite o relaxamento excessivo da musculatura com queda da região e ar pesado dos olhos ou que se deixe rugas residuais nas porções laterais da fronte e arqueamento excessivo da cauda da sobrancelha.

A técnica de micropontos com diminuição da dose e do volume é segura e eficaz no tratamento das rugas horizontais da fronte, mesmo na porção inferior do músculo frontal.

A determinação da dose total que aquele músculo necessita é importante para garantir a eficácia e a duração dos resultados. Solicita-se ao paciente que contraia a fronte e estipula-se a dose total necessária em U para tratar a fronte, quais porções serão tratadas com doses convencionais e quais serão tratadas com microdoses. Na Figura 25.27, observa-se a possibilidade de combinar a aplicação de doses convencionais à microdoses em porções diferentes do músculo frontal.

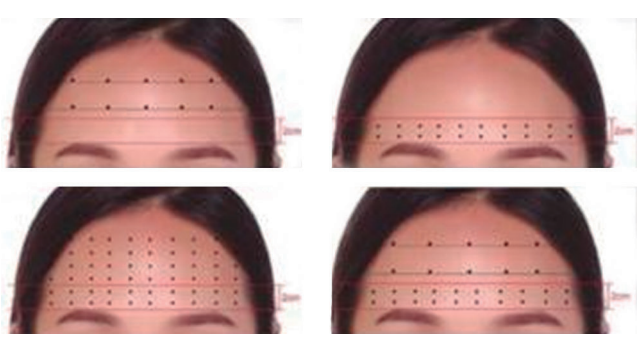

Figura 25.27. Possibilidade de combinação de doses convencionais a microdoses em diferentes porções do músculo frontal.
Fonte: Zhang et al., 2019.

A aplicação é sempre superficial, intradérmica, e após a reconstituição da TB em soro fisiológico, estipula-se qual a diluição você quer trabalhar 4 vezes, 5 vezes, 10 vezes. Não há um consenso na literatura.

Os autores preferem a diluição para 4 vezes.

De maneira prática, se a dose total estipulada para tratar as porções do músculo frontal com menor contração e pele mais fina for de 5 U.

Calcula-se:

Dysport (2,5:1) frasco de 500 U (em 2 mL de soro fisiológico 0,9%)
5 U de TB (0,05)
⇩
4x
⇩
0,15 mL de SF (a 0,9) para completar a seringa até 20 "tracinhos" numa seringa de 0,3 mL ou 0,5 mL.

Caso haja elevação demasiada da cauda da sobrancelha e persistência de ruga residual decorrente da mobilidade da lateral da região frontal, pode-se aplicar um ponto convencional mais superficial de 1 U ou microdose de cada lado; assim, o músculo terá uma redução de mobilidade mais uniforme.

Músculo frontal

A técnica de aplicação consiste em 1 U a 3 U da TB escolhida por ponto, distantes cerca de 2 cm entre si em 1 ou 2 linhas sempre próximas a raiz do cabelo, distando das sobrancelhas (de 1,5 cm a 2 cm).

Técnica para promover a elevação das sobrancelhas

- **Pontos:** 1 a 2 planos, com pontos distantes entre si de 2 cm.
- **Dose:** 1 U a 3 U da TB escolhida em cada ponto.
- **Modo de aplicar:** pede-se ao paciente que eleve as sobrancelhas e avalia-se a contração do músculo. Marcam-se 2 pontos na linha média, dividindo a região frontal em 3 partes. Se necessário, pode-se colocar mais um ponto a cada lado do ponto mais caudal, aproximadamente na linha pupilar. Com relação ao ponto mais cranial na linha média, marcam-se os pontos mais laterais à linha pupilar, praticamente formando um triângulo de vértice voltado para a glabela.
- **Posição da agulha:** 90° em relação à pele ou 45°, dependendo da experiência e técnica do especialista (a agulha deve ser sempre direcionada para cima).

Técnica para não elevar as sobrancelhas

- **Pontos:** 2 planos, com 3 pontos em cada lado e 2 pontos em cada lateral da sobrancelha.
- **Dose:** 1 U a 3 U da TB escolhida em cada ponto.
- **Modo de aplicar:** pede-se ao paciente que eleve as sobrancelhas e avalia-se a contração do músculo. É marcado um ponto de cada lado na porção muscular responsável pela elevação da lateral da sobrancelha. A aplicação é sempre superficial de 1 U da TB escolhida.
- **Posição da agulha:** 90° em relação à pele ou 45°, dependendo da experiência e técnica do especialista (a agulha deve ser sempre direcionada para cima).

Técnica para a região frontal com grande superfície de pele

- **Pontos:** 5 a 10 pontos.
- **Dose:** 1 U a 3 U da TB escolhida em cada ponto.

- **Modo de aplicar:** pede-se ao paciente para elevar as sobrancelhas e avalia-se a contração do músculo. Marca-se um ponto de cada lado da linha média, preenchendo mais os espaços entre os pontos e cobrindo melhor a superfície.
- **Posição da agulha:** 90° em relação à pele ou 45°, dependendo da experiência e técnica do especialista (a agulha deve ser sempre direcionada para cima).

No Quadro 25.4, são apresentadas as características masculinas e femininas do formato do supercílio.

Quadro 25.4. Características masculinas e femininas do formato do supercílio.

Supercílios femininos	*Supercílios masculinos*
• Arqueados	• Horizontais
• Maior distância entre a pálpebra e o supercílio	• Menor distância entre a pálpebra e o supercílio
• Sobrancelhas mais finas	• Sobrancelhas mais espessas

O padrão de injeção para acentuar supercílios arqueados é utilizado para causar um formato de supercílio mais feminino (Figura 25.25). O padrão de injeção para acentuar supercílios horizontais é adotado para causar um formato de supercílio mais masculino (Figura 25.26).

Com relação à sobrancelha, se houver queda (ptose) do terço externo pode-se aplicar um ponto lateral (no terço externo da sobrancelha) acima do rebordo ósseo, bem superficial, no orbicular – porção orbital bem onde termina a inserção do músculo frontal.

Os músculos corrugadores, prócero, depressor dos supercílios e orbicular são os responsáveis pela quedada sobrancelha. Apenas o músculo frontal exerce a função de elevação da mesma. Deve-se assegurar que a aplicação no músculo frontal seja 1,5 a 2 cm acima da palpação da borda orbitária superior (Figura 25.28).

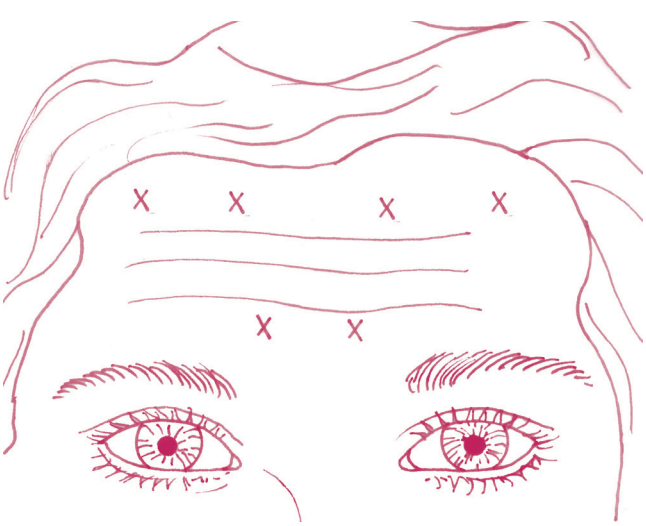

Figura 25.25. O padrão de injeção para acentuar supercílios arqueados é utilizado para causar um formato de supercílio mais feminino.

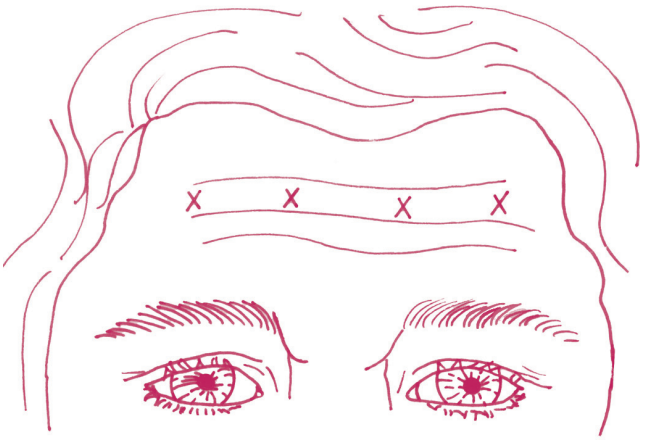

Figura 25.26. O padrão de injeção para acentuar supercílios horizontais é utilizado para causar um formato de supercílio mais masculino.

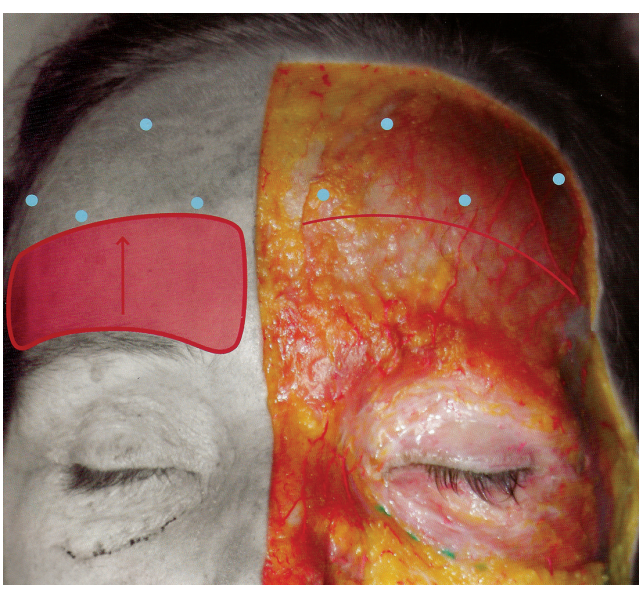

Figura 25.28. Zona de perigo da injeção da TB.
Fonte: Extraída de Ingallina e Trevidic, 1991.

Pode-se tratar os 4 depressores, isolada ou conjuntamente, e o resultado será a elevação da sobrancelha; entretanto, o músculo frontal não deve ser tratado de modo isolado, mas juntamente com pelo menos um depressor para evitar a ptose da sobrancelha.

□ Região orbitária

As rugas periorbitárias são representadas por linhas radiais na região lateral dos olhos e produzidas pela contração da porção lateral do músculo orbicular dos olhos. Ele é um esfíncter fino que circunda a órbita e tem 3 porções: a orbital, a palpebral e a lacrimal. É responsável pelo fechamento dos olhos. A contração da sua porção orbital, na região lateral, produz rugas perpendiculares no canto externo dos olhos, além de queda do canto externo da sobrancelha.

As rugas periorbitárias podem ser classificadas em 3 tipos:

- **Tipo I:** rugas laterais ao canto externo do olho, estendendo-se da sobrancelha até o arco zigomático.
- **Tipo II:** rugas laterais ao canto externo do olho, estendendo-se da linha do canto externo do olho até o arco zigomático (ausência de rugas na região lateral superior).
- **Tipo III:** presença exclusiva de rugas na linha do canto externo.

Na utilização da TB para tratamento dessa área, deve-se considerar o grau de envelhecimento dessa região, uma vez que o relaxamento da musculatura orbicular pode produzir a exacerbação das bolsas palpebrais e da flacidez, além de alterar o sorriso. São utilizados, em média, 2 U a 4 U da TB escolhida por ponto, totalizando 6 U a 12 U para cada lado. As punturas devem ser feitas superficialmente, já que os feixes musculares estão aderidos à pele e são superficiais; assim, evita-se a formação de hematomas e outras complicações. Mais próximo ao arco zigomático, as injeções podem ser mais profundas. O primeiro ponto é marcado no centro da contração máxima, e outros dois, a 1,5 cm logo abaixo e acima do ponto central, a 1,5 cm do rebordo orbitário e a 2 cm do canto externo do olho. Caso as rugas sejam muito longas estendendo-se até a região temporal, outros 2 ou 3 pontos intercalados aos primeiros e posicionados numa linha paralela à primeira, distanciando-se desta por 1 cm, podem ser marcados, totalizando 5 a 6 pontos de injeção (Figura 25.29).

Nos pacientes em que a hipertrofia e as rugas finas da pálpebra inferior são muito marcantes, pode ser feita uma aplicação de 1 U a 2 U da TB escolhida num ponto situado na linha médio-pupilar a 3 mm de distância da linha ciliar, superficialmente (intradérmico) ou microdoses tratando a porção tarsal do músculo orbicular. Esse ponto é muito usado para ocidentalizar o olhar nos pacientes asiáticos, contudo, nesse caso, a aplicação é intramuscular. Deve ser evitado nos pacientes com blefaroplastia prévia, bolsas palpebrais evidentes e ausência de excesso de pele.

O relaxamento excessivo do músculo orbicular na sua porção inferior pode ocasionar o efeito prateleira que seria a demarcação acentuada entre as regiões malares e orbiculares.

Nos pacientes em que as rítides se estendem à região malar, formando rugas malares, pode-se aplicar 2 a 4 pontos de 1 U da TB escolhida, intradérmico ou utilizar as microdoses para neutralizar apenas as fibras cuticulares do músculo, atenuando as rugas sem implicar na paralisia de músculos funcionais e importantes para o sorriso, como o zigomático maior, o menor e o elevador do lado superior. Lembrar que há uma linha de segurança, imaginária, que vai do tragus ao canto interno dos olhos e limita a área que pode ser tratada e a área que deve ser evitada (Figura 25.30).



Figura 25.29. Pontos de injeção na região periorbitária.

Fonte: Adaptada de Carruthers e Carruthers, 1992.



Figura 25.30. Área de risco para aplicação da TB (vermelho) e área que pode ser tratada com a TB (verde).

Fonte: Desenvolvida pela autoria do capítulo.

Protocolo de aplicação

Músculo orbicular da pálpebra

- **Pontos:** 3 a 6 pontos;
- **Doses:** 2 U a 4 U da TB escolhida por ponto, totalizando, 6 U a 12 U de TB.
- **Modo de aplicar:** pede-se ao paciente para sorrir, avalia-se a extensão das rítides e marca-se inicialmente o primeiro ponto no centro da contração máxima, de acordo com o abordado anteriormente.
- **Posição da agulha:** lateralizada a 45° em relação à pele.

Complicações e efeitos adversos

Não há, até o momento, relatos de complicações e efeitos adversos permanentes em função do uso da TB, pois estes, quanto presentes, são de natureza transitória, uma vez que quase sempre a função muscular retorna ao normal em alguns meses. Não foram descritas complicações graves ou fatais.

Dentre as complicações mais comuns, podem ser citadas:

□ Edema, eritema e dor

São reações localizadas, decorrentes do trauma de qualquer injeção. Costumam regredir nas primeiras horas após a aplicação, sem necessidade de tratamento específico. A dor pode ser minimizada utilizando-se agulhas de menor calibre ou, para os pacientes mais sensíveis, é possível utilizar pomada anestésica tópica.

□ Cefaleia e náuseas

Alguns pacientes referem cefaleia e náuseas nas primeiras horas após a aplicação. Essas condições podem ser tratadas, caso representem desconforto ao paciente.

□ Hematoma e equimose

São decorrentes de lesões de vasos sanguíneos, abundantes na face. A compressão da área afetada por alguns minutos, sem massagem, é útil para auxiliar a hemostasia e diminuir o hematoma (Figura 25.31).

□ Assimetrias

São decorrentes de assimetrias preexistentes e não detectadas por marcação e injeções assimétricas da TB (Figura 25.32).

□ Rugas, edema e redundância de pele

Em geral, são relacionados com flacidez cutânea e fotoenvelhecimento preexistentes, e com a manutenção de atividade muscular em áreas vizinhas.

□ Ptose palpebral

É a complicação mais importante e caracteriza-se clinicamente pela queda da pálpebra de 1 mm a 2 mm. Está relacionada com a técnica utilizada. Pode ocorrer por difusão da TB ao septo orbitário quando se trata a área da glabela, em especial a porção medial do orbicular das pálpebras. Dura de duas a quatro semanas e regride espontaneamente. Em casos intensos, pode-se utilizar colírio de apraclonidine a 0,5% (Iopidine). Essa medicação provoca a contração do músculo de Muller (adrenérgico), que resulta em contração ciliar e abertura ocular extra. Recomenda-se 1 gota no olho acometido 3 vezes por dia.

Outros sintomas, mais raros e basicamente revelados por neurologistas e outros especialistas que utilizam maiores doses de TB, são: ectrópio, cerato conjuntivite, visão borrada ou dupla (diplopia), que ocorre por difusão medial da TB ao músculo retolateral e, em geral, dura poucos dias, alterações musculares decorrentes de má aplicação, sensação de corpo estranho nos olhos, sensação de olhos secos, pela difusão da TB para glândulas lacrimais, estrabismo não corrigido com lacrimejamento, fraqueza muscular, parestesias, fadiga e boca seca (Figura 25.33).

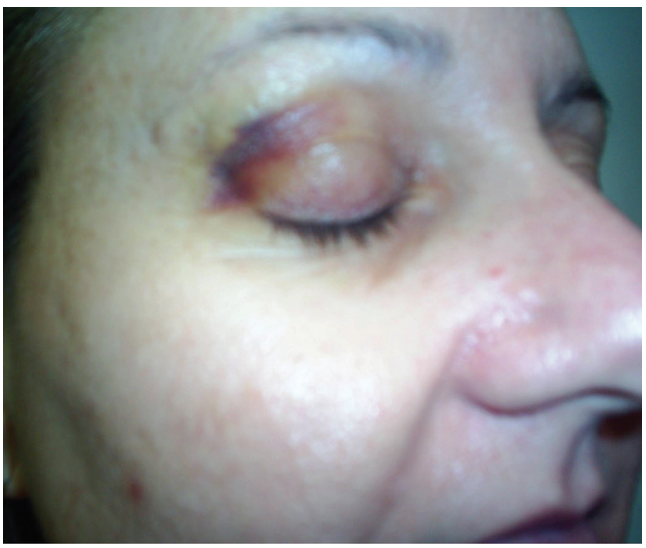

Figura 25.31. Hematoma pós-injeção da TB.
Fonte: Acervo da autoria do capítulo.



Figura 25.32. Assimetria das sobrancelhas pós-aplicação de TB nas regiões da glabela e frontal.
Fonte: Acervo da autoria do capítulo.

Cuidados pós-aplicação

A única recomendação atualmente é evitar atividades físicas no restante do dia.

Resultados

Ver Figuras 25.34 a 25.46.

Manutenção dos resultados

Para a manutenção e a otimização dos resultados, sugere-se um intervalo de aplicação em torno de quatro a seis meses, para evitar a formação de anticorpos neutralizantes e, consequentemente, ausência de resposta terapêutica. Esses efeitos imunológicos são mais observados quando altas doses (> 100 U) de TB são administradas, sobretudo, em terapias neurológicas.



Figura 25.33. Ptose palpebral.
Fonte: Acervo da autoria do capítulo.

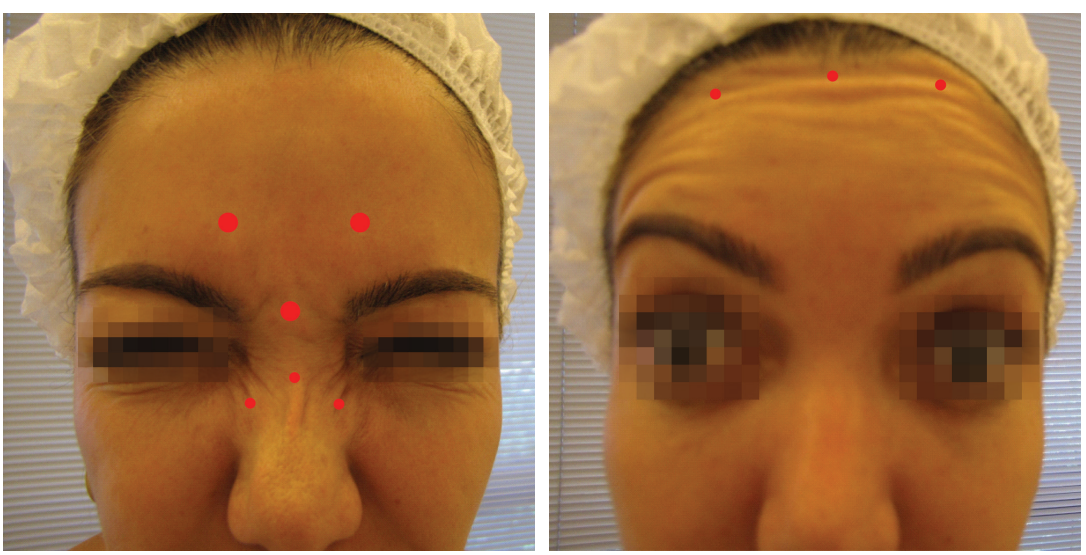

Figura 25.34. Marcação dos pontos de aplicação da TB no terço superior.
Fonte: Acervo da autoria do capítulo.



Figura 25.35. (A) Pré e (B) Pós-aplicação da TB no músculo frontal.
Fonte: Acervo da autoria do capítulo.



Figura 25.36. (A) Pré e (B) Pós-aplicação da TB nos músculos corrugadores e prócero.
Fonte: Acervo da autoria do capítulo.



Figura 25.37. (A) Pré e (B) Pós-aplicação da TB nos músculos orbiculares.
Fonte: Acervo da autoria do capítulo.



Figura 25.38. (A) Pré e (B) Pós-aplicação da TB nos músculos orbiculares.
Fonte: Acervo da autoria do capítulo.

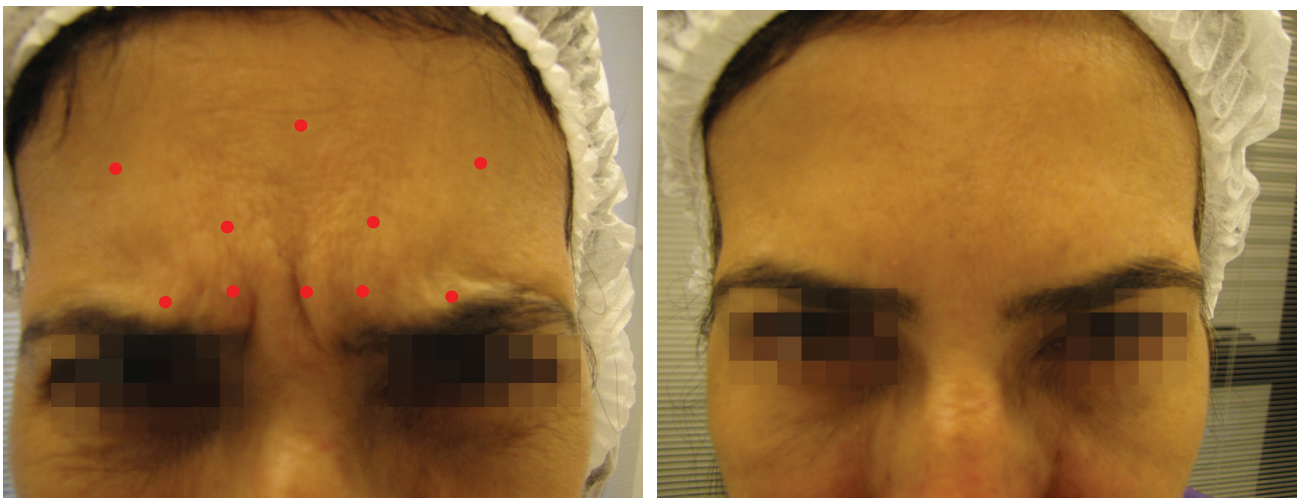

Figura 25.39. Marcação dos pontos de aplicação da TB no terço superior.
Fonte: Acervo da autoria do capítulo.

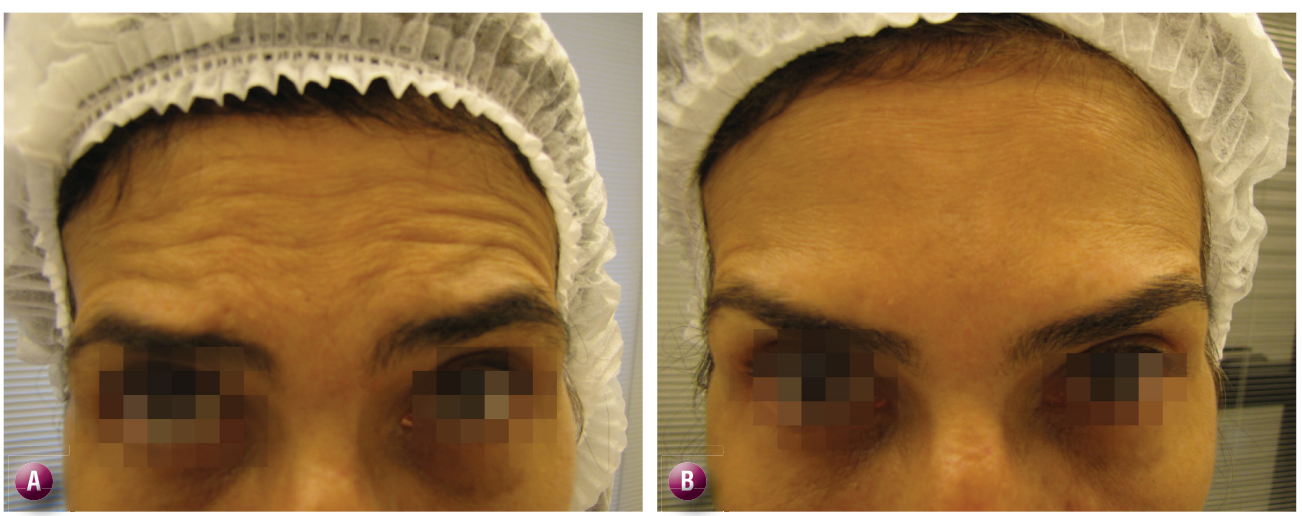

Figura 25.40. (A) Pré e (B) Pós-aplicação da TB no músculo frontal.
Fonte: Acervo da autoria do capítulo.

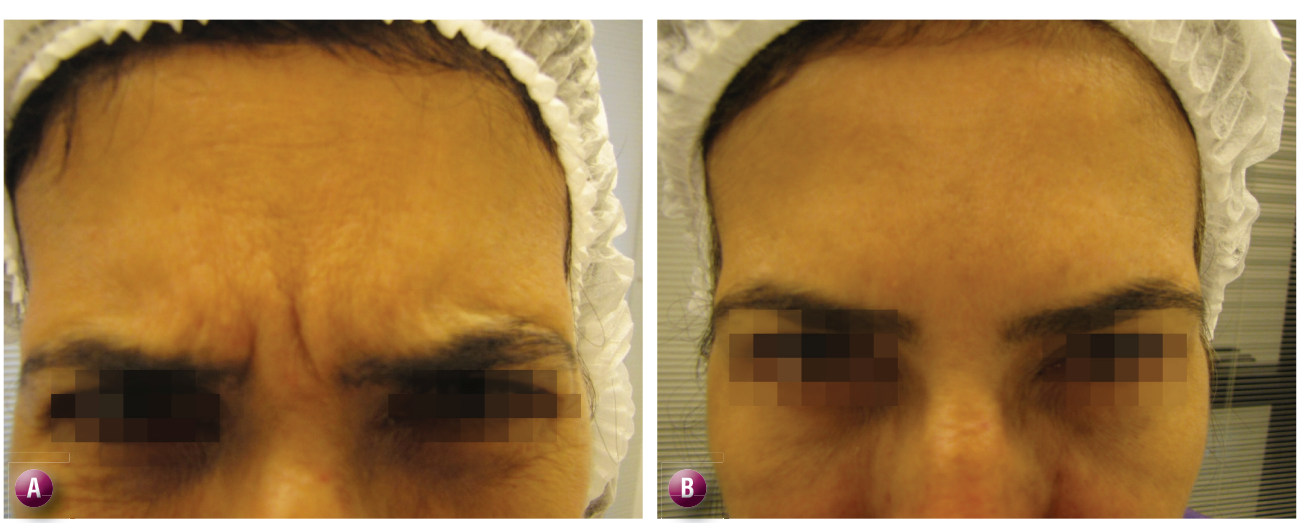

Figura 25.41. (A) Pré e (B) Pós-aplicação da TB nos músculos corrugadores e prócero.
Fonte: Acervo da autoria do capítulo.

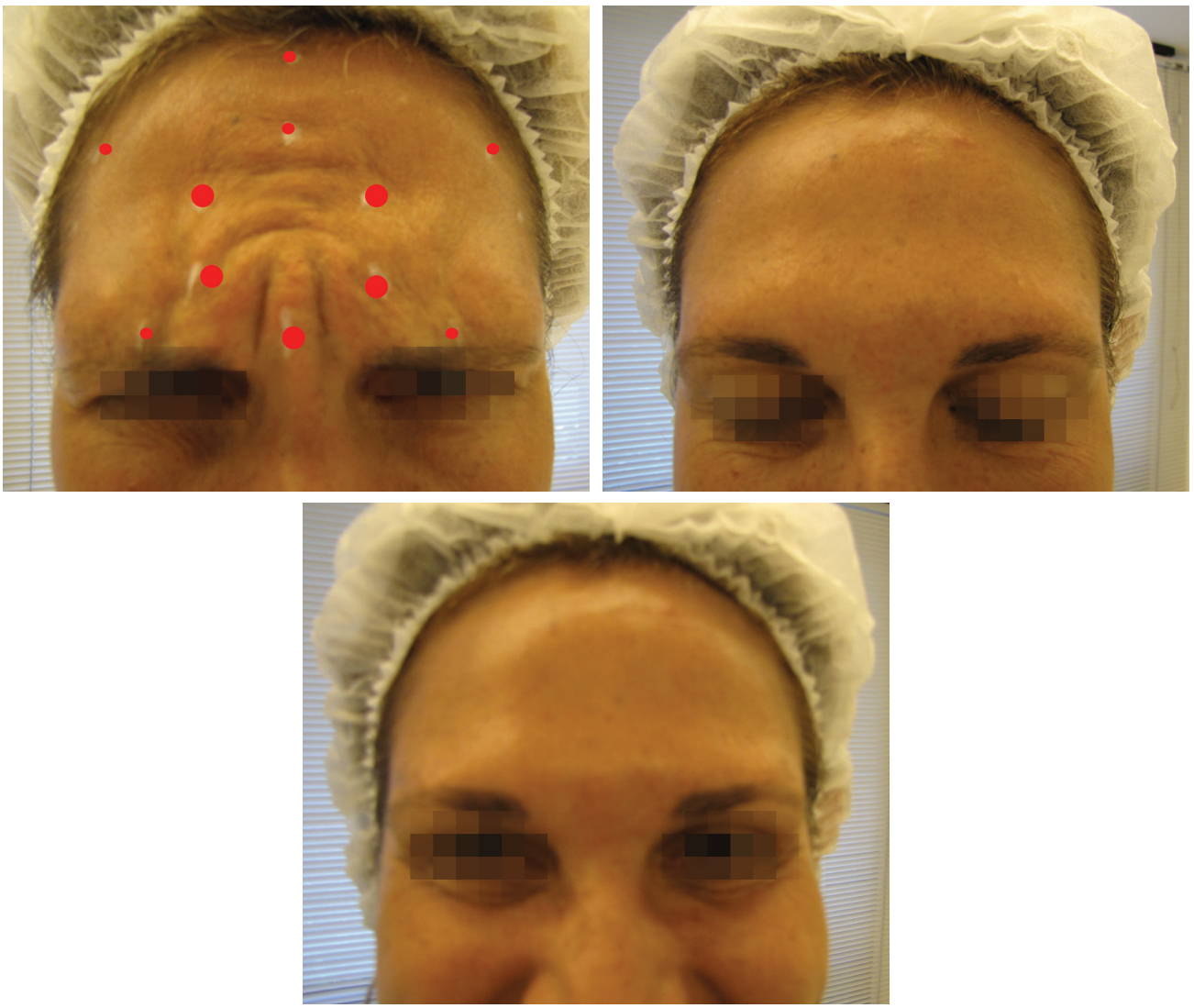

Figura 25.42. Marcação dos pontos de aplicação da TB no terço superior.
Fonte: Acervo da autoria do capítulo.



Figura 25.43. (A) Pré e (B) Pós-aplicação da TB no músculo frontal.
Fonte: Acervo da autoria do capítulo.



Figura 25.44. (A) Pré e (B) Pós-aplicação da TB nos músculos orbiculares.
Fonte: Acervo da autoria do capítulo.

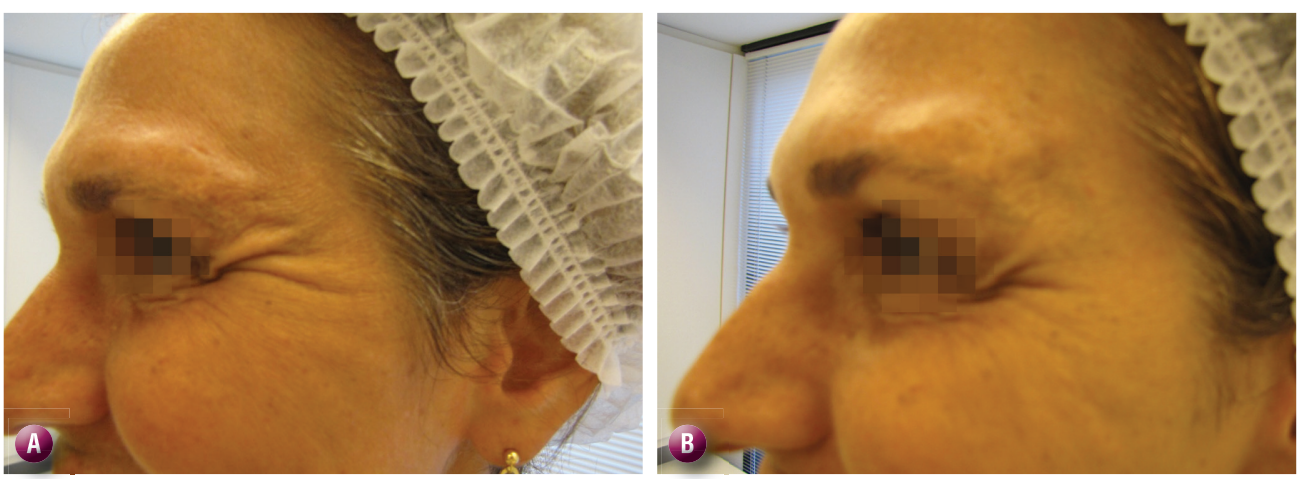

Figura 25.45. (A) Pré e (B) Pós-aplicação da TB nos músculos orbiculares.
Fonte: Acervo da autoria do capítulo.



Figura 25.46. (A) Pré e (B) Pós-aplicação da TB nos músculos orbiculares.
Fonte: Acervo da autoria do capítulo.