CMIB – Clínicas de Medicina Intensiva Brasileira

EDITOR
Marcos Antonio Cavalcanti Gallindo

Ano 28 – volume 33 – 2023

2ª Edição

Ecografia em Terapia Intensiva e na Medicina de Emergência

EDITOR DO VOLUME
Dalton de Souza Barros

AMIB
ASSOCIAÇÃO DE MEDICINA INTENSIVA BRASILEIRA

Atheneu

Ecografia em Terapia Intensiva e na Medicina de Emergência

2ª Edição

Série CMIB – Clínicas de Medicina Intensiva Brasileira

- Volume Choque Circulatório
- Volume Gestão, Qualidade e Segurança em UTI
- Volume Terapia Nutricional no Paciente Grave
- Volume *Delirium* no Paciente Grave
- Volume Cuidados Perioperatórios no Paciente Cirúrgico de Alto Risco
- Volume Ecografia em Terapia Intensiva e na Medicina de Urgência
- Volume Sepse, 2ª Edição
- Volume Fisiologia e Farmacologia Aplicada à Medicina Intensiva: Estudo Baseado em Casos Clínicos
- Volume Cuidados Paliativos, Comunicação e Humanização em UTI
- Volume Cardiointensivismo
- Volume Doenças Cerebrovasculares
- Volume Ecografia em Terapia Intensiva e na Medicina de Emergência, 2ª Edição
- Volume Gestão, Qualidade e Segurança em UTI, 2ª Edição
- Volume Trauma



CMIB – Clínicas de Medicina Intensiva Brasileira
EDITOR
Marcos Antonio Cavalcanti Gallindo
Ano 28 – volume 33 – 2023

Ecografia em Terapia Intensiva e na Medicina de Emergência

2ª Edição

EDITOR DO VOLUME
Dalton de Souza Barros

AMIB
ASSOCIAÇÃO DE MEDICINA INTENSIVA BRASILEIRA

Atheneu
Rio de Janeiro • São Paulo
2024

EDITORA ATHENEU

São Paulo — *Rua Maria Paula, 123 – 13º andar*
Conjuntos 133 e 134
Tel.: (11) 2858-8750
E-mail: atheneu@atheneu.com.br

Rio de Janeiro — *Rua Bambina, 74*
Tel.: (21) 3094-1295
E-mail: atheneu@atheneu.com.br

CAPA: Paulo Verardo
PRODUÇÃO EDITORIAL: Arte & Ideia

CIP-BRASIL. CATALOGAÇÃO NA PUBLICAÇÃO
SINDICATO NACIONAL DOS EDITORES DE LIVROS, RJ

E22
2. ed.
Ecografia em terapia intensiva e na medicina de emergência / editor do volume Dalton de Souza Barros. - 2. ed. - Rio de Janeiro : Atheneu, 2024.
: il. ; 24 cm. (CMIB - Clínicas de Medicina Intensiva Brasileira)

ISBN 978-65-5586-786-2

1. Ultrassonografia. 2. Medicina de emergência. 3. Unidade de tratamento intensivo. II. Barros, Dalton de Souza. III. Série.

CDD: 616.07543
23-86404 CDU: 616-073

Meri Gleice Rodrigues de Souza - Bibliotecária - CRB-7/6439

Barros, D S.
Ecografia em Terapia Intensiva e na Medicina de Emergência, 2ª edição.

© Direitos reservados à Editora ATHENEU – Rio de Janeiro, São Paulo, 2024.

Seção

1

Fundamentos Técnicos Introdutórios

Responsável: Marcus Antônio Ferez

1

História da Ecografia na Emergência e Medicina Intensiva

Ciro Leite Mendes | Hélio Penna Guimarães
Cláudio Henrique Fischer | José Mário Meira Telles

História da ultrassonografia

A seleção natural criou um ser vivo com a faculdade de ouvir, permitindo-lhe, assim, maior capacidade de sobrevivência. Os primeiros vertebrados surgiram em meio aquático há cerca de 500 milhões de anos. Já se sabe que os dinossauros comunicavam-se, entre si, mediante sons. Em seguida, na antiga Grécia, Pitágoras inventou o sonômetro, aparelho usado para estudar os sons musicais. O filósofo Romano Boécio foi o primeiro a comparar as ondas sonoras com as produzidas por jogar uma pedrinha na água calma. Em 1687, surgiu a primeira teoria matemática da propagação sonora no ar. Em 1793, o italiano Lazzaro Spallanzani realizou as primeiras observações sobre o sistema sonar e a ecolocalização, utilizados pelos morcegos (Figura 1.1).[1-3]

Em 1842, o austríaco Johann Christian Andreas Doppler, que estudou matemática, mecânica e astronomia, publicou sua obra

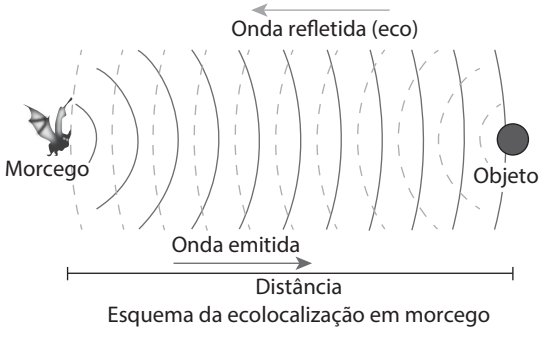

Esquema da ecolocalização em morcego



Figura 1.1. Lazzaro Spallanzani. Pesquisou sobre o sistema de ecomovimentação dos morcegos. Observou que os morcegos conseguiam se movimentar e caçar suas presas mesmo quando de olhos fechados, mas não conseguiam quando seus ouvidos eram ocluídos, prejudicando sua audição. Fonte: Ecolocalização. Disponível em: https://pt.wikipedia.org/wiki/Ecolocalizaçao; The 18th century. Clinical anatomy and the pathology of organs. Spallanzani. Jenner. Disponível em: http://pacs.unica.it/biblio/lesson6.htm

Sobre as cores da luz emitida pelas estrelas duplas (Über das farbige Licht der Doppelsterne), na qual descreve o efeito Doppler, pela observação de que o comprimento de uma onda sonora produzida por uma fonte em movimento se alterava. O efeito Doppler permite medir a velocidade de objetos por meio da reflexão de ondas emitidas pelo próprio equipamento de medida (Figura 1.2).

Em 1877, a *Teoria do som* foi publicada, inaugurando a física acústica moderna, pelo cientista inglês John William Strutt, também conhecido por Lorde Rayleigh. Essa teoria foi posta em prática durante a Primeira Guerra Mundial, por meio da utilização de geradores de sons que facilitavam a navegação submarina. Durante a Segunda Guerra Mundial foi aprimorado o uso do sonar para navegação e do radar para detecção de objetos aéreos.[3,4]

Contudo, a maioria dos pesquisadores e dos historiadores considera a descoberta do efeito piezoelétrico em 1877 pelo físico francês Pierre Curie como o grande marco do surgimento da ultrassonografia. Os irmãos Curie descobriram a propriedade de alguns cristais de transformar energia mecânica em elétrica e vice-versa. Observaram ainda que, quando um feixe de ultrassom é direcionado a um objeto, uma parte desse som é refletida de volta à sua fonte geradora (Figura 1.3).[5]

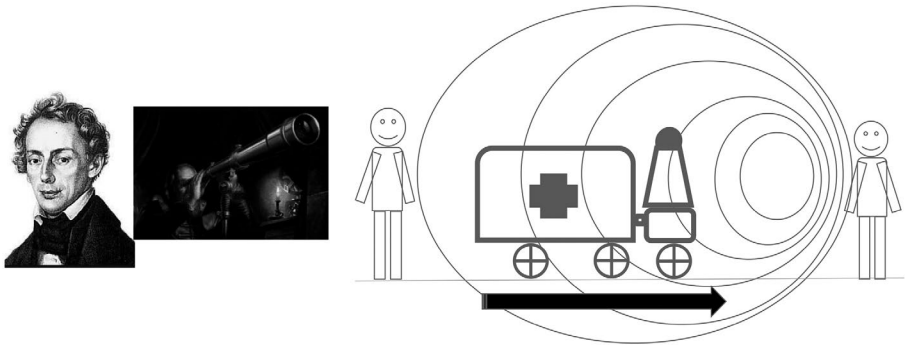

Figura 1.2. Johann Christian Andreas Doppler. Observando a movimentação das estrelas, observou que a cor com que eram vistas dependia do sentido em que se movimentavam, provavelmente decorrente da mudança de frequência das ondas luminosas transmitidas. O efeito Doppler explica a diferença do timbre do som que ouvimos provocado pela sirene de uma ambulância em movimento. Para um observador que está situado no local de destino da ambulância, o som fica cada vez mais agudo (ondas sonoras de maior frequência) à medida que a ambulância se aproxima; para outro observador que está parado no ponto de onde a ambulância saiu, o som fica cada vez mais grave (ondas sonoras de menor frequência) à medida que ela se distancia.

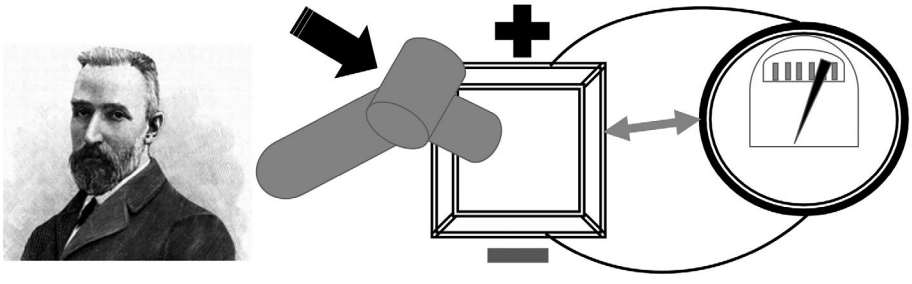

Figura 1.3. Pierre Curie. Descobriu a capacidade do cristal piezoelétrico de transformar energia mecânica em elétrica e vice-versa.

História da ultrassonografia na medicina

Na Medicina, a ultrassonografia foi utilizada inicialmente para fins terapêuticos, na década de 1920, sobretudo para tratamento de lesões ortopédicas. Em Medicina diagnóstica, a ultrassonografia foi utilizada pela primeira vez em 1940. Em 1957, Douglas Howry, um médico americano, e sua esposa, também médica, Dorothy Howry, produziram a primeira imagem seccional do corpo humano. Na época, o paciente tinha que ficar submerso e imóvel dentro de uma banheira com água para a realização do exame (Figura 1.4).[3,6]

Os primeiros equipamentos de ultrassonografia foram desenvolvidos no início da década de 1950 e utilizados inicialmente em caráter restrito, principalmente para estudos experimentais. Em 1961, Richard Siemens Soldner, Walter Krause *et al.* desenvolveram o equipamento Vidoson, que mudou completamente a prática da ultrassonografia por meio dos escâneres em tempo real, fabricados posteriormente pela Siemens Medical Systems, da Alemanha. Em 1964, Citters Franklin, Watson e Van publicaram, na *Nature*, o sistema de telêmetro, em que o dispositivo implantado Doppler transmitia os sinais de fluxo para um receptor nas proximidades. Donald Baker, associado a Rushmer e à equipe de Citters Franklin, desenvolveu, a partir da análise espectral, o Doppler contínuo e, posteriormente, o Doppler pulsado. Em 1970, a primeira ecocardiografia bidimensional e o modo M foram desenvolvidos.[3]

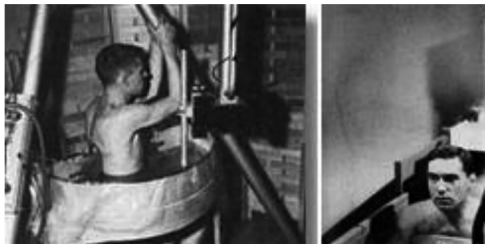

Figura 1.4. Douglas Howry. Pioneiro da imagem ecocardiográfica. Contudo para realizar o exame, o paciente precisava ficar imóvel imergido em ambiente líquido. Fonte: Life Magazine, 1954.

História da ecocardiografia

No início de 1950, Inge Edler, um cardiologista na Universidade de Lund, na Suécia, e Hellmuth Hertz, um físico sueco, emitiram um dispositivo de sonar a partir de um estaleiro naval e registraram ecos a partir do coração do próprio Hertz. Com o desenvolvimento desse refletoscópio ultrassônico, um novo campo da ecocardiografia teve seu início.[6]

Enquanto isso, John Reid, um engenheiro eletricista, juntou-se a John Wild, na Filadélfia, para trabalhar na ultrassonografia cardíaca. Em 1963, eles publicaram o primeiro artigo americano relativo à avaliação das doenças da valva mitral.[7]

Em 1963, durante uma reunião da American Heart Association (AHA), o Dr. Harvey Feigenbaum, de Indianápolis, colocou em seu peito o transdutor de uma máquina que foi programada para volumes cardíacos. O que se viu foi um eco semelhante ao visto por Hertz 10 anos antes. Começou seu trabalho em detecção ecográfica dos derrames pericárdicos, que culminou em uma publicação em 1965, que seria a primeira de uma longa série de artigos, que o tornou uma grande referência mundial na ecocardiografia.[8]

Em meados da década de 1970, essa tecnologia se disseminou bastante, de forma impressionante, com proliferação de publicações que exploravam o uso da ecocardiografia em todas as formas de doença cardíaca.

História da ultrassonografia na medicina de emergência e intensiva

Em 1971, foi publicado o primeiro relato de caso descrevendo um exame de ultrassonografia positivo para hemoperitônio em paciente que tinha sofrido trauma abdominal

fechado.[9] Na década de 1980, houve melhora significativa na tecnologia dos equipamentos de ultrassonografia, principalmente em relação à visualização em tempo real das estruturas em movimento. Esta evolução permitiu maior benefício do uso dessa ferramenta no ambiente da Medicina de emergência. A primeira publicação sobre a realização de ultrassonografia por um um médico de emergência foi em 1988.[10]

Na década de 1990, os equipamentos passaram a ser mais portáteis, facilitando ainda mais seu uso nesse cenário. A partir do final dos anos 1980 até meados de 1990, investigações significativas foram realizadas no Japão, na Ásia, nos Estados Unidos e na Alemanha, para avaliar a utilidade da ultrassonografia em pacientes com trauma, especificamente para a detecção de hemoperitônio e hemopericárdio. Essa investigação culminou na descrição do *Focused Assessment with Sonography for Trauma* (FAST).[11]

Em 1991, tanto o American College of Emergency Physicians (ACEP) quanto a Society for Academic Emergency Medicine elaboraram publicações reconhecendo a utilidade da ultrassonografia para uso nos pacientes de emergência.[12] Pouco depois, em 1994, a Society for Academic Emergency Medicine publicou um modelo de currículo para o treinamento do médico de emergência em ultrassonografia.[13] Em 1998 e 2001, o ACEP publicou suas diretrizes sobre o uso da ultrassonografia na emergência.[14]

Na Medicina Intensiva, houve crescimento exponencial da quantidade de publicações relacionadas com a ultrassonografia nos últimos 20 anos. Foram fatores que contribuíram para essa expansão: ser um método não invasivo, portátil, com potencial de fornecer dados diagnósticos com rapidez; servir como ferramenta de monitorização hemodinâmica; e, ainda, poder ser utilizado no auxílio à realização de procedimentos guiados, reduzindo a incidência de complicações, em sintonia com uma política de segurança que se disseminava em relação à prática médica.[15]

Em 1998, Daniel Lichtenstein e G. Meziére mostraram a diferenciação entre a insuficiência respiratória causada por edema pulmonar e aquela gerada por doença pulmonar obstrutiva crônica, por meio do reconhecimento do artefato da cauda de cometa da ultrassonografia pulmonar (Figura 1.5).[16] Em 2000, esse mesmo grupo demonstrou a capacidade da ultrassonografia pulmonar para diagnosticar pneumotórax.[17]

Em 1999, Philippe Vignon, Roberto Lang, Kirk Spencer *et al.* publicaram sobre a monitorização ecocardiográfica da função sistólica ventricular direita no ambiente da Medicina Intensiva.[18] Em 2002, François Jardin e Antoine Vieillard-Baron demonstraram

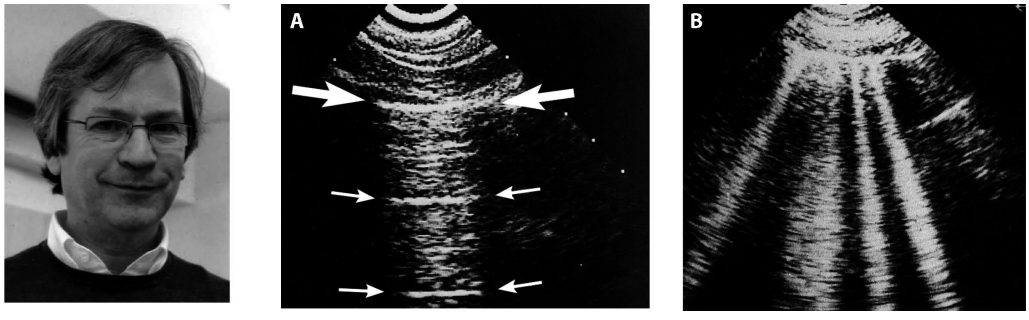

Figura 1.5. Daniel Lichtenstein. Demonstrou a possibilidade de diferenciar a dispneia decorrente de exacerbação de doença pulmonar obstrutiva crônica (**A**) daquela de origem por edema cardiogênico (**B**), baseado nas imagens obtidas da ultrassonografia pulmonar. Fonte: Lichtenstein e Mezière.[16]

a importância da ecocardiografia no reconhecimento de sinais de *cor pulmonale* agudo à beira do leito e que, nos pacientes com síndrome do desconforto respiratório agudo, a presença desses sinais estava associada a maior mortalidade, motivando a formulação de estratégias protetoras do ventrículo direito nesses pacientes.[19,20]

Nessa mesma época, outras investigações importantes foram publicadas. Michel Slama, Jean Louis Teboul *et al.* demonstraram a utilização da variação do fluxo aórtico como índice de hipovolemia e fluidorresponsividade nos pacientes graves.[21]

Em 2004, Lichtenstein, Jean-Jacques Rouby *et al.* demonstraram a melhor *performance* diagnóstica da ultrassonografia sobre o exame físico e a radiografia de tórax, em pacientes com síndrome do desconforto respiratório agudo.[22] Naquele mesmo ano, nos Estados Unidos, Paul Mayo, um grande entusiasta da prática da ultrassonografia, demonstrou a segurança da toracocentese guiada pela ultrassonografia em pacientes sob uso de ventilação mecânica.[23] Novas publicações, envolvendo também outros nomes importantes da fisiologia cardiopulmonar na Medicina Intensiva, como Marc Feissel, Frederic Michard, Jean Louis Teboul e Philippe Vignon, demonstraram a possibilidade de utilização do exame da veia cava para previsão de fluidorresponsividade e ratificaram a importância da ecocardiografia como ferramenta de monitorização hemodinâmica à beira do leito.[24,25]

Em 2006, Xavier Monnet, Michael Pinsky, Teboul *et al.* publicaram sobre a possibilidade de utilização da manobra da elevação passiva dos membros inferiores para previsão de fluidorresponsividade no ambiente da Medicina Intensiva.[26]

Em 2007, já se demonstravam a importância e a factibilidade do treinamento em ecocardiografia por residentes de Medicina Intensiva, por publicações de Vignon, Lichtenstein e Price – esta última do ativo grupo do WINFOCUS.[27, 28]

Em 2008, as investigações do uso da ultrassonografia pulmonar permitiram que Daniel Lichtenstein publicasse um algoritmo diagnóstico de dispneia na sala de emergência baseado, exclusivamente, na ultrassonografia pulmonar: o protocolo BLUE.[29]

Diversos cursos e treinamentos surgiram em todo o mundo. Podemos citar alguns: o curso teórico-prático da American College of Chest Physicians (Chest), o curso da Universidade de Queensland na Austrália, o treinamento da Société Française de Médecine d´Urgence, a UltraSound Critical Management Certification (USCMC, da WINFOCUS) e os cursos realizados pela *European Society of Intensive Care Medicine* (ESICM) e pelo Hospital Erasmus, sob a coordenação dos Professores Jean Louis Vincent e Daniel De Backer.

A aplicabilidade do uso da ultrassonografia na Medicina Intensiva se expandiu de forma impressionante. Hoje, ela pode ser realizada em todos os sistemas do corpo humano: investigação de choque circulatório, dispneia, hipertensão intracraniana, dor torácica, hipertensão intracraniana, resíduo vesical, pesquisa de foco infeccioso e, até mesmo, diagnóstico diferencial etiológico na parada cardíaca, tornando-se extensão do exame físico do paciente internado na unidade de cuidados intensivos.[30]

Nesse contexto, um esforço grande foi desenvolvido pelas sociedades médicas de emergencistas e intensivistas, no sentido de difundir o treinamento dessa ferramenta, sendo atualmente consenso que deve fazer parte do currículo da formação dos emergencistas e intensivistas. [31] A necessidade de uso foi reconhecida, inclusive, por importante sociedade de ecocardiografistas cardiologistas.[32]

História da ultrassonografia e da ecocardiografia no Brasil

Os primeiros equipamentos de ultrassonografia no Brasil foram trazidos em

1973 pelos obstetras Drs. Paulo Costa, do Recife, Roberto Tadeu Shigueoka e Edson Martins Passos, ambos de São Paulo. No ano seguinte, o equipamento chegou a outros serviços obstétricos na Bahia e no Rio de Janeiro.[3]

Em 1974, Egas Armelin trouxe o primeiro ecocardiógrafo ao país, que foi instalado no Hospital da Beneficência Portuguesa, em São Paulo. Em 1975, outro polo ecocardiográfico passou a existir no Hospital do Instituto de Assistência dos Servidores do Estado do Rio de Janeiro, iniciado por Fernando Morcerf e Rubens Thevenard, no Rio de Janeiro.

Após 10 anos, já existiam, no Brasil, 320 ecocardiografistas – um sinal claro e evidente de um progresso constante e rápido, impulsionado pelo entusiasmo desses médicos. Em 1978, já eram usados aparelhos capazes de realizar exames em duas dimensões, aumentando a capacidade do método. Importantes líderes nessa fase inicial foram Jonas Talberg e Jorge Moll, no Rio de Janeiro; Juarez Ortiz e Alfonso Barbato, em São Paulo; Fernando Santos, em Belo Horizonte; Iran Castro, em Porto Alegre; e Paulo Brindeiro, no Recife. Foi tão marcante a posição da ecocardiografia no diagnóstico, na avaliação e no prognóstico das doenças do coração e dos vasos, que ela se tornou indispensável na Cardiologia, diminuindo, de modo acentuado, o número de estudos hemodinâmicos e de Medicina Nuclear aplicados à Cardiologia.[33,34]

Determinar o exato momento que iniciou-se a utilização da ecografia nas unidades de terapia intensiva brasileiras seria algo muito arriscado, devido às proporções geográficas de nosso país. Trazemos, neste capítulo, relatos de histórias vivenciadas em alguns hospitais nacionais, que se destacaram por antecipar o uso da ecografia enquanto ferramenta do médico intensivista à beira do leito. Segue relato do Dr. Rubens C. Costa Filho, do Rio de Janeiro:

Em 5 de maio de 1988 fundou-se uma unidade combinada de Terapia Intensiva e Coronária dentro de um hospital cardiológico, na cidade do Rio de Janeiro, liderada pelo cardiologista Rubens C. Costa Filho (RCCF), apresentando nesse modelo, pela primeira vez na história do hospital, uma equipe multidisciplinar composta por profissionais em Cardiologia, Anestesia, Cirurgia, Nefrologia, Terapia Intensiva e Pneumologia. O Hospital Pró-Cardíaco fundado em 1959, pelo cardiologista Dr. Onaldo Pereira e equipe, era um pronto-socorro privado. Mas foi no final da década de 1980 que trouxe uma proposta moderna para a Cardiologia do Estado, pois se pretendia abraçar todos os campos da especialidade, de modo inovador, e em um único centro. Nesse ritmo, não foi diferente dentro de sua terapia intensiva, com o esforço pioneiro de Arnaldo Rabischoffsky, recém-chegado do Serviço de Cardiologia e Hemodinâmica da UERJ e com experiência em ecocardiografia por trabalhar com o Dr. Fernando Morcef. Em 1990, eles foram pioneiros, também, ao introduzir uma nova modalidade de eco, a ecocardiografia transesofágica (ETE). A ETE passou a ser utilzada para monitorizar a maioria das cirurgias cardíacas realizadas no hospital, pelo cirurgião Dr. Waldir Jasbik e dentro da terapia intensiva, nos casos complexos, em que não se podia avaliar apropriadamente o coração e suas estruturas por meio do eco convencional.[34] Com aquela oportunidade prática, desenvolveu-se um *expertise* complementar dentro do CTI, pois havia disponível um aparelho de ultrassonografia para o uso da equipe, que com treinamento em ecocardiografia, diagnosticava-se (etiologia do choque circulatório, aneurismas dissecantes, ruptura de cordoalhas decorrente de infarto agudo do miocárdio, comunicação interventricular e comunicação interatrial, tamponamentos cardíacos, endocardites, embolia pulmonar) e monitorava-se (guia em punções arteriais e/ou venosas profundas, busca da melhor janela para drenagem de derrames pericárdicos/pleurais e paracenteses), trazendo aos ecocoardiografistas e intensivistas grandes experiências. Adicionalmente, utilizava-se o ETE para instalar e posicionar o balão de contrapulsação intra-aórtico (BIA). Em vista dessas oportunidades com investimentos

no capital humano e na modernidade tecnológica, a terapia intensiva do Hospital Pró-Cardíaco, desde sua criação, foi pioneira na utilização da ultrassonografia nas formas de ETT e ETE, atualmente instrumentos indispensáveis para a prática clínica das terapias intensivas e unidades coronárias.

Entre os primeiros cursos no Brasil sobre ultrassonografia e ecocardiografia em medicina de urgência, podemos citar aqueles organizados pelo WINFOCUS (tendo sido o primeiro no I Congresso Brasileiro de Medicina de Emergência, em Gramado, 2007), coordenado pelo Dr. Fernando Silva, e o Ecografia em Medicina de Urgência (ECOMU) do Hospital do Coração (HCor), organizado pela primeira vez em 2008 pelos médicos Uri Flato, Jairo Alves Pinheiro, Ana Carolina Baeta e Helio Pena Guimarães.[35]

Em 2009, o Hospital Israelita Albert Einstein, em São Paulo, uniu a grande experiência dos cardiologistas ecocardiografistas Cláudio Fischer e Marcelo Vieira com o entusiasmo de um grupo de seis intensivistas formado por Danilo Noritomi, Gustavo Janot, Antônio Eduardo Pessaro, Jaime Bastos, Ricardo Cordioli e Tatiana Mohovic. O objetivo era capacitar médicos da unidade de terapia intensiva para o uso da tecnologia à beira do leito na condução de pacientes graves, visto a tendência mundial da época, que já priorizava a monitorização cada vez menos invasiva do paciente gravemente enfermo. Formulou-se um treinamento de quatro meses, incluindo aulas teóricas e práticas de exames. O mesmo grupo, já no ano seguinte, publicou uma revisão sobre a importância da ecocardiografia na avaliação de pacientes de unidade de terapia intensiva.[36]

Em 2010, um grupo de intensivistas de diferentes regiões do Brasil, incluindo Ciro Mendes e Fátima Negri, da Paraíba, Murillo Assunção e Ricardo Cordioli, de São Paulo, Dalton Barros, da Bahia, e Cristiano Franke, do Rio Grande do Sul, formularam na sede da Associação de Medicina Intensiva Brasileira (AMIB), em São Paulo, um curso de imersão de dois dias sobre a Ecografia para Terapia Intensiva, mais conhecido como ECOTIN. O primeiro curso foi ministrado no pré-congresso do XV Congresso Brasileiro de Medicina Intensiva, realizado em 2010, em Brasília, com a participação de mais de 30 alunos.

Felizmente, desde então, o reconhecimento e o interesse na ecografia no Brasil disseminaram-se progressivamente, a ponto de, atualmente, um ECOTIN ser realizado pelo Brasil quase quinzenalmente. A AMIB, representada pelos Drs. Ciro Leite Mendes, José Mário Telles, Ricardo Cordiolli e Julio Neves, já participou de consensos internacionais sobre a importância do treinamento da ultrassonografia de pacientes graves e ecocardiografia para emergência e terapia intensiva (Figura 1.6).[31] Esse tema tem sido exigido nas últimas provas para o título de especialista em terapia intensiva organizadas pela AMIB.

Atualmente, o treinamento em ultrassonografia já faz parte da formação de intensivistas em muitos serviços nacionais. Em muitas residências de Medicina Intensiva, a exemplo do Hospital Universitário Lauro Wanderley, na Paraíba, do Hospital das Clínicas da Faculdade de Medicina da Universidade de São Paulo (USP) e do Hospital Nereu Ramos, em Santa Cataria, os residentes já têm programação intensa de aulas teóricas e práticas voltadas exclusivamente para este tema.

Em alguns cursos de Graduação em Medicina, os alunos recebem o treinamento em ultrassonografia desde a graduação, a exemplo da Universidade Federal do Rio de Janeiro (UFRJ), onde atuou o intensivista Elmo Pereira Júnior como docente. Elmo foi aluno do primeiro ECOTIN realizado em Brasília, em 2010, quando já demonstrou seu grande interesse na área, tendo posteriormente ingressado como instrutor do mesmo curso. Posteriormente foi coordenador dos cursos do WINFOCUS no Brasil.

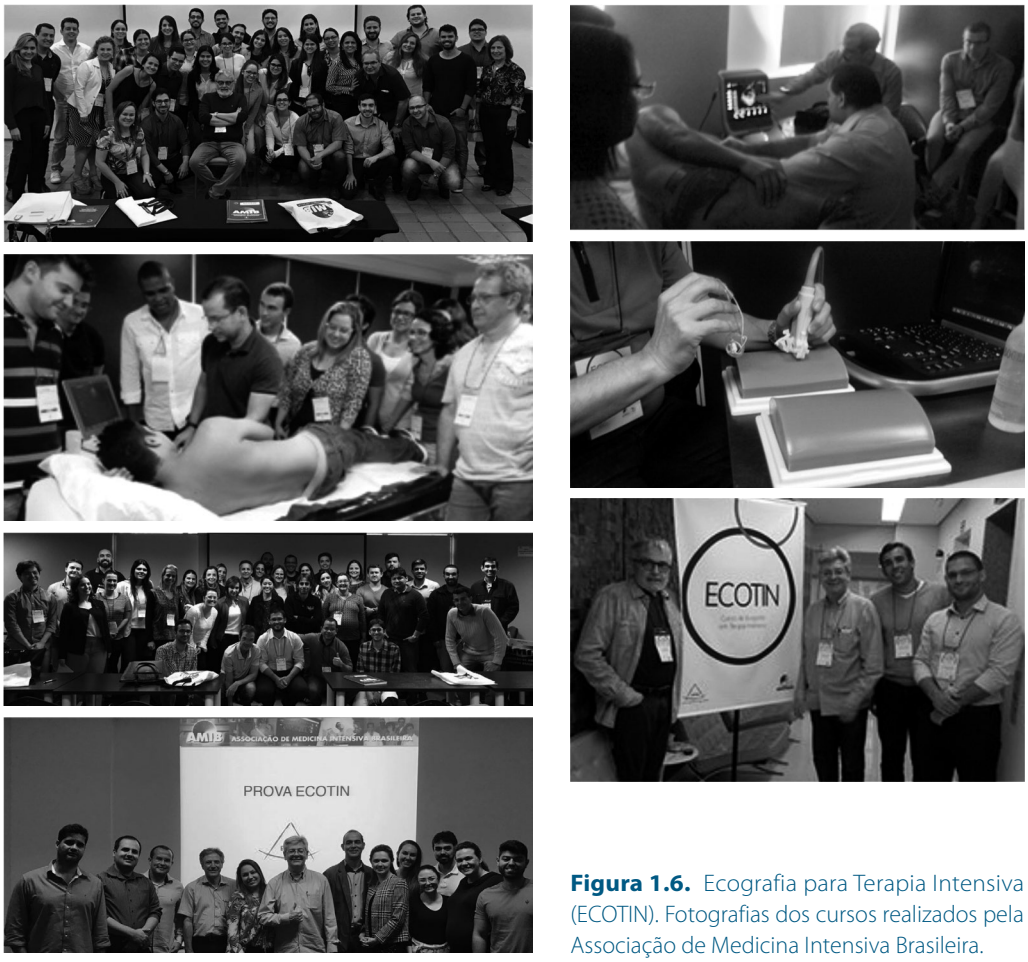

Figura 1.6. Ecografia para Terapia Intensiva (ECOTIN). Fotografias dos cursos realizados pela Associação de Medicina Intensiva Brasileira.

Segue o relato do Dr. Ciro Leite Mendes, primeiro coordenador do ECOTIN-AMIB, ex-presidente da AMIB, sobre sua história com a ecografia na unidade de terapia intensiva:

> A história de sucesso na utilização e ensino disseminado da ultrassonografia nos pacientes gravemente enfermos internados na UTI do Hospital Universitário da UFPB, em João Pessoa, deve-se essencialmente às consequências de dois eventos afortunados e sucessivos. O primeiro deles ocorreu há uns 12 anos, quando adquirimos, graças ao empenho de Sérgio Luz, na época chefe da nossa unidade, um equipamento de ultrassonografia para nosso uso exclusivo e integral. Naquela época, o aparelho era destinado de forma exclusiva aos exames realizados pelos ecocardiografistas e ultrassonografistas sob nossa demanda, ou por raras ecocardiografias realizadas por alguns plantonistas com formação na técnica. Alguns anos se passaram antes que ocorresse o segundo evento: em 2010, a AMIB recebeu um convite da European Society of Intensive Care Medicine (ESICM) para enviar representantes a uma conferência de consenso internacional, a ser realizada em Berlim, que iria definir recomendações para a formação e a atuação dos intensivistas em ecocardiografia básica e avançada. Ederlon Rezende, na época presidente da AMIB e sabedor do cenário na nossa UTI e do meu

interesse no campo, solicitou-me que fosse representar a nossa associação no encontro. Voltei com a convicção de que era tempo para a AMIB disseminar a técnica entre os intensivistas brasileiros. O caminho inicial imaginado foi a formatação de um curso itinerante de conteúdo teórico-prático, à semelhança dos demais cursos do Fundo AMIB, que apresentasse os fundamentos e as possibilidades de utilização da técnica. Recebi a nova incumbência de coordenar o comitê consultivo para elaborar o curso e, dessa forma, surgiu o ECOTIN, hoje um dos cursos de maior procura entre os disponibilizados pela AMIB. Ao mesmo tempo, na esfera doméstica, motivado pelos mesmos impulsos, resolvi disseminar definitivamente a utilização da técnica na nossa unidade. Nessa época, já como chefe da UTI do HU-UFPB, tomei ações para que a ultrassonografia passasse a ser utilizada de forma integral como ferramenta diagnóstica e de monitorização pelos nossos intensivistas. Uma das primeiras atitudes foi designar a Dra. Fátima Negri, intensivista e ecocardiografista titulada (ex-Coordenadora do ECOTIN), para que passasse a fazer as ecocardiografias dos pacientes da unidade com residentes e plantonistas. Além disso, incentivei o Dr. Alexandre Negri, preceptor da Residência em Medicina Intensiva da UTI do HU e também com formação em ecocardiografia, para que também tomasse parte na iniciativa. Isso fez com que se começasse a disseminar a cultura da realização da ultrassonografia diária como complemento do exame clínico e como técnica de monitorização. Além disso, tornei obrigatória aos residentes a punção venosa central de veia jugular guiada por ultrassonografia, o que me garantiu imediatamente que a quase totalidade das punções do serviço passassem a ser guiadas. Restava a ultrassonografia pulmonar. Resolvemos aprender a técnica, inicialmente de forma autodidata e posteriormente em cursos com o Prof. Jean Jacques Rouby (eu e Fátima Negri) e com o próprio Daniel Lichtenstein, em Paris, para onde enviei Paulo Gottardo, na época meu residente de medicina intensiva e atualmente intensivista titulado e instrutor do ECOTIN. Pouco a pouco, mas consistentemente, o que temos observado, não só na nossa unidade mas nas principais UTI da cidade de João Pessoa, é o número cada vez maior de intensivistas que utiliza essa ferramenta. Das minhas modestas contribuições para o crescimento da especialidade de Medicina Intensiva na minha cidade, essa, certamente, é a que me dá mais orgulho.

Outro exemplo de grande envolvimento com a ultrassonografia e ecocardiografia *point-of-care* no Brasil é do grupo da Universidade Estadual de Campinas (Unicamp). Segue o relato do Dr. Thiago Santos:

> A ultrassonografia *point-of-care* (POCUS) da Unicamp nasceu de uma junção de interesses assistenciais e acadêmicos. Ciente de que o POCUS já representava uma ferramenta fundamental para o cuidado dos pacientes, a equipe médica da Disciplina de Emergências Clínicas iniciou, em meados de 2010, um projeto de pesquisa com pacientes sépticos, que originou, até o momento, três publicações, que formaram a tese de doutorado do Prof. Dr. Thiago Martins Santos, sob orientação do Prof. Dr. Marco Antonio de Carvalho Filho, docente da mesma Disciplina, e coorientação do Prof. Dr. José Roberto de Matos-Souza, ecocardiografista e docente da Disciplina de Cardiologia. Esse projeto deu origem a outros dois, que visam estudar o impacto do POCUS no manejo da síndrome da angústia respiratória aguda e no desmame ventilatório. Concomitantemente a esses projetos, a anestesista Paula Nocera desenvolveu um projeto que consistiu em ensinar POCUS para os graduandos do sexto ano da Faculdade de Ciências Médicas. Graças a esse projeto, essa valiosa ferramenta semiológica e diagnóstica agora faz parte do currículo desses alunos. Não obstante, a experiência acumulada ao longo desses anos permitiu a criação do Curso de Ultrassonografia *Point-of-Care* da Unicamp, que possibilita a médicos de outros serviços conhecer a metodologia que utilizamos em nosso dia a dia. Além disso, todos os residentes da Emergência e da Clínica Médica são formalmente treinados e tutorados na realização dos exames à beira do leito. Não obstante, atualmente estamos partindo para as áreas

básicas, ao associar a ultrassonografia cardíaca ao ensino da fisiologia, no primeiro ano da faculdade. Apesar das dificuldades inerentes em se instalar uma nova metodologia de assistência, ensino e pesquisa, acreditamos que o POCUS melhora substancialmente a assistência ao paciente, sendo fundamental para o adequado delineamento do plano terapêutico.

Recentemente, diversos cursos de imersão surgiram ao longo do país. Em 2016, no Hospital das Clínicas da Faculdade de Medicina da USP, médicos dos Serviços de Medicina Intensiva (Leandro Taniguchi, Pedro Mendes, Dalton Barros, Marcelo Park, Fabíola Caltabellotta e Livia Melro), Emergência (Carla Petrini) e Ecocardiografia (Dalton Barros, Ana Clara Tude, Ingrid Kowatsch, Meive Furtado e Amanda Diniz) uniram-se para montar o Curso de Ultrassonografia e Ecocardiografia em Emergência e UTI, realizado no Instituto de Radiologia (InRad) do Hospital das Clínicas da Faculdade de Medicina da USP. Os primeiros cursos organizados ofereceram treinamento básico em ecocardiografia e ultrassonografia *point-of-care*. A partir de 2017, o mesmo grupo passou a oferecer também o Curso Avançado de Ultrassonografia e Ecocardiografia em Emergência e UTI, com base na graduação de competências do aprendizado em ecografia *point-of-care* preconizado pelas diretrizes internacionais.

Referências bibliográficas

1. Langévin MP. Lés ondes ultrasonores. Rev Gen Elect. 1928:23:626.
2. Firestone FA. The supersonic reflectoscope for interior inspection. Met Progr. 1945;48:505-12.
3. Santos HC, Amaral WN. A história da ultrassonografia no Brasil. Contato comunicação. Goiânia, 2012.
4. Chilowski CM, Langévin MP. Procídés et appareil pour production de signaux sous-marins dirigés et pour la localsation à distances d'obstacles sons-marins. French patent no. 502913, 1916.
5. Curie P, Curie J. Development, par pression de l'electricite polaire dans les cristaux hemiedres a faces inclines. Comptes Rendus. 1880;91:291-5.
6. Edler I, Hertz CH. The use of ultrasonic reflectoscope for the continuous recording of the movements of heart walls. 1954. Clin Physiol Funct Imaging. 2004;24(3):118-36.
7. Joyner CR Jr, Reid JM, Bond JP. Reflected ultrasound in the assessment of mitral valve disease. Circulation. 1963;27(4 Pt 1):503-11.
8. Feigenbaum H, Waldhausen JA, Hyde LP. Ultrasound diagnosis in pericardial effusion. JAMA 1965; 191:711-4.
9. Kristensen JK, Beumann B, Kuehl E. Ultrasonic scanning in the diagnosis of splenic haematomas. Acta Chir Scand. 1971;137(7):653-7.
10. Mayron R, Gaidop PE, Plummer D, et al. Echocardiography performed by emergency physicians: Impact on diagnosis and therapy. Ann Emerg Med. 1988;17(2):150-4.
11. Scalea TM, Rodriguez A, Chiu WC, et al. Focused Assessment with Sonography for Trauma (FAST): results from an international consensus conference. J Trauma. 1999;46(3):466-72.
12. American College of Emergency Physicians: Policy statement: Ultrasound use foremergency patients, June 1991. Updated 1997 and 2001 as: Use of ultrasound imaging byemergency physicians. Available at: http:// www.acep.org/webportal/PracticeResources/PolicyStatements/.
13. Mateer J, Plummer D, Heller M, et al. Model curriculum for physician training in emergency ultrasonography. Ann Emerg Med. 1994;23(1):95-101.
14. American College of Emergency Physicians. Policy Statement: ACEP Emergency Ultrasound Guidelines-2001. Ann Emerg Med. 2001;38(4):470-81.
15. Vieillard-Baron A, Slama M, Cholley B, et al. Echocardiography in the intensive care unit: from evolution to revolution? Intensive Care Med. 2008;34(2):243-9.
16. Lichtenstein D, Mezière G. A lung ultrasound sign allowing bedside distinction between pulmonary edema and COPD: the comet-tail artifact. Intensive Care Med. 1998;24(12):1331-4.
17. Lichtenstein D, Mezière G, Biderman P, et al. The "lung point": an ultrasound sign specific to pneumothorax. Intensive Care Med. 2000;26(10):1434-40.

18. Spencer KT, Garcia MJ, Weinart L, et al. Assessment of Right Ventricular and Right Atrial Systolic and Diastolic Performance Using Automated Border Detection. Echocardiography. 1999;16(7, Pt 1):643-52.
19. Vieillard-Baron A, Prin S, Chergui K, et al. Echo-Doppler demonstration of acute cor pulmonale at the bedside in the medical intensive care unit. Am J Respir Crit care Med. 2002;166(10);1310-9.
20. Vieillard-Baron A, Jardin F. Why protect the right ventricle in patients with acute respiratory distress syndrome? Curr Opin Crit Care. 2003;9(1):15-21.
21. Slama M, Masson H, Teboul JL, et al. Respiratory variations of aortic VTI: a new index of hypovolemia and fluid responsiveness. Am J Physiol Heart Circ Physiol. 2002;283(4):H1729-33.
22. Lichtenstein D, Goldstein I, Mourgeon E, et al. Comparative diagnostic performances of auscultation, chest radiography, and lung ultrasonography in acute respiratory distress syndrome. Anesthesiology. 2004;100(1):9-15.
23. Mayo PH, Goltz HR, Tafreshi M, et al. Safety of ultrasound-guided thoracentesis in patients receiving mechanical ventilation. Chest. 2004;125(3):1059-62.
24. Barbier C, Loubières Y, Schmit C, et al. Respiratory changes in inferior vena cava diameter are helpful in predicting fluid responsiveness in ventilated septic patients. Intensive Care Med. 2004;30(9):1740-6.
25. Feissel M, Michard F, Faller JP, et al. The respiratory variation in inferior vena cava diameter as a guide to fluid therapy. Intensive Care Med. 2004;30(9):1834-7.
26. Monnet X, Rienzo M, Osman D, et al. Passive leg raising predicts fluid responsiveness in the critically ill. Crit Care Med. 2006;34(5):1402-7.
27. Vignon P, Dugard A, Abraham J, et al. Focused training for goal-oriented hand-held echocardiography performed by noncardiologist residents in the intensive care unit. Intensive Care Med. 2007;33(10):1795-9.
28. Price S, Via G, Sloth E, et al.; World Interactive Network Focused On Critical UltraSound ECHO-ICU Group. Echocardiography practice, training and accreditation in the intensive care: document for the World Interactive Network Focused on Critical Ultrasound (WINFOCUS). Cardiovasc Ultrasound. 2008;6:49.
29. Lichtenstein DA, Mezière GA. Relevance of lung ultrasound in the diagnosis of acute respiratory failure: the BLUE protocol. Chest. 2008;134(1):117-25.
30. Via G, Hussain A, Wells M, et al.; International Liaison Committee on Focused Cardiac UltraSound (ILC-FoCUS); International Conference on Focused CardiacUltraSound (IC-FoCUS). International evidence-based recommendations for focused cardiac ultrasound. J Am Soc Echocardiogr. 2014;27(7):683.e1-683.e33.
31. Expert Round Table on Echocardiography in ICU. International consensus statement on training standards for advanced critical care echocardiography. Intensive Care Med 2014;40(5):654-66.
32. Spencer KT, Kimura BJ, Korcarz CE, et al. Focused Cardiac Ultrasound: Recommendations from the American Society of Echocardiography. J Am Soc Echocardiogr. 2013;26(6):567-81.
33. Sociedade Brasileira de Cardiologia (SBC). Cem Anos da História da Cardiologia no Brasil. Rio de Janeiro: SBC. Disponível em: http://publicacoes.cardiol.br/caminhos/01/6.asp
34. Rabischoffsky A, Morcef F, Costa Filho RC Transesophageal echocardiography impact in the Intensive Care Unit. Rev Bras Ter Intensiva. 1992;4(2):42-4.
35. Flato UA, Campos AL, Trindade MR, et al. Ecocardiografia à beira do leito em terapia intensiva: uma realidade ou um sonho distante? Rev Bras Ter Intensiva. 2009;21(4):437-45.
36. Noritomi DT, Vieira ML, Mohovic T, Echocardiography for hemodynamic evaluation in the intensive care unit. Shock. 2010;34 Suppl 1:59-62.