Edson Lisbôa

2000

Testes de Ginecologia e Obstetrícia

2ª Edição



Atheneu

2000 Testes de Ginecologia e Obstetrícia

2ª Edição
Revista, Atualizada e Ampliada



www.atheneu.com.br

(21) 99165-6798 Facebook.com/editoraatheneu Twitter.com/editoraatheneu Youtube.com/atheneueditora

2000 Testes de Ginecologia e Obstetrícia

2ª Edição
Revista, Atualizada e Ampliada

Edson Lisbôa

CBR – Colégio Brasileiro de Radiologia.
FEBRASGO – Federação Brasileira das Associações de Ginecologia e Obstetrícia.
SBM – Sociedade Brasileira de Mastologia.
Concursos Públicos Estaduais e Municipais.
Universidades Federais, Estaduais e Municipais.

Atheneu
Rio de Janeiro • São Paulo
2025

EDITORA ATHENEU

São Paulo — Rua Maria Paula, 123 – 13º andar
Conjuntos 133 e 134
Tel.: (11) 2858-8750
E-mail: atheneu@atheneu.com.br

Rio de Janeiro — Rua Bambina, 74 – lojas A e B
Tel.: (21) 3094-1295
E-mail: atheneu@atheneu.com.br

Pré-Produção e Produção Gráfica: Equipe Atheneu
Capa: Paulo Verardo
Produção Editorial: RDL Produção Editorial

CIP-BRASIL. CATALOGAÇÃO NA PUBLICAÇÃO
SINDICATO NACIONAL DOS EDITORES DE LIVROS, RJ

L75d
2. ed.

Lisbôa, Edson
2000 testes de ginecologia e obstetrícia / Edson Lisbôa. - 2. ed. - Rio de Janeiro : Atheneu, 2025.
: il. ; 24 cm.

Inclui bibliografia
ISBN 978-85-388-1171-8

1. Ginecologia e Obstetrícia. 2. Medicina (Ginecologia e Obstetrícia). I. Título.

CDD: 618
25-98973.0 CDU: 618

Carla Rosa Martins Gonçalves - Bibliotecária - CRB-7/4782

01/07/2025 02/07/2025

Lisbôa E
2000 Testes de Ginecologia e Obstetrícia – 2ª Edição

© Direitos reservados à EDITORA ATHENEU – Rio de Janeiro, São Paulo, 2025.

PARTE 1



GINECOLOGIA

FEBRASGO – Federação Brasileira das Associações de Ginecologia e Obstetrícia

TEGO – Exame de Suficiência para Obtenção do Título de Especialista em Ginecologia e Obstetrícia – 08/08/2021

Prova Ginecologia

Questão 1 Adolescente de 15 anos comparece à consulta com dor intensa na região hipogástrica e abaulamento em região suprapúbica. Ainda não menstruou nem iniciou atividade sexual, mas apresenta dor pélvica cíclica. Ao exame físico, apresenta mamas em estágio M3, pelos pubianos em estádio P4 e genitália externa de aspecto normal.

O diagnóstico provável dessa adolescente é:

a) Agenesia mülleriana.

b) Útero didelfo.

c) Septo vaginal transverso.

d) Disgenesia gonadal.

Questão 2 Mulher de 40 anos, 2G 2P (partos vaginais), realizou exercícios perineais após os partos, por seis meses. Nega perda involuntária de urina ou fezes e não apresenta queixas sexuais.

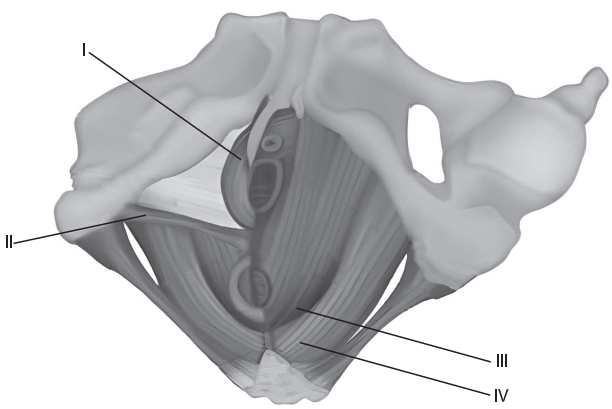

Acesse o QR Code para visualizar a imagem em cores.

Nesse caso, qual das estruturas indicadas na imagem representa o músculo ileococcígeo, que compõe o músculo elevador do ânus, que foi fortalecido na fisioterapia do assoalho pélvico para se obter esse resultado?

a) I.
b) II.
c) III.
d) IV.

Questão 3 A imagem a seguir representa a produção ovariana de esteroides por meio do conhecido mecanismo das duas células.

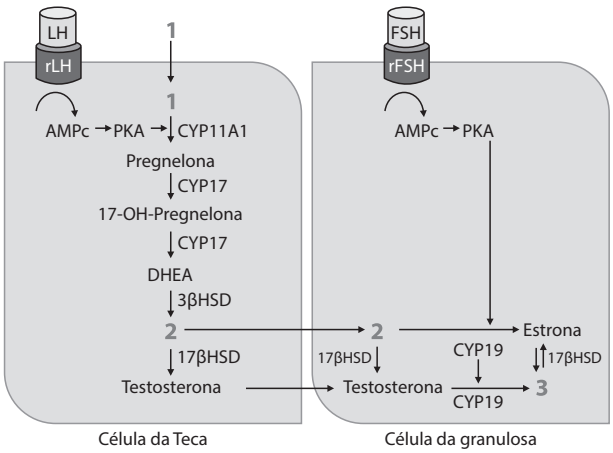

Assinale a alternativa que apresenta a correspondência correta das substâncias, conforme os números indicados na imagem.

a) 1 progesterona; 2 di-hidrotestosterona; 3 estradiol.
b) 1 progesterona; 2 androstenediona; 3 di-hidrotestosterona.
c) 1 colesterol; 2 di-hidrotestosterona; 3 androstenediona.
d) 1 colesterol; 2 androstenediona; 3 estradiol.

Questão 4 Mulher de 25 anos, nuligesta, refere que não menstrua há dois anos. Informa menarca aos 12 anos, seguida de ciclos regulares por cinco anos, depois evoluiu com ciclos irregulares e fluxo reduzido. É atleta de alta performance e treina oito horas por dia.

Ao exame físico: PA = 100 x 70 mmHg; FC = 68 bpm; IMC = 17,5 kg/m^2, 11,8% de gordura corporal. Exame ginecológico: mucosa vaginal pálida, com preguea-mento reduzido, sem outras alterações.

Resultados de exames complementares: FSH = 2,0 mUI/mL (VN 2,8 a 10,50 mUI/mL); Prolactina = 10,7 ng/mL (VN < 25 ng/mL); TSH = 2,9 mUI/mL (VN 0,4 a 4,0 mUI/mL). A figura a seguir representa o gráfico do teste de estímulo

realizado com infusão de GnRH. A ultrassonografia pélvica revelou: útero de 28 cm^3 em anteversoflexão, eco endometrial de 2 mm; ovário esquerdo de 1,9 cm^3, ovário direito de 1,3 cm^3; sem folículos visíveis e sem massas anexiais.

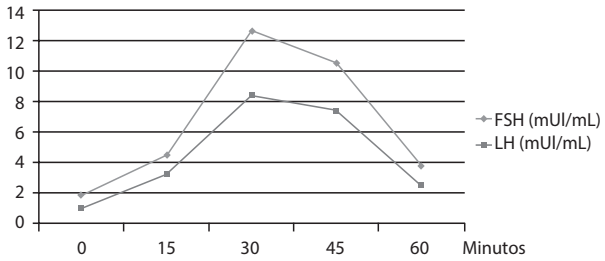

Acesse o QR Code para visualizar a imagem em cores.

A respeito desse caso clínico, assinale a alternativa correta.

a) O teste de estímulo realizado com GnRH evidencia a natureza hipofisária da condição clínica dessa paciente.

b) A redução do volume ovariano, bem como a ausência de folículos antrais iniciais na ultrassonografia sugerem uma etiologia ovariana para o quadro.

c) A supressão do eixo hipotálamo-hipófise-ovariano decorre do padrão de composição corporal dessa paciente com elevação dos níveis de CRH.

d) Apenas com a história clínica e o exame físico, não é possível a identificação do status estrogênico dessa paciente.

Questão 5 Mulher de 30 anos compareceu a consulta ginecológica referindo que, desde a menarca, apresenta "corrimento vaginal", sem odor ou prurido. Trouxe o resultado da citologia do colo do útero e informa que o resultado sempre revela a presença de processo inflamatório inespecífico. Foi submetida à coleta de conteúdo vaginal para a realização de exame de microscopia a fresco, representado na imagem a seguir.

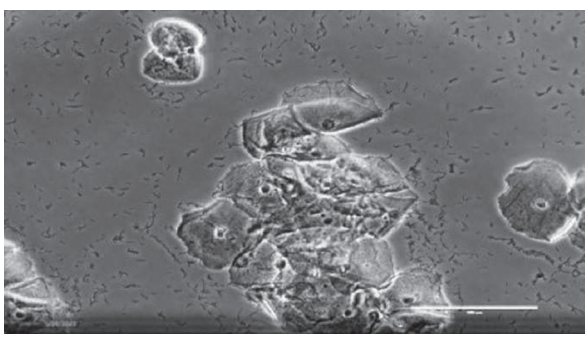

Qual deve ser a conduta nesse caso?

a) Não há necessidade de tratamento.

b) Tratar com Secnidazol, 2 g por via oral, em dose única.

c) Instilação vaginal de bicarbonato de sódio por sete dias.

d) Usar Nitrato de Fenticonazol por sete noites.

Questão 6 Mulher de 32 anos tem antecedente de cirurgias bariátrica do tipo malabsortivo com *bypass* jejunoileal. Seu peso atual é 85 kg, é portadora do vírus HIV em uso de AZT, 3TC e Abacavir, e faz tratamento para tuberculose pélvica.

Para início de contracepção, qual é o método indicado no momento para essa paciente?

a) ACO com 15 mcg de etiniliestradiol.

b) Anticoncepção combinada transdérmica.

c) DIU de cobre.

d) SIU de levonorgestrel.

Questão 7 Mulher de 49 anos, previamente hígida, apresentou convulsão tônico-clônica e está em investigação com o neurologista. Iniciou uso de carbamazepina. Solicita orientação sobre o método anticoncepcional.

Com relação ao menor risco, de acordo com os critérios de elegibilidade, qual é a melhor opção para essa paciente?

a) Dispositivo intrauterino de cobre.

b) Anticoncepcional oral combinado.

c) Contraceptivo hormonal vaginal.

d) Implante contraceptivo.

Questão 8 Mulher de 23 anos, nuligesta, apresenta ciclos menstruais irregulares e sua última menstruação foi há seis meses. Nega atividade sexual há três anos. No exame físico não se detecta anormalidade.

Exames: Beta-hCG negativo; FSH = 0,3 mUI/mL (Referência: 3,4 a 10 mUI/mL), prolactina = 15 ng/mL (Referência: 5 a 25 ng/mL).

Nesse caso, qual é a hipótese diagnóstica mais provável?

a) Sinéquias uterinas.

b) Insuficiência ovariana precoce.

c) Amenorreia hipotalâmica.

d) Síndrome dos ovários policísticos.

Questão 9 Mulher de 18 anos, atendida na emergência com quadro de sangramento vaginal intenso há duas horas, hipotensão e taquicardia. DUM há nove dias. Ciclos menstruais prévios regulares. Beta-hCG negativo.

Após hidratação e hemotransfusão, rapidamente instaladas, qual é a conduta a ser adotada em seguida?

a) Administrar estrogênios 1 mg via oral.
b) Administrar ácido tranexâmico 250 mg intravenoso.
c) Realizar exame ginecológico.
d) Realizar ultrassom transvaginal.

Questão 10 Mulher de 36 anos, nuligesta, infértil, com histórico de síndrome dos ovários policísticos, deseja engravidar. Exames complementares normais, exceto a histeroscopia com biópsia (realizada devido ao espessamento endometrial à ultrassonografia), que revelou hiperplasia endometrial com atipias.

Para o melhor cuidado da paciente, qual é a conduta nesse caso?

a) Indução da ovulação no máximo por seis ciclos, e se não houver gravidez, indicar histerectomia total.
b) Inserção de sistema intrauterino liberador de levonorgestrel, e nova biópsia do endométrio em três meses para definição do quadro.
c) Histerectomia total com preservação dos ovários, e sugerir adoção ou útero de doadora.
d) Fertilização *in vitro* com congelamento de embriões, e após dois meses de medroxiprogesterona nova biópsia do endométrio.

Questão 11 Mulher de 19 anos, refere ciclos menstruais de longa duração desde a menarca, aos 14 anos. Frequentemente tem períodos de amenorreia de até quatro meses, seguidos de sangramentos volumosos e prolongados. Nega atividade sexual. Informa que, após ter apresentado sangramento de grande volume (com coágulos), com duração de 14 dias, mantém *spotting* há quatro dias. Traz beta-hCG negativo e ultrassonografia pélvica com espessura endometrial de 3 mm.

Exame físico: PA = 115/75 mmHg, FC = 80 bpm, IMC = 22 kg/m^2. Ao exame pélvico, revela hímen íntegro e escasso sangramento escuro no introito vaginal.

Para cuidar dessa paciente, qual a melhor opção terapêutica nesse momento?

a) Acetato de noretisterona 0,35 mcg/dia (minipílula).
b) Estradiol 2 mg/dia, e após, pílula combinada.
c) Ácido tranexâmico 500 mg de 8/8 horas.
d) Medroxiprogesterona 150 mg intramuscular.

Questão 12 Mulher de 22 anos refere irregularidade menstrual (ciclos a cada 45-90 dias), acne e hirsutismo, desde os 16 anos. Menarca: 13 anos. DUM há

75 dias. No momento, sem tratamento. Exame físico: IMC = 19 kg/m^2, escala de Ferriman e Gallwey 14. Exame de beta-hCG negativo.

Trouxe exames laboratoriais, conforme tabela, realizados há duas semanas.

Exame	Resultado	Valor de referência
TSH	2,8 UI/mL	0,5 a 5,0 UI/mL
Prolactina	25 ng/mL	Até 25 ng/mL
FSH	5,8 mUI/mL	Até 12 mUI/mL
17-OH progesterona	854 ng/dL	Até 150 ng/dL
Testosterona total	55 ng/dL	12,1 a 59,4 ng/dL

Nesse caso, qual é o diagnóstico?

a) Síndrome de ovários policísticos.
b) Adenoma hipofisário.
c) Anorexia nervosa.
d) Hiperplasia adrenal congênita, forma incompleta.

Questão 13 Adolescente de 16 anos vem à consulta queixando-se de pelos em excesso. Menarca aos 13 anos, ciclos irregulares, de 18 a 45 dias, com duração de 8-10 dias. Nega atividade sexual. Ao exame físico: IMC = 24,5 kg/m^2, face depilada e Escore de Ferriman-Gallwey de 10.

Traz exames laboratoriais recentes: testosterona e androstenediona dentro dos valores de referência; glicemia = 88 mg/dL.

Além da recomendação de perda de peso e orientação de anticoncepcional combinado com acetato de ciproterona, qual é a melhor terapêutica a ser associada a seguir, nesse caso?

a) Flutamida.
b) Finasterida.
c) Espironolactona.
d) Gestrinona.

Questão 14 Mulher de 50 anos, nuligesta, será submetida à histerectomia abdominal por hiperplasia endometrial complexa com atipias. O resultado do exame preventivo revelou presença *G. vaginalis.*

Foi realizado exame do conteúdo vaginal conforme apresentado na imagem.

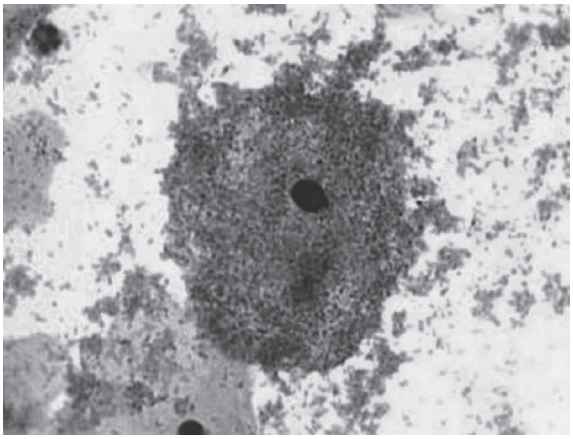

Acesse o QR Code para visualizar a imagem em cores.

Nesse caso, qual é a melhor orientação?

a) Usar gel vaginal acidificante.
b) Não há necessidade de tratamento.
c) Usar metronidazol 1 g/dia, por sete dias.
d) Usar probióticos por via oral.

Questão 15 Mulher de 28 anos queixa-se de corrimento vaginal. Ao exame, pH vaginal de 5,2 e microscopia a fresco representada na imagem.

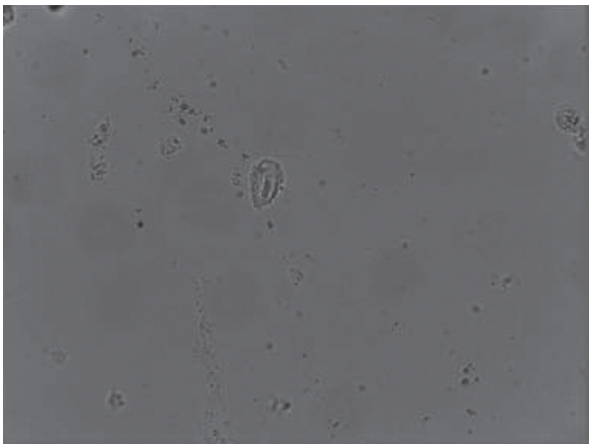

Acesse o QR Code para visualizar a imagem em cores.

Nesse caso, o tratamento do parceiro deve ser realizado em:

a) Probióticos.
b) Metronidazol.

c) Cetoconazol.
d) Azitromicina.

Questão 16 Mulher de 26 anos vem à consulta por apresentar lesão genital indolor. Nega secreção vulvovaginal ou prurido. Nega alergias medicamentosas. Ao exame genital, identifica-se úlcera firme, circular, no lábio direito, de aproximadamente 1 cm de diâmetro, conforme imagem, sem linfonodopatia palpável.



Acesse o QR Code para visualizar a imagem em cores.

Nesse caso, qual é o tratamento mais adequado?
a) Fluconazol.
b) Penicilina.
c) Metronidazol.
d) Claritromicina.

Questão 17 Adolescente de 16 anos, sexualmente ativa, sem parceiro fixo, em uso irregular de preservativo, procura atendimento com queixa de corrimento vaginal associado a sangramento intermenstrual. Ao exame físico, apresenta dor discreta à mobilização do colo e leucorreia mucopurulenta no orifício externo.
O tratamento dessa paciente deverá incluir:
a) Ciprofloxacina.
b) Azitromicina.
c) Tinidazol.
d) Fluconazol.

Questão 18 Mulher de 28 anos, queixa-se de dor em região hipogástrica há dois dias, com piora progressiva. Refere relacionamento estável há cinco anos, com parceiro único. Utiliza coito interrompido como método contraceptivo.

Ao exame físico: T = 38,6°C, conteúdo vaginal amarelado, colo uterino hiperemiado e doloroso à manipulação; dor à mobilização do útero e anexos. Ultrassonografia realizada no momento revela o anexo direito, conforme imagem. Exames laboratoriais: Leucócitos = 27.500/mm^3; PCR = 57 mg/dL.

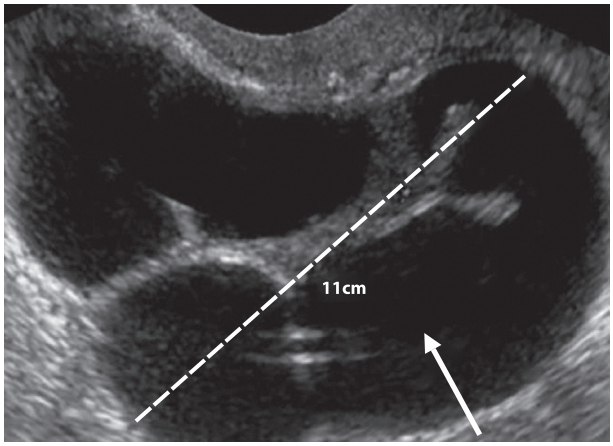

Nesse caso, qual é a conduta imediata a ser adotada?

a) Doxiciclina oral e retorno em sete dias.
b) Ceftriaxona intramuscular, azitromicina oral e retorno em 72 horas no ambulatório.
c) Ceftriaxona e clindamicina intravenosas, com reavaliação do caso em 48 horas.
d) Laparotomia, exploradora ou laparoscopia.

Questão 19 Paciente de 53 anos apresenta incontinência urinária aos médios esforços há dois anos, desde o início do climatério. Nega polaciúria ou enurese. Gesta 2, para 2. Não apresenta Aa 0, Ba +1, C -3, Ap -2, Bp -2 e grau 2 de força perineal. Observa-se pequena perda urinária na manobra de Valsalva, com teste do absorvente de 5 g.

Nesse caso, o tratamento indicado será?

a) Cirurgia de cinta (*sling*).
b) Anticolinérgico (oxibutinina).
c) Terapia para musculatura pélvica (TMAP).
d) Eletroestimulação do tibial posterior.

Questão 20 Mulher de 48 anos, G3 P3 (cesáreas), refere perda urinária ao tossir e espirrar, em gotas. Também informa ter 10 micções diárias e acordar três vezes à noite para urinar. Nega disúria e hematúria. Nega tabagismo.

Nesse caso, qual é o diagnóstico mais provável?

a) Defeito esfincteriano uretral.
b) Incontinência urinária de urgência.
c) Incontinência urinária mista.
d) Hiperatividade do detrusor.

Questão 21 Mulher de 55 anos refere perda urinária aos esforços após cirurgia de *sling* realizada há um ano.

Analise o estudo urodinâmico dessa paciente, conforme as imagens a seguir.

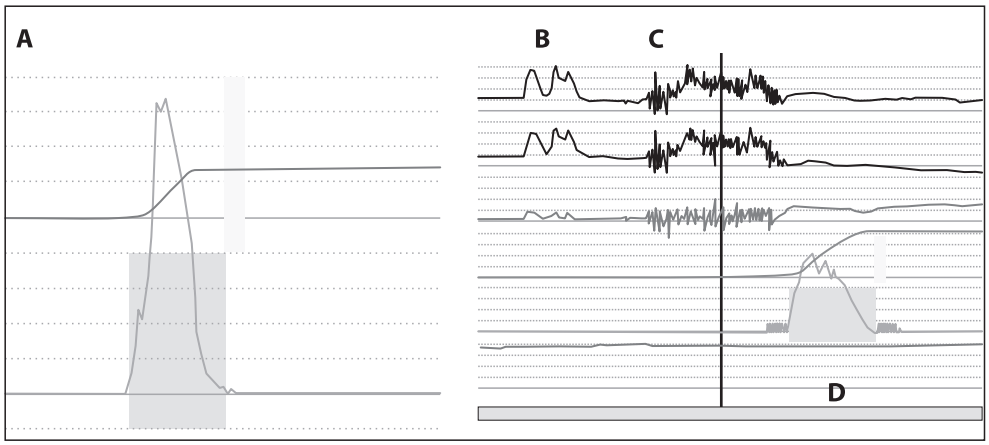

Acesse o QR Code para visualizar a imagem em cores.

Qual dos tempos do exame, representados pelas letras A, B, C e D, são considerados fundamentais para diagnóstico de incontinência urinária de esforço recidivada?

a) A e D.
b) B e C.
c) A e C.
d) B e D.

Questão 22 Mulher de 47 anos refere sangramento uterino anormal com aumento da quantidade e dias de fluxo menstrual. É portadora de hipertensão arterial, controlada com losartana, tabagista de 15 cigarros/dia.

Exame pélvico: útero levemente aumentado. Exame de ultrassonografia revela: útero medindo 90 x 77 x 53 mm, miométrio heterogêneo, miomas intramurais (3,8 e 3,5 cm, os maiores) e um submucoso (2,1 cm). Exame histeroscópico conforme as imagens a seguir. A paciente não deseja tratamento cirúrgico.

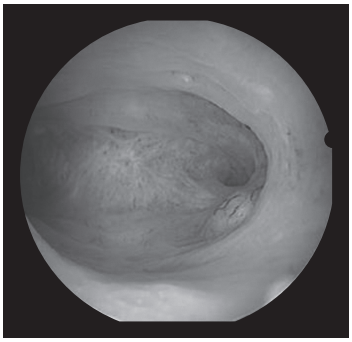

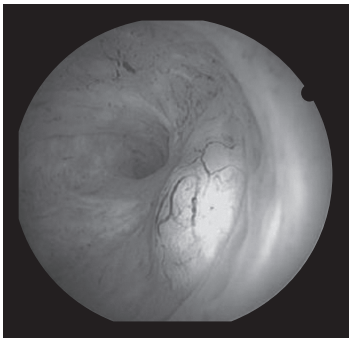

Acesse o QR Code para visualizar a imagem em cores.

Nesse caso, qual deve ser a conduta adotada até a menopausa?

a) Expectante.
b) Sistema intrauterino liberador de levonorgestrel.
c) Análogo do GnRH.
d) Pílula anticoncepcional combinada monofásica.

Questão 23 Mulher de 35 anos, G2 P2, relata sangramento uterino abundante há nove meses, pois não respondeu ao tratamento com ácido tranexâmico, ácido mefenâmico, progesterona oral, progesterona intramuscular e DIU de progesterona. Informa que não deseja realizar cirurgia.

Ao exame pélvico, apresenta útero miomatoso aumentado de volume. No exame ecográfico, apresenta vários miomas uterinos, o maior com 9 cm de diâmetro.

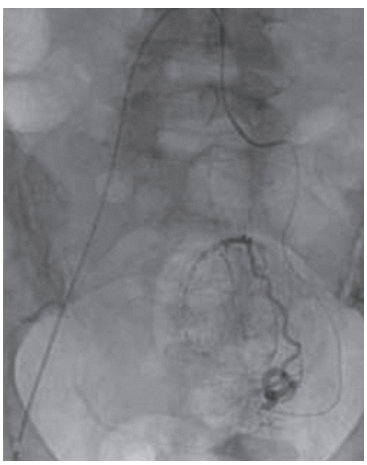

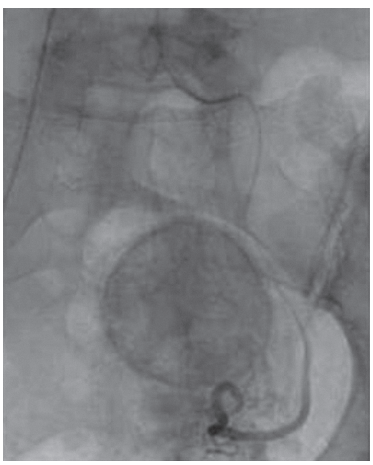

Após o tratamento evidenciado nas imagens, a paciente permaneceu internada por:

a) Hemorragia.
b) Hipertermia.
c) Dor.
d) Risco de alergia.

Questão 24 Paciente de 30 anos vem à consulta com quadro de dismenorreia cíclica com piora gradativa. Refere ter sido diagnosticada com endometriose e já utilizou contraceptivo hormonal combinado e progestágeno isolado, sem melhora adequada.

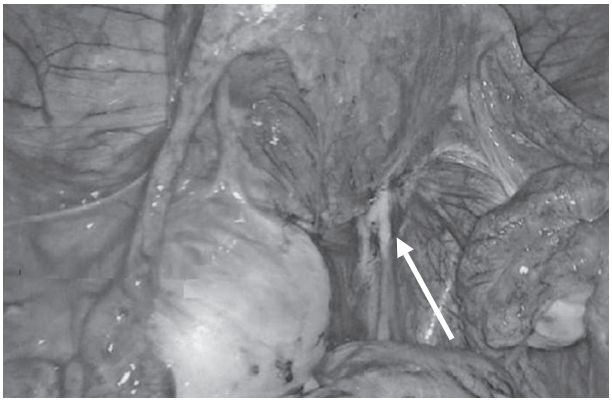

Acesse o QR Code para visualizar a imagem em cores.

Na laparoscopia desse caso, apresentada na imagem, a seta branca indica:

a) Endometriose peritoneal superficial.
b) Endometriose em ligamento uterossacro.
c) Endometriose intestinal.
d) Aderência pélvica sem relação com endometriose.

Questão 25 Mulher de 33 anos apresenta queixa de dor pélvica crônica, associada à dismenorreia e à dispareunia de profundidade. Ao exame físico, apresenta útero doloroso à palpação, com mobilidade reduzida, sem outras anormalidades. Ultrassonografia transvaginal, realizada com preparo intestinal, não revelou alterações significativas nos órgãos pélvicos.

A conduta preconizada para essa paciente é:

a) Videolaparoscopia diagnóstica.
b) Videocirurgia com *shaving*.
c) Dienogeste, uso contínuo.
d) Ácido mefenâmico, uso cíclico.

Questão 26 Adolescente de 16 anos comparece referindo dor pélvica, de forte intensidade, no primeiro dia da menstruação, que a impede de ir à academia. DUM há 8 dias. Menarca aos 13 anos, os ciclos eram irregulares até um ano atrás, quando a dor iniciou. Atualmente tem ciclos regulares, 29/4 dias. Nega relações sexuais.

Ao exame físico, mamas e abdome são normais, sem dor à palpação.

Nesse caso, qual conduta inicial NÃO seria adequada?

a) Anti-inflamatório não esteroide.

b) Danazol.

c) Anticoncepcional hormonal combinado.

d) Calor local.

Questão 27 Paciente de 52 anos, nuligesta, última menstruação há seis meses, comparece ao ginecologista com queixa de ondas de calor intensas, predominantemente noturnas, que a incomodam. Não tem outras queixas associadas. No momento está sem parceiro, não tem queixas urogenitais. É hipertensa, controlada com medicação. Pratica atividade física diariamente.

Ao exame físico: PA = 125 x 85 mmHg; FC = 68 bpm; IMC = 23,5 kg/m^2. Exame físico ginecológico sem alterações. Realizada propedêutica habitual para essa paciente. Resultados de mamografia, citologia oncótica, colonoscopia, lipidograma e glicemia normais.

Nesse caso, para melhor cuidado da paciente, a terapêutica mais adequada é:

a) Valerato de estradiol (oral) e norestisterona (oral).

b) Raloxifeno.

c) 17 betaestradiol (transdérmico) e progesterona micronizada (oral).

d) Isoflavona.

Questão 28 Mulher de 63 anos, branca, secretária. G2 P2. Menopausa aos 44 anos, nega uso de TH devido à história pessoal de câncer de mama. Intolerância à lactose, sedentária, tabagista (20 cigarros/dia desde a adolescência), em uso de levotiroxina 75 mcg/dia, vitamina D 1.000 UI/dia.

Informa estar preocupada com risco de fraturas, pois sua mãe teve fratura de quadril.

Recebeu resultado de densitometria óssea (conforme imagens a seguir). Traz exames laboratoriais normais (Ca = 9,5 mg/dL; vit D = 35 ng/mL; TSH = 3,2 UI/mL).

Coluna AP Densidade Óssea

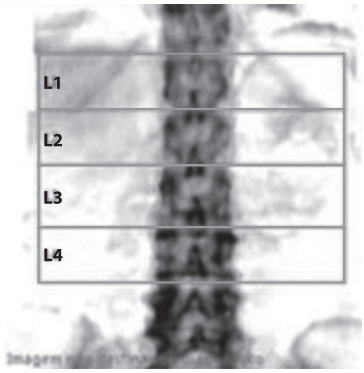

Coluna AP: L2-L4 (BMD)

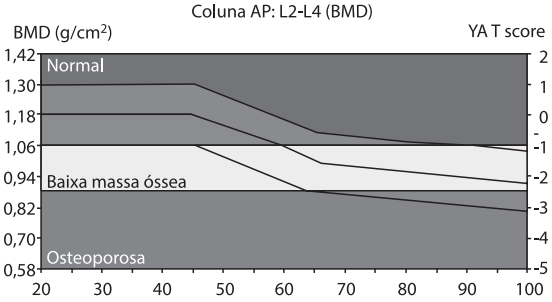

Combinação NHANES/Lunar

Densidometria: EUA (Combinação NHANES/Lunar)			
Região	DMO (g/cm²)	YA T-score	AM Z-score
L1	0,642	-1,9	-1,9
L2	0,678	-2,4	-2,4
L3	0,806	-1,3	-1,3
L4	0,905	-0,5	-0,5
L1-L4	0,771	-1,4	-1,4

Fêmur direito Densidade Óssea



Femur direito: Total(BMD)

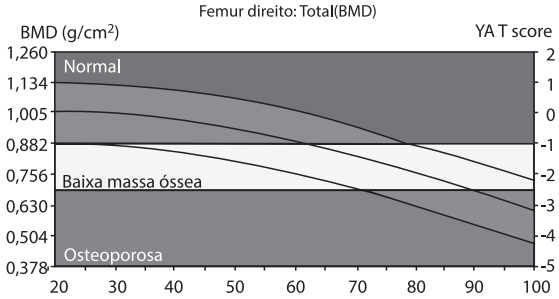

Combinação NHANES/Lunar

Comparação do comprimento do eixo do quadril



Densidometria: EUA (Combinação NHANES/Lunar)			
Região	DMO (g/cm²)	YA T-score	AM Z-score
Colo	0,706	-2,4	0,2
Total	0,680	-2,6	-0,2

Acesse o QR Code para visualizar a imagem em cores.

Além das orientações sobre prevenção de quedas e prática de atividade física, qual é a conduta mais adequada para o melhor cuidado dessa paciente?

a) Risedronato 150 mg, via oral, mensal em jejum, e carbonato de cálcio 1 g/dia, via oral, longe da refeição.
b) Raloxifeno 60 mg/dia, via oral, e carbonato de cálcio 500 mg, duas vezes ao dia, via oral, longe das refeições.
c) Risedronato 150 mg, via oral mensal em jejum, e carbonato de cálcio 500 mg, duas vezes ao dia, via oral, junto às refeições.
d) Raloxifeno 60 mg/dia, via oral, e carbonato de cálcio 1 g/dia, via oral, junto às refeições.

Questão 29 Mulher de 47 anos vem à consulta para mostrar mamografia BIRADS® 2 e resultado de citologia oncótica normal, ambos realizados há um mês. Relata que usava anticoncepcional combinado (EE2 0,30 mcg + levonorgestrel 0,15 mg). Há dois anos, após interromper o uso da pílula, ficou sem menstruar e, nos últimos meses, iniciou com calorões praticamente diários. Relata que, por não conseguir agendar consulta devido à pandemia, retomou o uso do anticoncepcional em fevereiro de 2021. Informa usar hidroclorotiazida e losartana para tratamento de hipertensão arterial. Refere ser G3 P3.

Ao exame físico: IMC = 31 kg/m^2; PA = 125/80 mmHg; mamas, abdome, exame especular e toque vaginal sem alterações.

Nesse caso, a conduta a ser adotada é:

a) Manter o anticoncepcional até os 50 anos.
b) Manter o anticoncepcional e associar paroxetina.
c) Suspender o anticoncepcional e iniciar estradiol e noretisterona por adesivo transdérmico.
d) Suspender o anticoncepcional e iniciar estradiol e progesterona percutânea.

Questão 30 Mulher de 34 anos vem à consulta com queixa de dor mamária bilateral, cíclica, com melhora ao início do período menstrual.

A conduta a ser adotada nesse caso é orientar:

a) Propedêutica mamária completa antes de qualquer tratamento.
b) Uso de anti-inflamatórios não esteroides no período de maior desconforto.
c) Drenagem linfática no local.
d) Compressas mornas e massagem.

Questão 31 Mulher de 28 anos, G1 P0 A1, apresenta infertilidade há dois anos. O espermograma do parceiro tem parâmetros dentro da normalidade. A histerossalpingografia e a ultrassonografia estão apresentadas nas imagens.

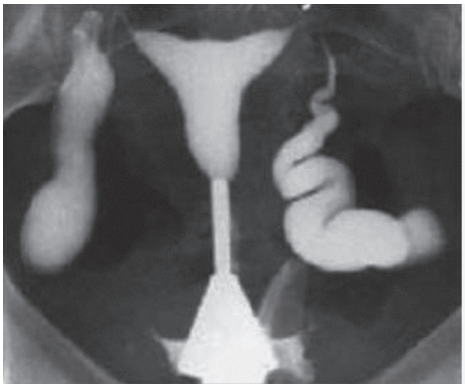

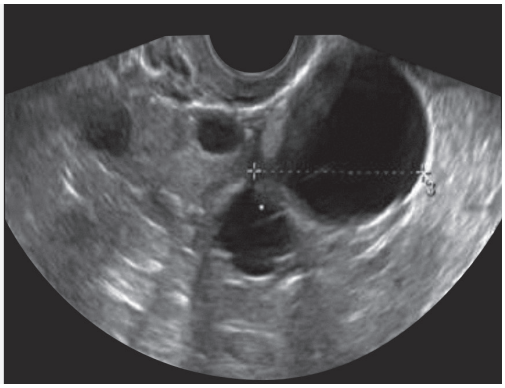

Qual deve ser o próximo passo na conduta a ser adotada para o melhor cuidado dessa paciente?

a) Salpingectomia.
b) Histeroscopia.
c) Salpingostomia.
d) Fertilização *in vitro*.

Questão 32 Mulher de 32 anos, casada, refere que, desde o último parto há dois anos, apresenta diminuição das fantasias e receptividade para a atividade sexual, com redução na lubrificação vaginal durante a relação. Nega comorbidades e não apresenta queixas especificas no relacionamento conjugal. Exames hormonais dentro dos limites da normalidade.

É uma opção terapêutica para essa paciente o uso de?

a) Drospirenona.
b) Dienogeste.
c) Amitriptilina.
d) Bupropiona.

Questão 33 Mulher de 55 anos, com nódulo de 1,5 cm de diâmetro em mama direita, há três meses. Linfonodos axilares de aspecto habitual.

A mamografia e a ultrassonografia estão apresentadas nas imagens a seguir.

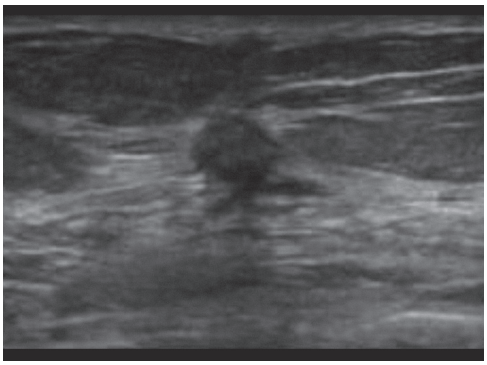

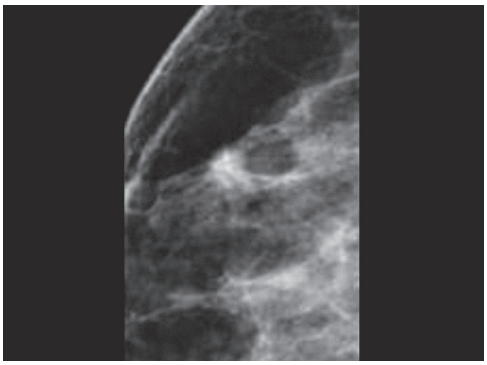

Para o melhor cuidado dessa paciente, qual deve ser a conduta nesse momento?

a) Punção com agulha fina.
b) Biópsia com agulha grossa.
c) Excisão cirúrgica da lesão.
d) Repetir a mamografia em seis meses.

Questão 34 Mulher de 45 anos apresenta nódulo em mama esquerda no quadrante externo de 5 cm, assintomática. Nunca foi submetida a rastreamento para câncer de mama. O nódulo é endurecido, não dolorido e móvel. Apresenta um linfonodo axilar palpável.

A biópsia por punção revelou ser um carcinoma ductal invasor pleomórfico triplo negativo.

Qual deve ser o tratamento inicial para essa paciente?

a) Setorectomia com esvaziamento axilar e radioterapia.
b) Mastectomia radical modificada com esvaziamento axilar.
c) Quimioterapia neoadjuvante.
d) Radioterapia neoadjuvante.

Questão 35 Mulher de 62 anos, assintomática, apresenta exame clínico das mamas compatível com a normalidade. A mamografia de rastreamento, representada na imagem, mostra múltiplas microcalcificações pleomórficas.

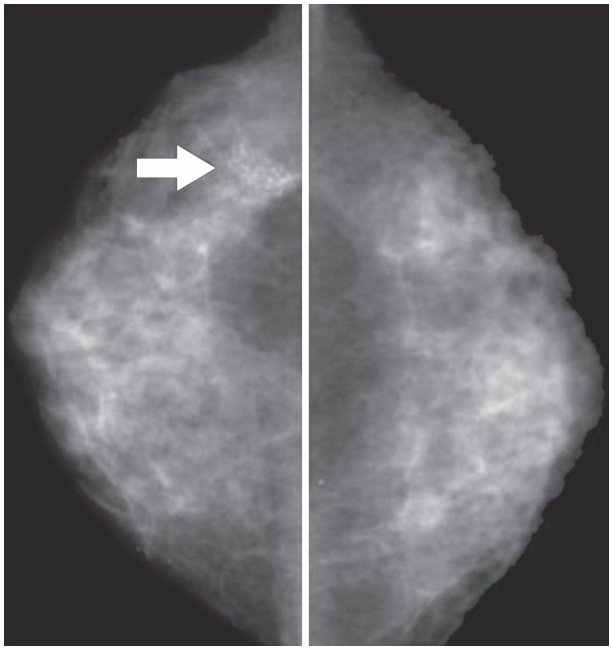

Nesse caso, para o melhor cuidado da paciente, qual é a conduta a ser adotada?

a) Mamotomia.
b) Biópsia com agulha fina.
c) Ultrassonografia.
d) Repetir a mamografia em seis meses.

Questão 36 Mulher de 29 anos assintomática, sem comorbidades, retorna ao consultório para receber laudo da colpocitologia oncótica, representado na imagem. Os resultados anteriores da colpocitologia, realizada aos 25 e 26 anos, foram normais.

LABORATÓRIO DE PATOLOGIA

NOME:xxxxxxxxxx IDADE:xxxxxxxxx

COLPOCITOLOGIA ONCÓTICA

AMOSTRA
Esfregaço cervicovaginal convencional

ADEQUABILIDADE
Satisfatório para avaliação

MATERIAL PRESENTE NA AMOSTRA
Epitélios escamoso e metaplásico

RESULTADO
Lesão escamosa de signicado indeterminado (ASC-US)

MICROORGANISMOS
Flora bacteriana mista

COMENTÁRIOS
Alterações reativas associadas à inflamação

Assinado eletronicamente por Dr. yyyyyyyyy

Com base nessas informações, qual é a orientação para a paciente?

a) Retornar para nova coleta em seis meses.
b) Retornar para nova coleta em um ano.
c) Indicar colposcopia com biópsia.
d) Tratar com metronidazol e repetir a coleta em três meses.

Questão 37 Mulher de 46 anos foi submetida à histerectomia vaginal por mioma uterino há um mês. Relata que foi submetida à conização há 16 anos, trazendo laudo histopatológico de NIC II com margens livres, e continuou fazendo rastreio de forma regular, com citologia normal há um ano.

Segundo as Diretrizes Brasileiras para o rastreamento de câncer do colo do útero, a conduta para essa paciente é:

a) Descontinuar o exame citológico.
b) Realizar pesquisa de HPV oncogênico.
c) Repetir a citologia em dois anos.
d) Realizar vaginoscopia anual.

Questão 38 Mulher de 24 anos vem à consulta queixando-se de lesões pruriginosas em vulva, que iniciaram há dois meses. Paciente HIV positiva, em tratamento com terapia antirretroviral, porém com baixa aderência.

Exame genital conforme demonstrado na imagem a seguir.

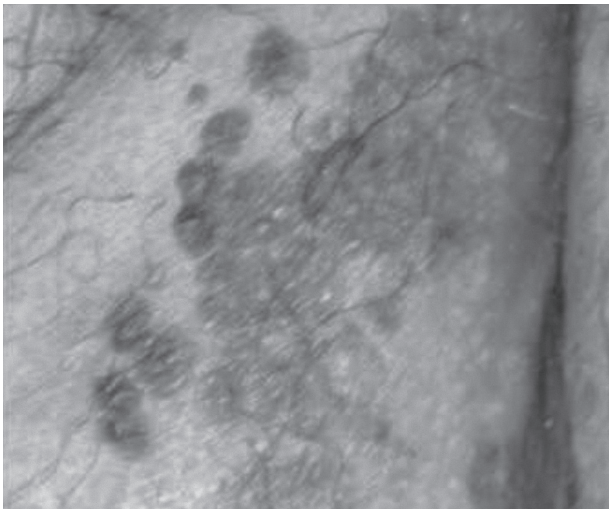

Acesse o QR Code para visualizar a imagem em cores.

Nesse caso, qual é a orientação inicial?

a) Orientar a necessidade de a paciente utilizar adequadamente seus medicamentos antirretrovirais e realizar biópsia vulvar.

b) Explicar para a paciente a necessidade de realizar diretamente cirurgia excisional de todas as lesões, em exérese única.

c) Aguardar e observar, por se tratar de lesão HPV induzida em paciente jovem, não é necessário tratamento imediato.

d) Realizar tratamento para candidíase com antifúngico, primeiramente, por se tratar de mulher HIV positiva, e, em seguida, tratamento excisional das lesões.

Questão 39 Mulher de 44 anos retorna, três semanas após cirurgia para tratamento de neoplasia intraepitelial cervical (NIC) 2, para receber o resultado anatomopatológico. O procedimento foi realizado por cirurgia de alta frequência, e o resultado confirmou NIC 2, com margens do espécime cirúrgico comprometidas por lesão.

Exame especular representado na imagem.



Acesse o QR Code para visualizar a imagem em cores.

Nesse caso, para oferecer o melhor cuidado à paciente, qual é a orientação inicial para a conduta?

a) Realizar histerectomia, por se tratar de recidiva da lesão em menos de 30 dias após o procedimento.
b) Tranquilizar a paciente, observar o pós-operatório e reavaliar a paciente em seis meses, pois a maioria não recidivará em dois anos.
c) Realizar nova conização, com lâmina de bisturi a frio, em até quatro meses do procedimento inicial, pois a maioria apresentará recidiva.
d) Realizar cauterização do colo uterino, pois as margens estavam comprometidas com lesão.

Questão 40 Mulher de 39 anos, assintomática, nuligesta, comparece para consulta ginecológica e é constatada lesão de 4 cm no colo uterino. O último exame colpocitológico foi há quatro anos. A biópsia foi conclusiva para carcinoma epidermoide com invasão estromal de 6 mm. O paramétrio no exame apresenta-se livre.

Considerando que a paciente informa que ainda deseja engravidar, a conduta será realizar a traquelectomia:

a) Simples.
b) Radical.
c) Radical com linfadenectomia.
d) Radical com quimioterapia neoadjuvante.

Questão 41 Mulher, 38 anos, nuligesta, IMC 39 kg/m^2, apresenta sangramento uterino aumentado com biópsia de endométrio revelando hiperplasia endometrial atípica. Refere intenção de gestar no futuro.

Nesse caso, a orientação é realizar.

a) Ablação endometrial com progestagênio.

b) Ablação endometrial com histeroscopia.

c) Curetagem uterina com biópsias endometriais a cada três meses.

d) Histeroscopia a cada seis meses.

Questão 42 Mulher de 55 anos, obesa e portadora de diabetes tipo 2, refere sangramento irregular. O exame ginecológico revela colo uterino de aspecto habitual. A ultrassonografia mostra útero de 120 cm^3, miométrio homogêneo e endométrio com espessura de 12 mm, ovários normais. A histeroscopia com biópsia realizada foi conclusiva para hiperplasia endometrial complexa com atipias.

Qual é a conduta para o melhor cuidado dessa paciente?

a) Histerectomia e salpingo-ooforectomia bilateral.

b) Ablação histeroscópica do endométrio.

c) Curetagem uterina fracionada.

d) Acetato de medroxiprogesterona.

Questão 43 Mulher de 59 anos é atendida em Unidade Básica de Saúde com queixa de aumento de volume abdominal há três meses. A ultrassonografia, representada na imagem a seguir, revela massa pélvica heterogênea contendo áreas sólidas e papilas medindo 16 cm no maior diâmetro, bem como ascite de grande volume. A dosagem de CA 125 é 1.286 UI/mL.

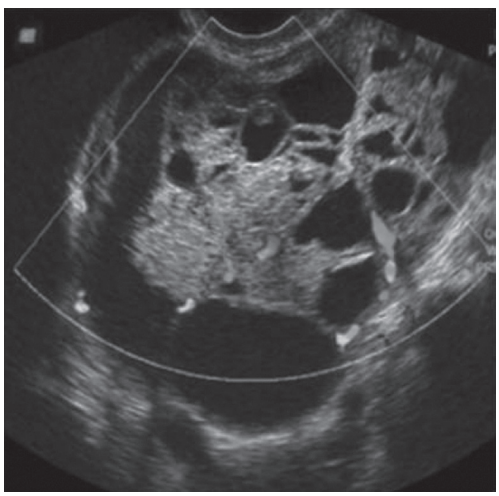

Acesse o QR Code para visualizar a imagem em cores.

Nesse caso, qual é a hipótese mais provável?

a) Carcinoma seroso de alto grau do ovário.
b) Cistadenoma mucinoso do ovário.
c) Tumor de seio endodérmico.
d) Tumor de células da granulosa.

Questão 44 Mulher de 75 anos refere prurido vulvar e aparecimento de nódulo irregular sobrelevado no 1/3 superior do grande lábio direito, que às vezes sangra. Foi realizada a biópsia da lesão que mostrou tratar-se de carcinoma microinvasor.

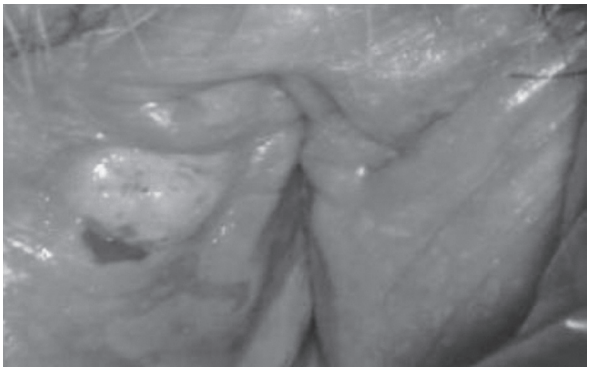

Acesse o QR Code para visualizar a imagem em cores.

Nesse caso, o estadiamento e a conduta para o melhor cuidado são, respectivamente:

a) Estádio IA – excisão ampla da lesão.
b) Estádio II – vulvectomia radical modificada com linfadenectomia inguinal bilateral.
c) Estádio III – vulvectomia por tripla incisão.
d) Estádio IB – excisão completa da lesão e pesquisa de linfonodo sentinela.

Questão 45 Puérpera, G3 PC3, pós-parto de cesariana de urgência no intraparto com 37 semanas de gestação. O pós-operatório imediato foi sem intercorrências. Retorna com 10 dias de pós-operatório para revisão e retirada dos pontos cirúrgicos. Nessa consulta, refere perda de urina eventual em pequena quantidade e não relacionada aos esforços. O exame vaginal verifica saída de urina no fundo de saco vaginal anterior, quase na altura do colo uterino, em pequena quantidade, por meio de um pertuito de cerca de 2 mm de diâmetro.

Nesse caso, a conduta a ser adotada é:

a) Indicar cirurgia de correção via vaginal imediatamente.
b) Indicar cirurgia de correção via abdominal imediatamente.

c) Inserir cateter vesical de demora e realizar tomografia em 14 dias.
d) Inserir cateter vesical de demora e indicar cirurgia em 14 dias.

Questão 46 Mulher de 54 anos, G2 P2, refere perda de urina ao tossir, abaixar e carregar peso, há cinco anos, além de perdas durante as relações sexuais. Faz uso de absorvente com duas trocas por dia. Refere ainda "vagina larga durante as relações". Ao exame físico: IMC = 28 kg/m^2, perda de urina ao esforço. A imagem apresentada corresponde ao exame genital, sob esforço.



Acesse o QR Code para visualizar a imagem em cores.

Qual é a classificação POP-Q: Ba, C, Bp, respectivamente, ao exame genital dessa paciente?

a) -1, -3, +3.
b) -1, -3, -1.
c) -0, -4, +1.
d) +1, -4, +3.

Questão 47 Mulher de 51 anos, refere perda involuntária de urina há seis meses.

Analise a imagem a seguir.

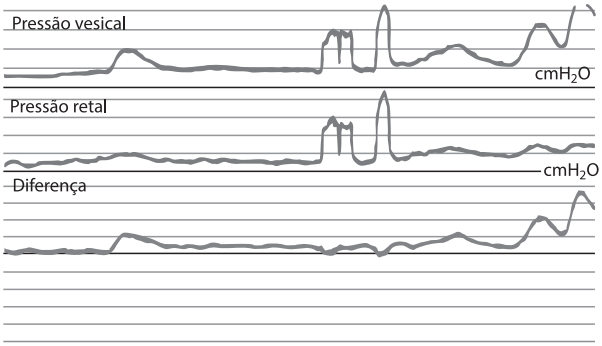

Acesse o QR Code para visualizar a imagem em cores.

Qual é a parte do estudo urodinâmico representada na imagem e qual é o provável diagnóstico baseado no traçado?

a) Cistometria – síndrome da bexiga hiperativa.
b) Estudo fluxo – pressão – incontinência urinária de esforço.
c) Perfil pressórico uretral – incontinência urinária mista.
d) Fluxometria – defeito esfincteriano uretral.

Questão 48 Mulher de 30 anos, diabética tipo 1, retorna à maternidade no 5° dia pós-parto vaginal, com quadro de febre e dor na região perianal. Ao exame, a região perianal apresentava-se dolorosa à palpação, com edema e eritema estendendo-se à região glútea, e deiscência da episiotomia.

Nesse caso, é correto afirmar:

a) Não se trata de infecção hospitalar, pois esse quadro é frequente em paciente diabética.
b) Trata-se de infecção hospitalar, pois está relacionada à assistência ao parto.
c) Não se trata de infecção hospitalar, pois se manifestou após a alta.
d) Trata-se de infecção hospitalar, pois é uma ferida em região contaminada.

Questão 49 Médico especialista em Ginecologia e Obstetrícia deseja divulgar que, em seu consultório, utiliza o *laser* para tratamento da atrofia vaginal.

De acordo com as normas sobre publicidade médica vigentes, qual estratégia de *marketing* pode ser utilizada?

a) Folders publicitários anunciando o *laser* como o mais moderno e eficiente método para o tratamento da atrofia vaginal.
b) Postar stories no Instagram com cantora local recomendando o uso do *laser* no seu consultório.

c) Anunciar treinamento que realizou na técnica, por ser relacionada à sua especialidade, mesmo que não tenha resultado em título acadêmico.

d) Divulgar imagens reais de pacientes, sem sua identificação, comparando o antes e depois em resultados, por meio de imagens ou vídeos.

Questão 50 Mulher de 41 anos, G2 P2, em união estável, apresenta resultado de carcinoma microinvasivo do colo uterino IA1 após conização. É proposto para a paciente a complementação da cirurgia com histerectomia extrafacial.

Quanto à aplicação do Termo de Consentimento Livre e Esclarecido, é correto afirmar:

a) É desnecessário, se já foi aplicado previamente à conização.

b) Deve ser renovado diante da mudança no curso da doença.

c) Deve ser assinado também pelo marido.

d) É dispensável em casos de tumores malignos.