Tratado de Medicina Intensiva

ASSOCIAÇÃO DE MEDICINA INTENSIVA BRASILEIRA - AMIB
E SOCIEDADE PORTUGUESA DE CUIDADOS INTENSIVOS - SPCI

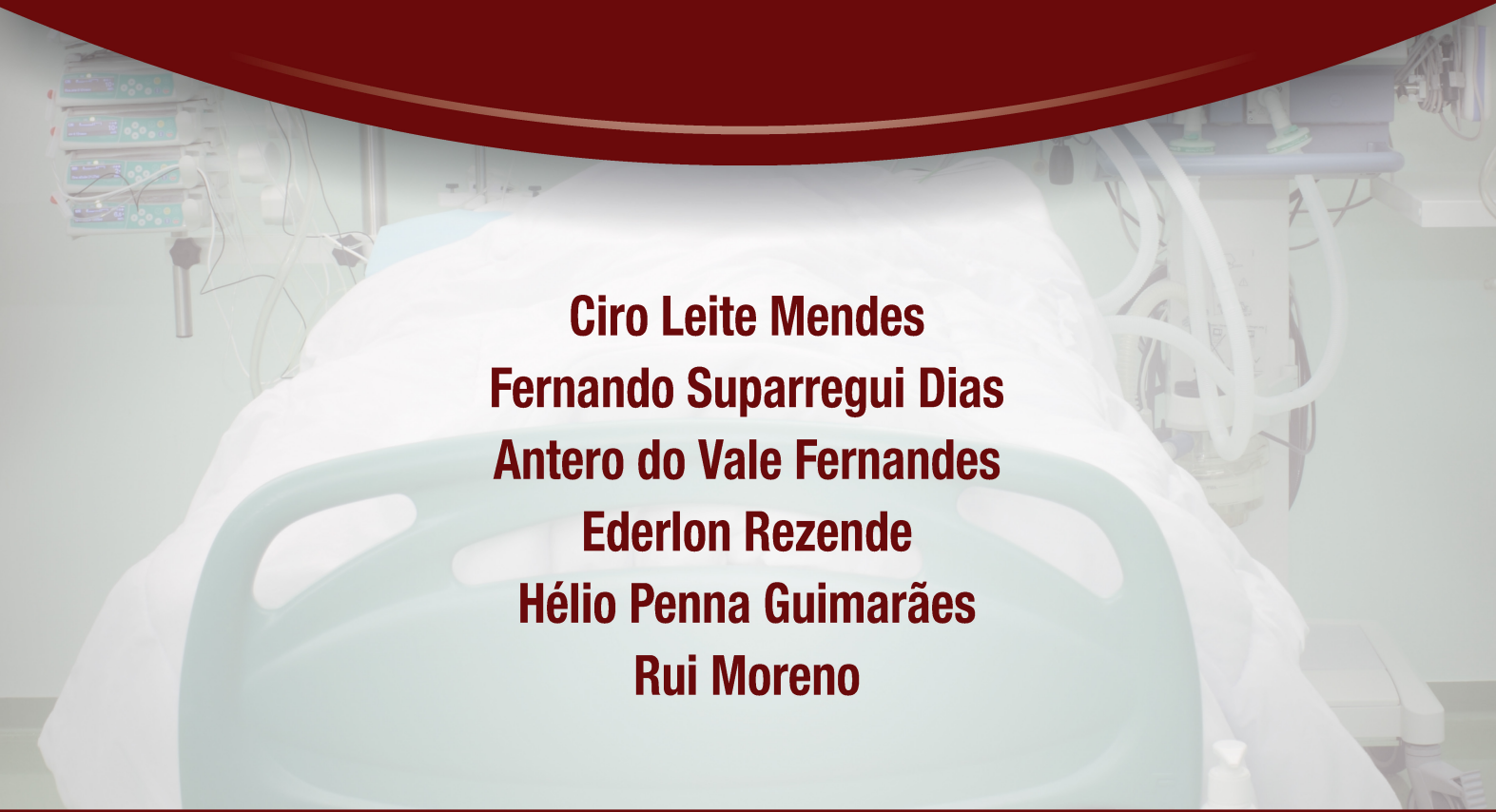

Ciro Leite Mendes
Fernando Suparregui Dias
Antero do Vale Fernandes
Ederlon Rezende
Hélio Penna Guimarães
Rui Moreno

AMIB ASSOCIAÇÃO DE MEDICINA INTENSIVA BRASILEIRA
spci SOCIEDADE PORTUGUESA DE CUIDADOS INTENSIVOS
Atheneu

Tratado de

Medicina Intensiva

Associação de Medicina Intensiva Brasileira – AMIB

Sociedade Portuguesa de Cuidados Intensivos – SPCI


SAL
SERVIÇO DE ATENDIMENTO AO LEITOR
Tel.: 08000267753
www.atheneu.com.br

Tratado de Medicina Intensiva

Associação de Medicina Intensiva Brasileira – AMIB

Sociedade Portuguesa de Cuidados Intensivos – SPCI

Editores

CIRO LEITE MENDES

FERNANDO SUPARREGUI DIAS

ANTERO DO VALE FERNANDES

EDERLON REZENDE

HÉLIO PENNA GUIMARÃES

RUI MORENO

Atheneu

Rio de Janeiro • São Paulo

2025

EDITORA ATHENEU

São Paulo — Rua Maria Paula, 123 – 13° andar
Conjuntos 133 e 134
Tel.: (11) 2858-8750
E-mail: atheneu@atheneu.com.br

Rio de Janeiro — Rua Bambina, 74
Tel.: (21) 3094-1295
E-mail: atheneu@atheneu.com.br

Copyright© Editora Atheneu, 2025

Capa: Márcio Alexandre Paranhos de Oliveira

Produção Editorial: Gabriel Martins Edições Ltda.

CIP-BRASIL. CATALOGAÇÃO NA PUBLICAÇÃO
SINDICATO NACIONAL DOS EDITORES DE LIVROS, RJ

T698

Tratado de medicina intensiva / editores Ciro Leite Mendes ... [et al.]. - 1. ed. - Rio de Janeiro : Atheneu, 2025.
28 cm.

Inclui bibliografia e índice
ISBN 978-65-5586-858-6

1. Medicina intensiva. 2. Tratamento intensivo. I. Mendes, Ciro Leite.

CDD: 616.028
24-94634 CDU: 616.07

Meri Gleice Rodrigues de Souza - Bibliotecária - CRB-7/6439

© Direitos reservados à EDITORA ATHENEU – Rio de Janeiro, São Paulo, 2025.

capítulo | 3

Acesso Vascular

Subcapítulo | 3.1

Cateter venoso central

Marcio Guerreiro

Introdução

A passagem de cateter venoso central (CVC) foi primeiramente descrita em 1929, quando Werner Forssmann, com 25 anos, residente de cirurgia na Alemanha, perfurou sua própria veia antecubital esquerda e passou um cateter centralmente. Ele então subiu vários lances de escada até o departamento de radiologia, onde uma radiografia confirmou que a ponta do cateter se estendia até o átrio direito. Pela primeira vez, um ser humano vivo teve um posicionamento intracardíaco documentado de um cateter colocado percutaneamente (**Figura 3.1.1**).[1,2]

Atualmente, a punção venosa central é um procedimento extremamente frequente nas unidades de terapia intensiva (UTI). Estima-se que mais de 5 milhões de CVC sejam inseridos anualmente nos Estados Unidos. Este procedimento, entretanto, apresenta riscos, podendo estar associado a complicações graves e até risco de óbito. Conforme dados americanos, em cerca de 15% dos casos ocorrem complicações, sendo esperada uma incidência de 750 mil eventos adversos por ano.[3]

Durante o século XX, este procedimento era realizado por meio de determinadas referências anatômicas, porém em 2001 a Agência Norte-Americana responsável pela pesquisa e qualidade em cuidados de saúde (AHRQ – *Agency for Healthcare Research and Quality*) passou a recomendar dentro das práticas fundamentais para aumentar a segurança no cuidado dos pacientes internados e/ou submetidos a cirurgias, a utilização do ultrassom (US) para guiar as punções venosas centrais.[3]

Nos últimos 20 anos esta recomendação se tornou cada vez mais evidente, especialmente em locais onde a

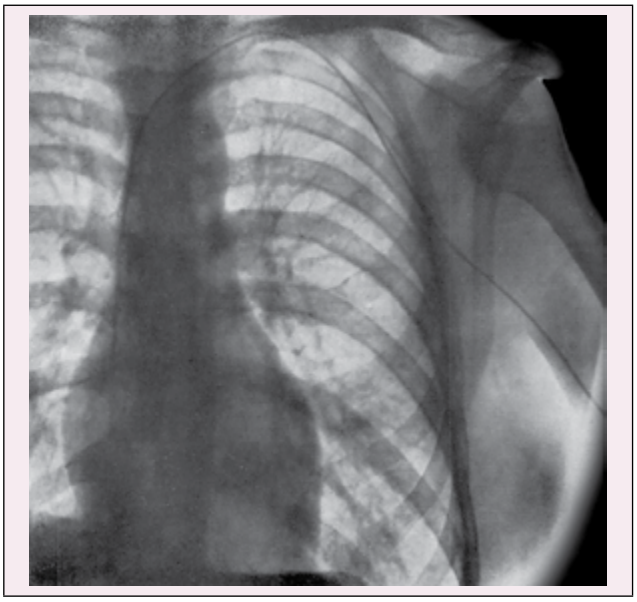

Figura 3.1. Radioscopia confirmando posicionamento do cateter intracardíaco do Dr. Werner Forssmann.

Fonte: Acervo da autoria.

proximidade com grandes vasos e estruturas viscerais como a pleura, por exemplo, aumenta muito o risco de complicações do procedimento realizado apenas com base em critérios anatômicos.[4] Complicações incluindo sangramento por punção acidental de vasos arteriais, bem como pneumotórax, mau posicionamento do cateter e, eventualmente, lesão nervosa, podem ser evitadas/reduzidas usando US.[5,6]

Os princípios gerais da passagem de CVC, incluindo indicações, contraindicações e questões gerais de preparação e colocação, e técnicas de punção serão revistos neste capítulo. Para este capítulo iremos utilizar como definição CVC, a inserção de cateter em vasos venosos de grande calibre. Estes vasos incluem a veia cava superior, as veias braquiocefálicas, as veias jugulares internas, as veias subclávias, as veias ilíacas e as veias femorais comuns.[7]

Indicações

As indicações incluem a colocação de CVC pelos seguintes motivos:[8]

- **Acesso venoso periférico inadequado:** incapaz de obter acesso periférico ou regime de infusão complexo.
- **Infusões periféricas incompatíveis:** a administração intermitente ou contínua de curto ou longo prazo de medicamentos como vasopressores, soluções hiperosmolares, agentes quimioterápicos e nutrição parenteral são normalmente administradas em uma veia central, pois podem causar inflamação venosa (flebite) quando administradas através de um cateter intravenoso periférico.
- **Monitorização hemodinâmica:** o CVC com a extremidade posicionada na veia cava superior, permite a medição da pressão venosa central e da saturação venosa central de oxigênio ($SvcO_2$).
- **Terapias extracorpóreas:** o acesso venoso de grande calibre é necessário para suportar o fluxo de alto volume necessário para muitas terapias extracorpóreas, incluindo terapia de substituição renal (hemodiálise, hemofiltração), plasmaférese e oxigenação por membrana extracorpórea (ECMO).
- **Também é necessário por outros motivos, incluindo a colocação de:** filtros de veia cava, dispositivos intervencionistas venosos (balões/*stents* para angioplastia venosa ou cateteres de infusão para terapia trombolítica venosa), cateter de artéria pulmonar (CAP), marcapassos/desfibriladores.

Preparação geral

Seleção do dispositivo e do local

O local e a abordagem mais apropriados para o cateterismo venoso central devem ser individualizados com base na situação clínica. São aspectos importantes a ser considerados a anatomia e patência do vaso pré-canulação, disponibilidade do ultrassom, habilidade do operador. Além disso, riscos associados a colocação, necessidades do paciente e duração prevista do uso do cateter.

O local anatômico escolhido para a colocação do cateter central também influencia o risco e o tipo de complicações, incluindo infecção associada ao cateter. No estudo "3SITES", o cateterismo da veia subclávia esteve associado a um menor risco de infecção de corrente sanguínea relacionada ao cateter (ICS-RC) e trombose venosa profunda (TVP) sintomática do que aquele associado ao cateterismo da veia jugular ou da veia femoral. No entanto, o cateterismo da veia subclávia foi associado a um maior risco de complicações mecânicas, principalmente pneumotórax.[9] As complicações associadas aos cateteres podem ser minimizadas com a inserção de cateteres por um médico experiente, técnica estéril rigorosa, posicionamento adequado do cateter e cuidados de rotina e monitoramento apropriados após a colocação.[8]

Preparação para o procedimento

- Higiene adequada das mãos com retirada de adornos.
- Desinfecção da pele: o uso de clorexidina alcoólica foi associada a menor incidência de infecções relacionadas ao cateter quando comparado com iodopovidona-álcool (0,28 *vs.* 1,77 por 1.000 cateteres-dia). A esfregação do local com clorexidina sabão prévio a antissepsia não foi associado a menor incidência de infecção.[10]
- Uso de campos esterilizados que cubram uma grande área para o procedimento ser realizado com a maior segurança.
- Conector fechado: as diretrizes recomendam o uso de sistemas fechados em todos os cateteres. Uma revisão sistemática da literatura identificou dez estudos que demonstram que as taxas de infecção da corrente sanguínea associadas a cateteres centrais foram significativamente maiores com torneiras de três vias (dispositivos abertos) quando comparado com dispositivos de deslocamento positivo, dispositivos de deslocamento negativo e dispositivos de deslocamento neutro.[4] Tendo em vista a grande variedade de sistemas fechados, mais estudos precisam ser realizados para se ter evidências científicas mais fortes das diferenças entre os dispositivos.[4]
- Oclusor de barreira antisséptica: a desinfecção do conector fechado é necessária para diminuir as taxas de colonização dos cateteres e subsequente ICS-RC. Sete estudos mostraram que o uso de uma tampa de barreira antisséptica foi eficaz na redução de ICS-RC.[11]
- Cateteres venosos impregnados com antimicrobianos e antissépticos: em comparação com cateteres-padrão, os cateteres revestidos com clorexidina/sulfadiazina de prata e antibióticos foram associados a números mais baixos de ICS-RC por 1.000 cateteres-dia e uma menor incidência de colonização do cateter.[12]

Técnicas do procedimento

Veia jugular interna (VJI)

Posicionar o paciente em posição de Trendelenburg, rodar a cabeça para o lado oposto ao da punção, posicionar-se na cabeceira do paciente e em seguida, inserir a agulha

no ápice do ângulo formado pelas duas cabeças do músculo esternocleidomastóideo, lateral a pulsação carotídea em um ângulo de aproximadamente 30º com a pele. Direcionar a agulha em direção ao mamilo ipsilateral. O sangue é usualmente aspirado com cerca de 2 a 2,5 cm de inserção.[13] Após a identificação do refluxo de sangue pela seringa, proceder a técnica de Seldinger, com a progressão do fio-guia, seguido de dilatação da pele com dilatador específico e posterior progressão do cateter pelo fio-guia. Após adequado posicionamento do cateter, remover o fio-guia e proceder com a fixação do cateter.

Veia subclávia (VSC)

Abordagem infraclavicular – colocar o paciente em posição de Trendelenburg, rodar a cabeça para o lado oposto ao da punção, manter o membro superior junto ao tronco, posicionar-se próximo ao ombro do paciente, dividir a clavícula em três partes (medial, médio e lateral) e em seguida, inserir a agulha na junção do terço médio com o terço proximal a fúrcula do esterno, direcionando a agulha em sua direção. Após a agulha ter penetrado na pele, a clavícula pode ser inicialmente contatada. Tome cuidado para não empurrar a agulha no periósteo, pois um tampão ósseo pode obstruir o lúmen da agulha. A agulha deve ser suavemente progredida para alcançar a parte inferior da clavícula. A agulha deve permanecer paralela à clavícula (no plano coronal) para permitir uma passagem limpa por baixo do osso e minimizar o risco de punção pleural. À medida que passa abaixo da junção dos terços médio e medial da clavícula, deve entrar na veia. Se a primeira passagem não for bem-sucedida, oriente a agulha mais cefálica nas tentativas subsequentes.[14] Após a identificação do refluxo de sangue pela seringa, proceder a técnica de Seldinger, com a progressão do fio-guia, seguido de dilatação da pele com dilatador específico e posterior progressão do cateter pelo fio-guia. Após adequado posicionamento do cateter, remover o fio-guia e proceder com a fixação do cateter.

Veia femoral (VF)

A palpação da pulsação da artéria femoral comum auxilia na localização anatômica da veia (com ou sem ultrassonografia). O local-alvo da punção venosa é logo inferior ao ligamento inguinal, onde a veia femoral comum fica superficial e medial à artéria. A compressão deve ser minimizada ou liberada antes da tentativa de punção venosa. Pacientes cooperativos também podem ser solicitados a realizar uma manobra de Valsalva para aumentar o diâmetro venoso. Inserir a agulha 1 a 2 cm inferior ao ligamento inguinal e imediatamente medial à artéria femoral. Em geral, a agulha deve ser introduzida num ângulo de 20° a 30° em relação à pele. O vaso normalmente é alcançado dentro de 2 a 4 cm, mas pode ser mais profundo em pacientes com edema ou obesidade.[15] Após a identificação do refluxo de sangue pela seringa, proceder a técnica de Seldinger, com a progressão do fio-guia, seguido de dilatação da pele com dilatador específico e posterior progressão do cateter pelo fio-guia. Após adequado posicionamento do cateter, remover o fio-guia e proceder com a fixação do cateter.

Uso de ultrassonografia para punção

O primeiro uso relatado de US para guiar o acesso venoso central foi em 1982. Durante a década de 1990, os radiologistas intervencionistas começaram a usar imagens para locais de acesso incomuns (translombar/hemiázigos/trans-hepáticos). Com o tempo, tornou-se claro que a orientação por imagem oferecia um sucesso quase uniforme na obtenção do acesso e era mais segura para os pacientes e mais eficaz do que o acesso cego baseado em pontos de referência anatômicos.[16] A partir do século XXI, após a recomendação da AHRQ, a utilização do ultrassom para guiar as punções venosas centrais se tornou progressivamente a técnica usual e ideal, por reduzir os riscos relacionados aos procedimentos.

Tradicionalmente, a colocação do CVC é realizada utilizando técnicas de referência com base no conhecimento da anatomia das estruturas e palpação de artérias próximas às veias. Essas técnicas de referência não podem explicar variações no local de inserção do CVC. Variações anatômicas, entretanto, foram descritas em uma proporção relevante de pacientes para a veia jugular interna, veia subclávia e veia femoral.

Além das variações anatômicas, a presença de trombose, que é especialmente frequente em pacientes oncológicos e criticamente em doentes, pode tornar a passagem do cateter impossível ou muito perigoso para o paciente.[17]

Duas análises recentes da Cochrane concluíram um benefício no uso de ultrassom para punção da veia jugular interna, mas não pelas vias femoral ou axilar/subclávia. Acredita-se que os resultados para as veias femoral e axilar provavelmente seja relacionado a falta de estudos adequados.[18,19]

Para a VJI, 35 ensaios que incluíram um total de 5.108 pacientes foram incluídos em uma metanálise. A análise demonstrou que o uso de US para colocação de CVC na VJI reduz a taxa total de complicações em comparação com técnicas convencionais de 13,5% para 4%. A taxa de sucesso geral foi maior quando o US (97,6% *vs.* 87,6%)[18]. Além disso, o uso do US resultou em diminuição da taxa de punção arterial, formação de hematoma, número de tentativas e tempo até a canulação bem-sucedida, e aumento da taxa de sucesso com a primeira tentativa de punção. Estes benefícios foram consistentes entre operadores experientes e inexperientes. Desta forma, esta metanálise fornece claramente evidências de que o US oferece ganhos em segurança e qualidade durante a colocação de CVC na VJI.[18]

Para a VSC, uma metanálise incluindo nove estudos com 2.030 pacientes mostrou que o uso de US resultou em redução de punções arteriais acidentais (0,8% *vs.* 5,9%). No entanto, nenhuma diferença estatisticamente significativa foi encontrada entre o uso do US e a técnica de referência convencional no que diz respeito à taxa total de complicações, à taxa geral de sucesso, ao número de tentativas até o sucesso,

ao tempo para canulação bem-sucedida e à taxa de sucesso com a primeira tentativa.[18]

Princípios básicos e técnicas

Sonda de ultrassom (*Probe*) – as sondas US mais adequadas para a colocação de CVC são pequenas sondas de arranjo linear com transdutores de alta frequência (5-15 MHz).[17] Essas sondas geralmente têm uma superfície de varredura de cerca de 20 a 50 mm e permitem imagens de alta resolução de estruturas anatômicas superficiais. A imagem 2D (complementada pelas funções Doppler US) é atualmente a técnica padrão usada para acesso venoso central guiado por US. Todas as sondas US possuem uma marca de índice (um pequeno entalhe físico em um lado da sonda) que corresponde a um marcador de orientação em um lado do setor de varredura US mostrado na tela do dispositivo US e, portanto, ajuda a obter a orientação correta da sonda durante o exame.

Técnicas de US para colocação de CVC – o US pode ser utilizada antes do procedimento para visualização da veia e das estruturas anatômicas adjacentes (incluindo a permeabilidade da veia e suas dimensões e profundidade da pele). Ou ainda pode ser utilizado durante o procedimento, onde pode acompanhar o avanço da agulha e punção do vaso sob controle permanente do US (ou seja, nesta situação a agulha é permanentemente visualizada na tela do US).

Eixos de visualização do US (eixo transversal ou longitudinal) – a sonda de US pode ser colocada em uma posição transversal ao vaso, o que resulta em uma visão de eixo curto ou em uma posição longitudinal (paralela) em relação ao vaso, resultando em uma visão do "eixo longo". As duas formas de visualização podem ser usadas tanto antes quanto durante o procedimento (**Figura 3.1.2**).

Para orientação dos US durante todo procedimento, podem ser utilizadas diferentes abordagens do US. A orientação US durante o avanço da agulha pode ser realizada usando: uma orientação da sonda de eixo curto e uma visão fora do plano da agulha ou uma orientação da sonda no eixo longo e uma visão da agulha no plano.

Não existem dados corroborando qual das duas abordagens é a ideal. A vantagem da visão do eixo curto/fora do plano é que ela permite melhor visualização da veia em relação à artéria e outras estruturas anatômicas e, portanto, pode ajudar a evitar punção arterial acidental. Entre usuários experientes, a abordagem de eixo curto/fora do plano parece resultar em uma maior taxa de sucesso com a primeira tentativa de colocação de CVC na VJI e VS. Porém, na visão do eixo curto, a agulha é visualizada apenas como um ponto ecogênico (que não deve necessariamente ser a ponta da agulha). Em contraste, ao usar a visualização no eixo longo/no plano, toda a agulha em seu trajeto completo e a profundidade da ponta da agulha podem ser visualizadas na imagem do US, reduzindo assim o risco de penetração da parede posterior do vaso.

Sequência da abordagem com US na colocação do CVC:

1. Identifique a anatomia do local de inserção e a localização da veia.
2. Confirme a patência do vaso.
3. Use US todo tempo para guiar a punção venosa (**Figura 3.1.3A e 3.1.3B**).
4. Confirme a posição da agulha na veia (**Figura 3.1.3C**).
5. Confirme a posição do fio-guia na veia (**Figura 3.1.3D e 3.1.3E**).
6. Confirme a posição do cateter na veia (**Figura 3.1.3F**).

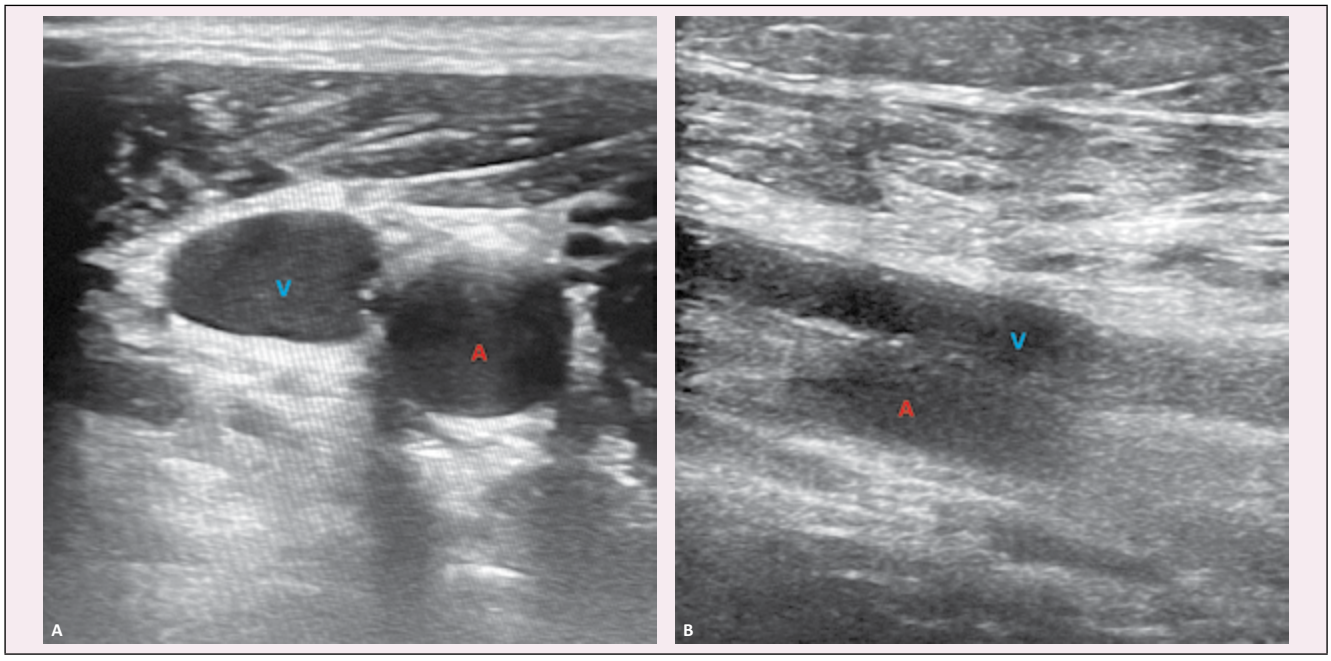

Figura 3.1.2. Veia jugular interna esquerda e artéria carótida interna esquerda em um eixo curto (A) e um eixo longo (B).
Fonte: Acervo da autoria.

Vídeo 3.1.1. Vídeo identificando a patência do vaso.

Fonte: Acervo da autoria.

Confirme a patência do vaso: aplicando uma pressão na veia com o *probe* de US, pode-se confirmar a patência da veia e por isso excluir trombose venosa (Vídeo no QR code). Para confirmar ainda mais a patência da veia e quantificar o fluxo sanguíneo venoso e arterial, devem ser realizadas imagens Doppler coloridas e medições de fluxo Doppler (**Vídeo 3.1.1**).

Para manutenção da técnica asséptica é fundamental utilizar uma capa para proteção estéril e um meio condutor estéril (gel US). A posição do operador que realiza a colocação do CVC guiado por US deve ser ideal, para que o local de inserção, a agulha e a tela do US estejam em sua linha de visão durante a inserção da agulha. Geralmente, o operador deve segurar a sonda de US com a mão não dominante enquanto avança a agulha com a mão dominante. Esta abordagem é referida como "técnica de operador único" e permite ao operador alinhar de forma ideal o plano US e a direção da agulha (**Figuras 3A e 3B**).

Ao avançar a agulha, sua ponta deve ser constantemente identificada pelo US durante a abordagem da agulha até a veia e punção da veia. Isso pode ser feito usando uma visualização de eixo curto/fora do plano ou uma visualização de eixo longo/dentro do plano.

Confirme a posição da agulha na veia – o uso do US em tempo real permite a confirmação de que a ponta da agulha está posicionada centralmente na veia antes de se progredir o fio-guia (**Figura 3.1.3C**).

Confirme a posição do fio-guia na veia – como próximo passo, após progredir o fio-guia, a correta posição do mesmo deve ser confirmada tanto em uma vista pelo eixo curto como em uma vista pelo eixo longo (**Figuras 3.1.3D e 3.1.3E**).

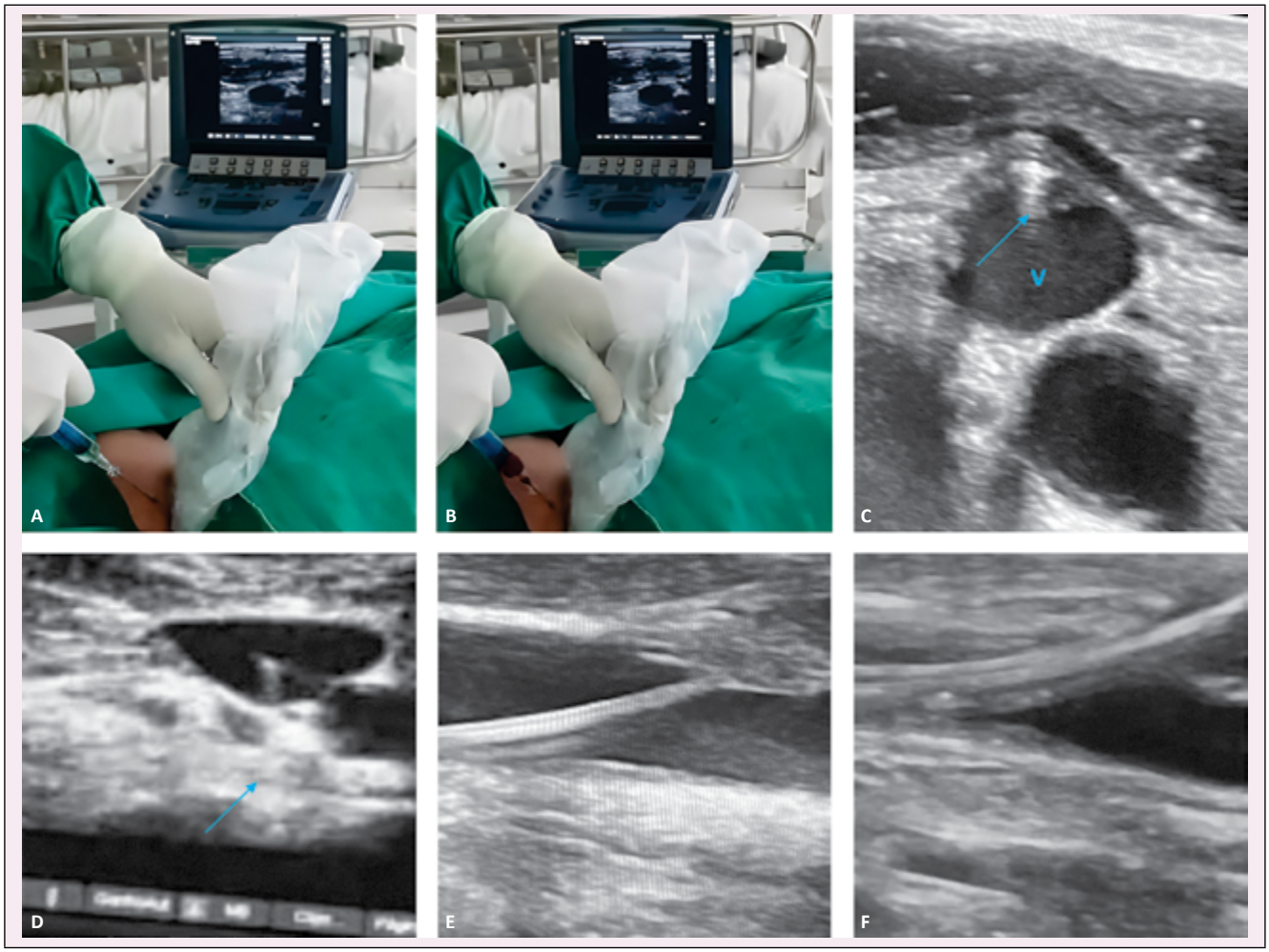

Figura 3.1.3. Sequência de abordagem de US na passagem de CVC. (A) Identificação do vaso e punção; (B) refluxo de sangue na seringa após penetração na veia; (C) agulha penetrando na veia – ponta da seta; (D) fio-guia no interior do vaso no eixo curto; (E) fio-guia no interior do vaso no eixo longo e (F) cateter no interior do vaso no eixo longo.

Fonte: Acervo da autoria.

Confirme a posição do cateter na veia – finalmente, após a passagem do CVC através do fio-guia, a correta posição do cateter deve ser visualizada com o US, novamente usando os dois eixos (**Figura 3.1.3F**).

Complicações do CVC

As publicações sugerem taxas de complicações de 1%-26% durante o CVC. No entanto, a maioria das séries são pequenas e pouco precisas.[20] No **Quadro 3.1.1** estão listadas as complicações mais graves e bem reconhecidas, cuja frequência varia dependendo da experiência do paciente, do cateter e do operador.

Quadro 3.1.1. Principais complicações relacionadas a passagem do cateter venoso central

Complicações da Inserção de CVC
Infecção • Localizada • Corrente sanguínea
Trombose/tromboembolismo • Sintomática ou assintomática
Perfuração de vasos e miocárdio • Punção arterial • Cateterização arterial • Lesão venosa • Perfuração miocárdica – tamponamento cardíaco
Hemotórax
Pneumotórax
Arritmias cardíacas
Embolia gasosa
Embolia de cateter ou fio-guia
Oclusão do cateter
Ruptura do cateter, extravasamento pelo cateter
Sangramento
Lesão nervosa

Fonte: Desenvolvido pela autoria.

Referências bibliográficas

1. Beheshti, MV. A Concise History of Central Venous Access. Tech Vasc Interv Radiol. 2011;14(4):184-5.
2. Forssmann W. Die Sondierung des Rechten Herzens. Klin Wochenschr. 1929;8:2085.
3. Neto FLD, Teixeira C, de Oliveira RP. Acesso venoso central guiado por ultrassom: qual a evidência? Rev Bras Ter Intensiva. 2011;23(2):217-221.
4. Tome ML, Sanchez AG, Perez-Granda MJ. Central venous catheter insertion: Review of recent evidence. Best Practice & Research Clinical Anaesthesiology. 2021;35:135 e 140.
5. Bedside ultrasound to detect central venous catheter misplacement and associated iatrogenic complications: a systematic review and meta-analysis. Crit Care. 2018;22(1):65.
6. Millington SJ, Lalu MM, Boivin M, Koenig S. Better With Ultrasound: Subclavian Central Venous Catheter Insertion. Chest. 2019;155(5):1041-1048.
7. American Society of Anesthesiologists Task Force on Central Venous Access; Rupp SM, Apfelbaum JL, Blitt C, Caplan RA, Connis RT, et al. Practice guidelines for central venous access: a report by the American Society of Anesthesiologists Task Force on Central Venous Access. Anesthesiology. 2012;116(3):539-73.
8. Heffner AC, Androes MP. Central venous access in adults: General principles. UpToDate. Disponível em: https://www.uptodate.com/contents/central-venous-access-in-adults-general-principles?search=acesso+venoso+central&source=search_result&selectedTitle=1%7E150&usage_type=default&display_rank=1. Acessado em agosto de 2024.
9. Parienti JJ, Mongardon N, Mégarbane B, et al for The 3SITES Study Group Intravascular Complications of Central Venous Catheterization by Insertion Site. N Engl J Med 2015;373:1220-9.
10. Mimoz O, Lucet JC, Kerforne T, Pascal J, Souweine B, Goudet V, Mercat A, et al. Skin antisepsis with chlorhexidine-alcohol versus povidone iodine-alcohol, with and without skin scrubbing, for prevention of intravascular-catheter-related infection (CLEAN): an open-label, multicentre, randomised, controlled, two-by-two factorial trial. Lancet. 2015 Nov 21;386(10008):2069-2077.
11. VoorIn'tHolt AF, Helder OK, Vos MC, et al. Antiseptic barrier-cap effective in reducing centralline-associated bloodstream infections: a systematic review and meta-analysis. Int J Nurs Stud 2017;69:34 e 40.
12. Wang H, Tong H, Liu H, et al. Effectiveness of antimicrobial--coated central venous catheters for preventing catheter-related blood-stream infections with the implementation of bundles: a systematic review and network meta-analysis. Ann Intensive Care 2018 Jun 15;8(1):71.
13. Heffner AC, Androes MP. Placement of jugular venous catheters. UpToDate. Disponível em: https://www.uptodate.com/contents/placement-of-jugular-venous-catheters?sectionName=Specific%20approaches&search=acesso%20venoso%20central&topicRef=8194&anchor=H85542669&source=see_link#H85542669. Acessado em agosto de 2024.
14. Heffner AC, Androes MP. Placement of subclavian venous catheters. UpToDate. Disponível em: https://www.uptodate.com/contents/placement-of-subclavian-venous-catheters?search=placement--of-subclavian-venouscatheters&source=search_result&selectedTitle=1%7E150&usage_type=default&display_rank=1. Acessado em agosto de 2024.
15. Heffner AC, Androes MP. Placement of femoral venous catheters. UpToDate. Disponível em: https://www.uptodate.com/contents/placement-of-femoral-venous-catheters?sectionName=FEMORAL%20VEIN%20CANNULATION&search=acesso%20venoso%20central&topicRef=8194&anchor=H58340713&source=see_link#H58340713. Acessado em agosto de 2024.
16. Beheshti MV. A Concise History of Central Venous Access. Tech Vasc Interventional Rad. 2011;14:184-185.
17. Saugel B, Scheeren TWL, Teboul JL. Ultrasound-guided central venous catheter placement: a structured review and recommendations for clinical practice. Critical Care. 2017;21:225.
18. Brass P, Hellmich M, Kolodziej L, Schick G, Smith AF. Ultrasound guidance versus anatomical landmarks for internal jugular vein catheterization. Cochrane Database of Systematic Reviews 2015;1 CD006962.
19. Brass P, Hellmich M, Kolodziej L, Schick G, Smith AF. Ultrasound guidance versus anatomical landmarks for subclavian or femoral vein catheterization. Cochrane Database of Systematic Reviews 2015;1:CD011447.
20. Bodenham A, Babu S, Bennett J, Binks R, Fee P, Fox B, Johnston AJ, Klein AA, Langton JA, Mclure H, Tigh SQM for The Association of Anaesthetists of Great Britain and Ireland. Safe vascular access 2016. Anaesthesia. 2016;71:573-585.

Punção e Cateter Arterial

Rodrigo Boldo

Destaques

Os cateteres arteriais são utilizados para monitorização da pressão sanguínea e como via de acesso para coletas de amostras sanguíneas em pacientes críticos ou de alto risco cirúrgico. Este capítulo revisará as técnicas, complicações, vantagens e usos do cateter arterial.

Introdução

O cateterismo arterial é um procedimento invasivo bastante frequente nas unidades de terapia intensiva (UTI).[1] Dados sugerem que aproximadamente um terço dos pacientes internados em UTI nos Estados Unidos da América recebem um cateter ou linha arterial.[2,3] É considerado um procedimento seguro, com baixo índice de complicações.[4]

Em pacientes críticos e instáveis hemodinamicamente, a monitorização da pressão arterial de maneira não invasiva pode subestimar os níveis pressóricos do paciente, o que pode ser deletério na recuperação da doença crítica.[3]

Indicações do procedimento

As indicações para a colocação de um cateter arterial incluem:

- Monitorização contínua da pressão arterial em pacientes em uso de aminas vasoativas.[5-8]
- Múltiplas coletas de sangue,[9] como nos casos de pacientes com lesão pulmonar aguda ou síndrome da angústia respiratória aguda (SARA).[10]
- Avaliação na variação da onda da pressão arterial para prever a capacidade de resposta a fluidos.[11,12]

A cateterização arterial de rotina, sem as indicações anteriores, é contraindicada pelo risco de complicações que podem ocorrer. Além disso, os cateteres devem ser removidos assim que deixarem de ser necessários.[13,14]

Contraindicações para o procedimento

Dentre as contraindicações gerais para a cateterização arterial, temos:[15]

- Infecção local, trombos ou distorções anatômicas no sítio de punção, como intervenções cirúrgicas, malformações adquiridas ou congênitas, *stent* ou fístulas arteriovenosas.
- Queimadura na pele no sítio de punção.[3]
- Doença vascular periférica importante no sítio de punção.
- Síndrome de Raynaud.
- Distúrbios de coagulação e o uso de agentes trombolíticos.
- Contagem de plaquetas inferior a 50 x 10^9/L.

A anticoagulação terapêutica é contraindicação relativa à passagem de cateter arterial, necessitando atenção com o manejo do sítio e o risco de hematoma local. Uso de aspirina, clopidogrel ou outro agente antiplaquetário não contraindica a passagem do cateter arterial.

Nos casos de contraindicações em determinado sítio de punção, deve-se considerar a abordagem em outro local. As contraindicações específicas de cada sítio serão tratadas separadamente.

Realização do procedimento

Escolha do sítio de punção

Deve-se escolher o local para a punção onde o pulso arterial esteja melhor palpável. Os locais mais comuns são artérias periféricas (radial – mais comum –, braquial ou dorso do pé) ou artérias centrais (femoral – mais comum – ou axilar). Normalmente as artérias periféricas são localizadas mais facilmente e tem um risco menor de infecção se comparadas as centrais.

Localização anatômica

Artéria radial

Melhor palpada entre o rádio distal e o tendão do flexor radial do carpo quando o punho está estendido (**Figura 3.2.1**). Pode-se fixar o braço a uma prancha com a palma da mão voltada para cima a fim de auxiliar no procedimento; um rolo de gaze também pode ser colocado posteriormente ao punho a fim de auxiliar na extensão do mesmo e facilitar a punção (**Figura 3.2.2**).

Artéria braquial

Melhor palpada medialmente ao tendão do bíceps na fossa antecubital, com o braço estendido e a palma da mão voltada para cima (**Figura 3.2.3**).

O braço é colocado sobre uma superfície firme, com o ombro ligeiramente abduzido, cotovelo estendido e o antebraço em supinação. A punção deve ser feita logo acima do cotovelo em um ângulo de 30º.

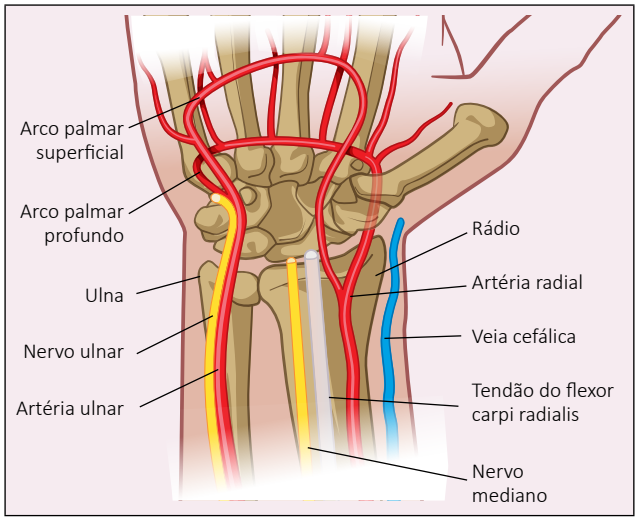

Figura 3.2.1. Localização anatômica – artéria radial.

Fonte: desenvolvida pela Editora Atheneu.

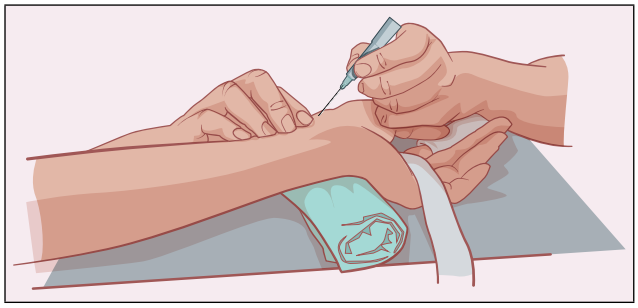

Figura 3.2.2. Fixação para punção.

Fonte: desenvolvida pela Editora Atheneu.

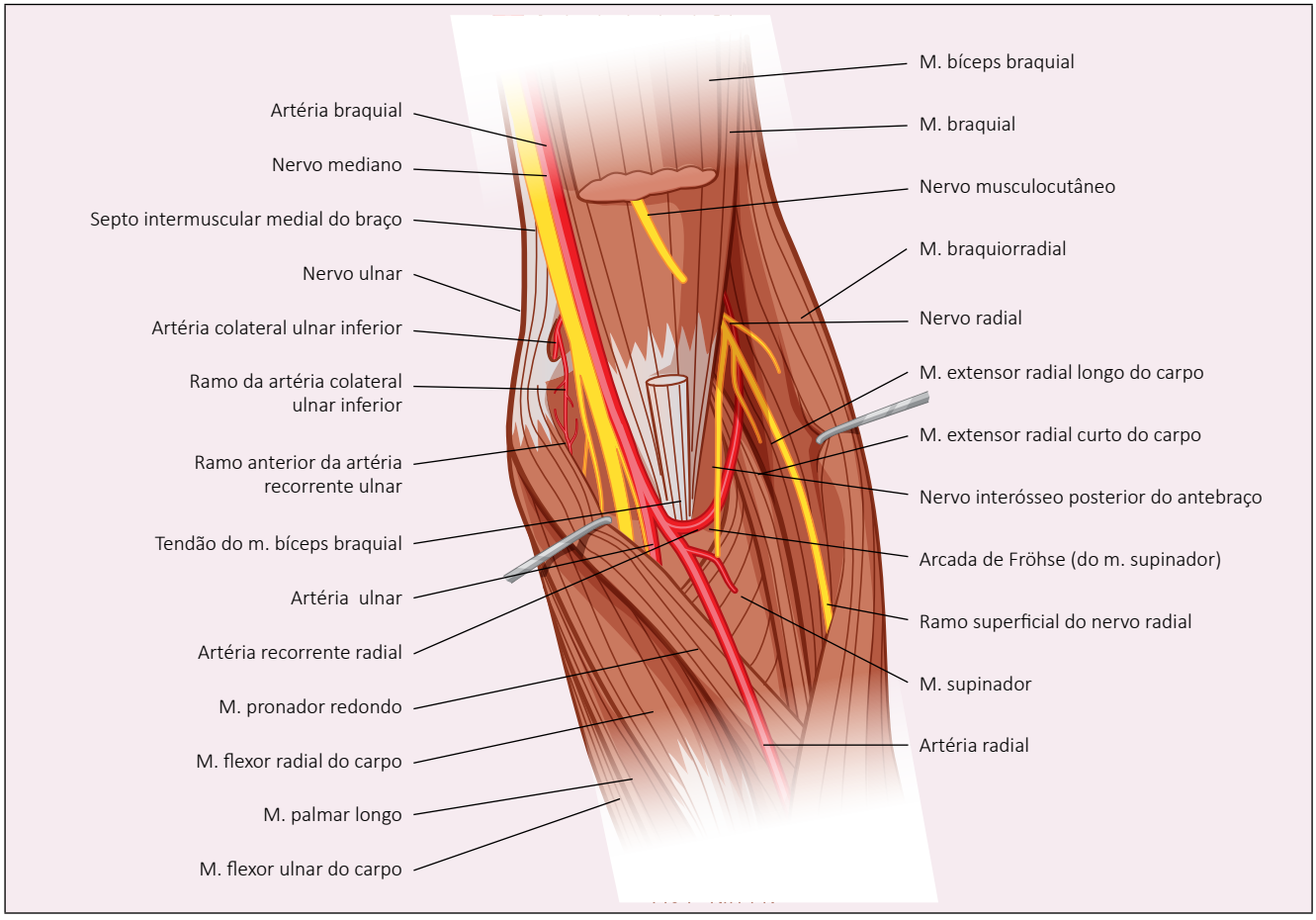

Figura 3.2.3. Localização anatômica – artéria braquial.

Fonte: desenvolvida pela Editora Atheneu.

Artéria femoral

Melhor palpada logo abaixo do ponto médio do ligamento inguinal, com o membro inferior estendido e o paciente em decúbito dorsal (**Figura 3.2.4**). A agulha deve ser inserida em um ângulo de 90º logo abaixo do ligamento inguinal.

Artéria axilar

Melhor palpada na axila, com o braço abduzido e rotado externamente. A agulha deve ser inserida mais próximo possível do ápice da axila (**Figura 3.2.5**).

Artéria dorsal do pé

Pode ser ocluída pelo dedo indicador comprimindo lateralmente ao tendão extensor do músculo longo do hálux e medialmente ao tendão do extensor curto do hálux (**Figura 3.2.6**).[5,15]

Peculiaridades de cada sítio e risco de isquemia

Verificação do fluxo contralateral: antes do cateterismo da artéria radial deve-se verificar o fluxo colateral para pre-

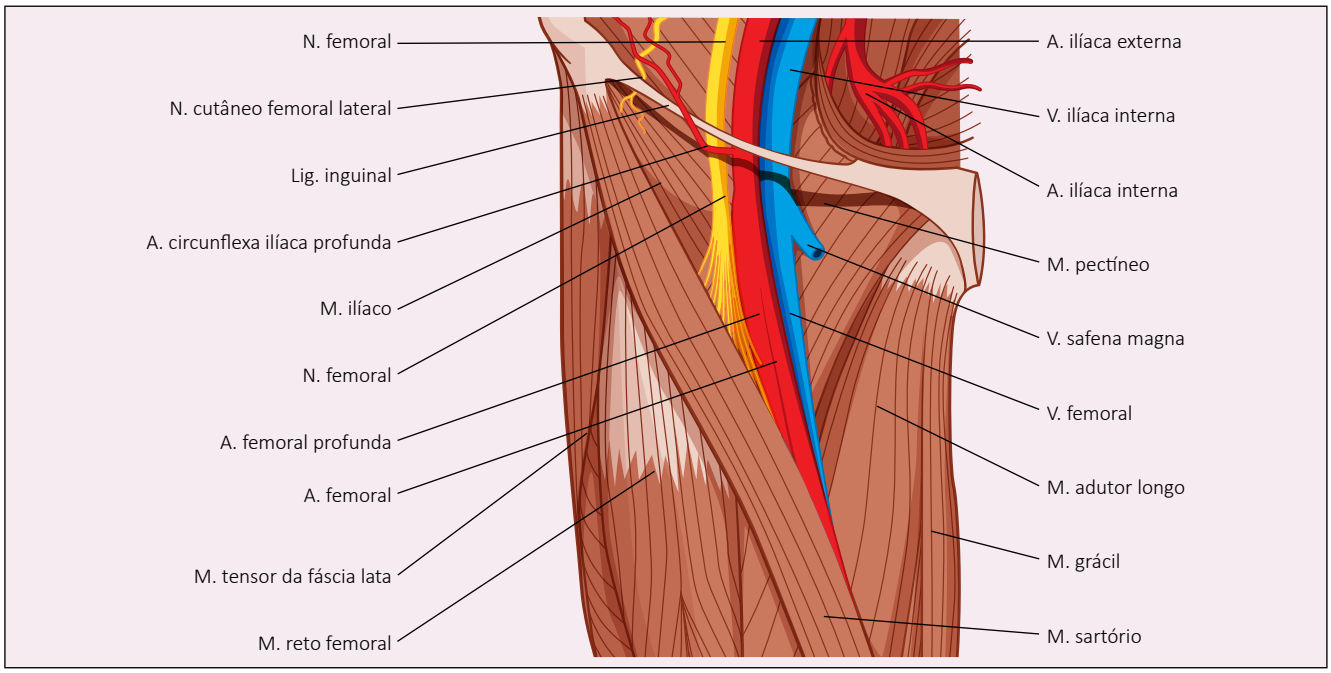

Figura 3.2.4. Localização anatômica – artéria femoral.
Fonte: desenvolvida pela Editora Atheneu.

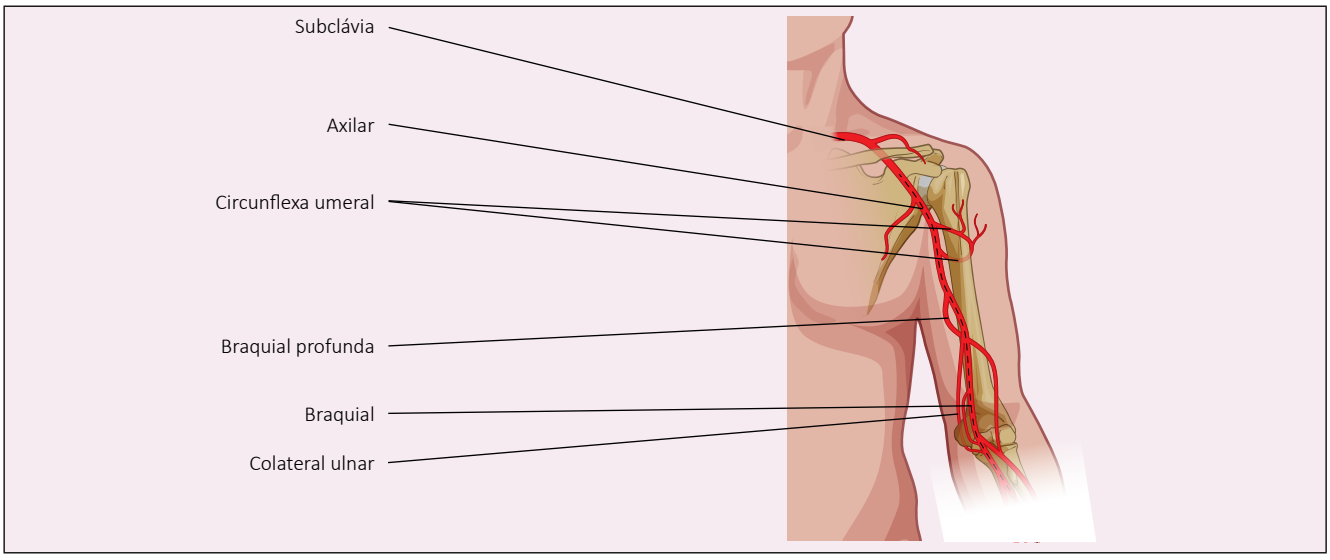

Figura 3.2.5. Localização anatômica – artéria axilar.
Fonte: desenvolvida pela Editora Atheneu.

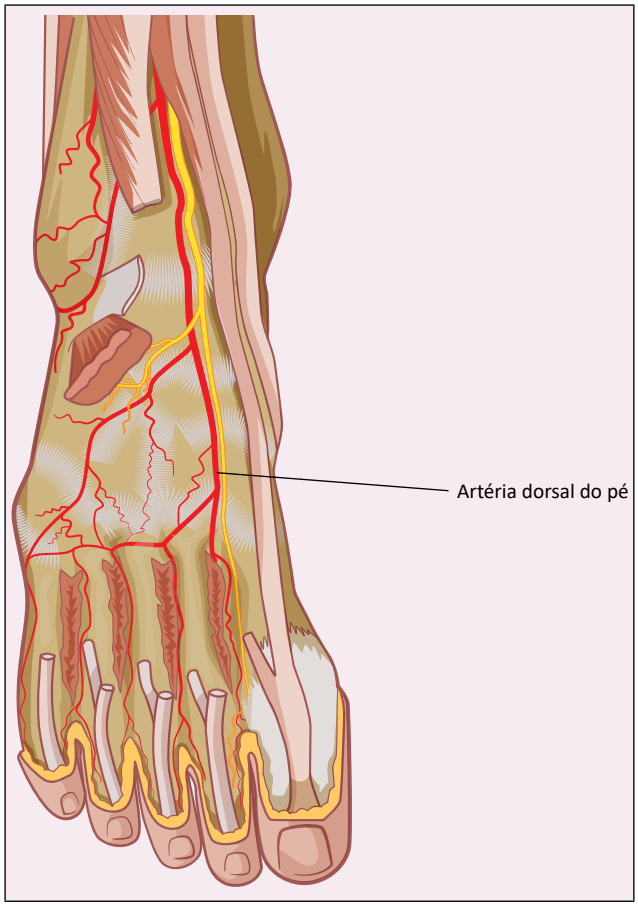

Figura 3.2.6. Localização anatômica – artéria dorsal do pé.
Fonte: desenvolvida pela Editora Atheneu.

venir possíveis riscos de complicações isquêmicas.[16] O teste de Allen é frequentemente empregado para isso, consistindo na compressão das artérias radial e ulnar ao mesmo tempo que se abre e fecha a mão até que fique pálida. Depois, libera-se a compressão da artéria ulnar e observa-se o tempo para normalizar a perfusão da mão, com o retorno da coloração normal devendo ocorrer em até 10 segundos.[5,16] Caso o exame não tenha condições técnicas adequadas ou gere dúvidas quanto ao resultado, pode-se utilizar um Doppler para auxiliar no diagnóstico de possíveis limitações ao fluxo arterial.[17]

O mesmo teste pode ser realizado para avaliar a circulação do pé, realizando a compressão das artérias pediosa e tibial posterior enquanto realiza extensão e flexão repetidas do pé, até observar a palidez do dorso. Após isso, libera-se o fluxo na artéria tibial posterior e avalia-se a reversão da palidez, que deve ocorrer em até 10 segundos para considerar uma circulação colateral efetiva.

Na artéria axilar, o risco de complicações isquêmicas é baixo em virtude da boa rede de circulação colateral no membro superior. A artéria femoral é calibrosa, sendo a isquemia local rara; no entanto deve-se avaliar os pulsos periféricos do mesmo membro e, se caso haja sinais de hipoperfusão, outro sítio de punção deve ser considerado. O raciocínio também é válido na avaliação da punção de artéria braquial.

Técnica de inserção

Técnica estéril

O local do acesso deve ser limpo com uma solução antisséptica de pele com clorexidina alcoólica, deixando secar. Devem-se utilizar precauções de barreira total como máscara, gorro, avental e luvas estéreis, além de proteção para os olhos, a fim de reduzir risco de infecção do local do cateter e minimizar risco de contaminação com material biológico.[18]

Injeção do anestésico local

Deve-se realizar injeção de anestésico no local da inserção do cateter, o que além de ajudar a reduzir o vasoespasmo, garante anestesia local nos casos de haver necessidade de uma pequena dermatotomia para auxiliar na inserção do cateter.

Punção do vaso

A mão não dominante do operador palpa a artéria de maneira sutil enquanto a mão dominante manipula a agulha em um ângulo de 30º a 45º, avançando lentamente até que o retorno de sangue pulsátil seja observado. Na artéria femoral o ângulo de inserção da agulha deverá ser de 90º.

Inserção da guia

Procede-se então a inserção da guia, por dentro da agulha, na luz da artéria, com retirada da agulha. Recomenda-se manter pressionado o local da punção durante esta manipulação, a fim de reduzir sangramento e evitar a formação de hematomas no local. Em sítios centrais utiliza-se o dilatador da pele para auxiliar na expansão do orifício onde a guia está inserida a fim de receber o cateter arterial.

Fixação

Realiza-se a fixação do cateter com fio de seda agulhado 2.0, conectando ao monitor da pressão arterial invasiva, finalizando com a limpeza do local e o curativo.

Uso do ultrassom

O ultrassom tem mostrado ser uma ferramenta importante no auxílio para a identificação e punção vasculares.[19] Seu uso foi associado a maior taxa de sucesso na primeira tentativa de punção e menor taxa de falha quando comparado a palpação digital. No entanto, o tempo não foi reduzido com o uso do ultrassom.[20] Os cortes transversais (eixo curto) e/ou longitudinais (eixo longo) podem ser usados para canular a artéria.

Seu benefício passa pela possibilidade de visualizar a agulha entrando no vaso em tempo real, além de diminuir o risco de complicações.

Monitorizaçao da pressão arterial

A medição direta contínua com um cateter intra-arterial é o padrão-ouro para determinar a pressão arterial (PA). A

pressão arterial média (PAM) determinada por medição direta via cateter intra-arterial geralmente se correlaciona bem com as pressões da esfigmomanometria manual em adultos saudáveis. Comparações entre a aferição invasiva e a não invasiva no transoperatório de cirurgias de grande porte, mostrou que a monitorização invasiva contínua detectou episódios de hipotensão mais frequentes do que na monitorização não invasiva.[21] Além disso, pacientes em choque, em uso de aminas vasoativas ou com arritmias cardíacas também têm grandes discrepâncias nos valores pressóricos utilizando aferição não invasiva.[22]

Interpretação do traçado da onda arterial

A forma da onda arterial é resultante da ejeção do ventrículo esquerdo para a aorta durante a sístole, seguida pela drenagem do sangue periférico durante a diástole.[23] A forma de onda arterial normal é mostrada na **Figura 3.2.7**. O movimento ascendente sistólico (A) representa a ejeção ventricular sistólica. O pico da pressão sistólica (B) é seguido por uma rápida diminuição da pressão (C) quando a contração ventricular termina (isto é, o declínio sistólico). A incisura dicrótica (D) representa o fechamento da válvula aórtica, que indica o início da diástole. A pressão durante a diástole (E) é o principal determinante do fluxo sanguíneo ventricular esquerdo. A pressão mais baixa no final do ciclo diastólico ocorre imediatamente antes do próximo movimento ascendente arterial.

Além de fornecer dados numéricos absolutos para os valores de pico sistólico e diastólico, outras informações hemodinâmicas úteis que podem ser derivadas da forma de onda da pressão arterial, que incluem:

- **Pressão arterial média (PAM):** é calculada ao longo de vários ciclos cardíacos no local de medição. Representa a área sob a curva durante uma única batida. A maioria dos monitores calcula eletronicamente ao longo de um período de tempo.
- **Pressão de pulso (PP):** é a diferença entre as pressões sistólica e diastólica. Geralmente, a pressão de pulso elevada indica rigidez vascular associada à idade, particularmente em pacientes hipertensos mais velhos. As diminuições na pressão de pulso de um paciente em relação à linha de base são normalmente causadas por hipovolemia, diminuições no volume sistólico (VS) ou aumentos na resistência vascular sistêmica (RVS). Os aumentos na pressão de pulso de um paciente em relação à linha de base são causados por aumentos no volume sistólico e/ou diminuição na resistência vascular sistêmica, como ocorre no exercício.[22,24]
- **Variação da pressão de pulso (VPP):** pode ser usada para avaliar o *status* do volume intravascular. Alterações no volume sistólico a cada batimento podem ser monitoradas pela VPP. A VPP é proporcional ao volume sistólico do ventrículo esquerdo (VE), com alterações causadas pela respiração sob ventilação mecânica com pressão positiva tendo sido demonstradas na variação da pressão de pulso arterial periférica. Estudos demonstraram que um VPP superior a 13% tem 94% de valor preditivo positivo como sendo respondedor a volume (**Figura 3.2.8**).[12]
- **Parâmetros adicionais de pressão sistólica e diastólica:** a inclinação do movimento ascendente sistólico está geralmente relacionada à contratilidade ventricular esquerda, ao passo que a inclinação da onda do declínio diastólico da pressão (isto é, escoamento diastólico) varia com a resistência dos vasos arteriais.

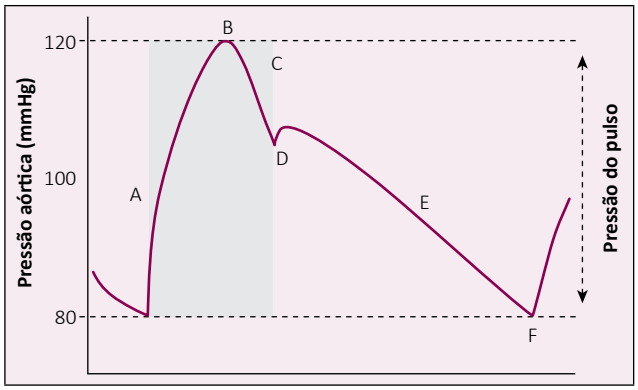

Figura 3.2.7. Onda arterial normal.

Fonte: Desenvolvida pelos autores.

Fatores que afetam a medição da pressão arterial invasiva

Local do cateterismo arterial: as formas de onda da pressão arterial mudam à medida que a onda de pressão se move da aorta para a periferia. As formas de onda arteriais periféricas têm uma PA sistólica mais alta e uma PA diastólica mais baixa e pressão de pulso mais ampla em comparação com as medidas obtidas na raiz da aorta, principalmente pelo fato de os diâmetros dos vasos sanguíneos periféricos ser menor (**Figura 3.2.9**).[1,5]

Nível do transdutor: O transdutor de pressão deve ser nivelado a um ponto que corresponda ao nível do coração, 5 cm atrás do esterno em um paciente em decúbito dorsal, ponto este que melhor se aproxima da localização da raiz aórtica em um adulto.[6,7]

Independentemente do nível escolhido para o transdutor, deve-se lembrar que a posição do transdutor é um determinante crítico de todas as pressões intravasculares monitoradas diretamente. Se a posição do paciente em relação ao transdutor for alterada, o nível do transdutor também deve ser ajustado para evitar erros nas aferições.[6]

Além do nível correto do transdutor, ele também deve ser "zerado" antes da monitorização. Para fazer isso, a torneira adjacente ao transdutor é desligada para o paciente e, em seguida, aberta ao ar para ser exposta à pressão atmosférica ambiente. O botão de zero de pressão do monitor de cabeceira é então selecionado, o que atribui a pressão atmosférica a zero. A torneira é então fechada para ventilação e ajustada na altura que melhor se alinhará com o nível do coração. O transdutor deve ser zerado sempre antes de iniciar a monitorização, sempre que o cabo de monitorização eletrônica da pressão for desconectada e quando existirem dúvidas quanto

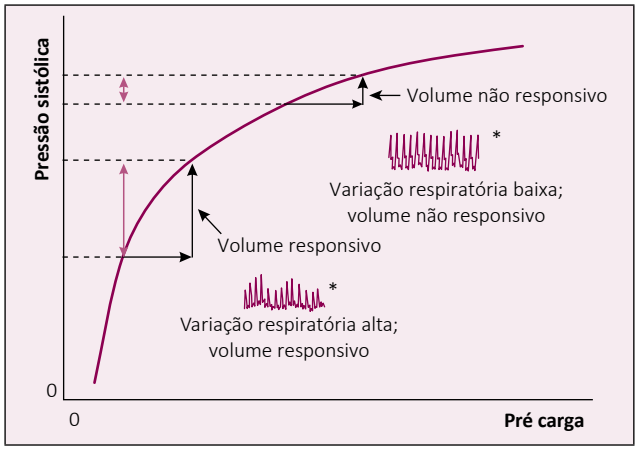

Figura 3.2.8. Variação da pressão de pulso.

Fonte: Desenvolvida pelos autores.

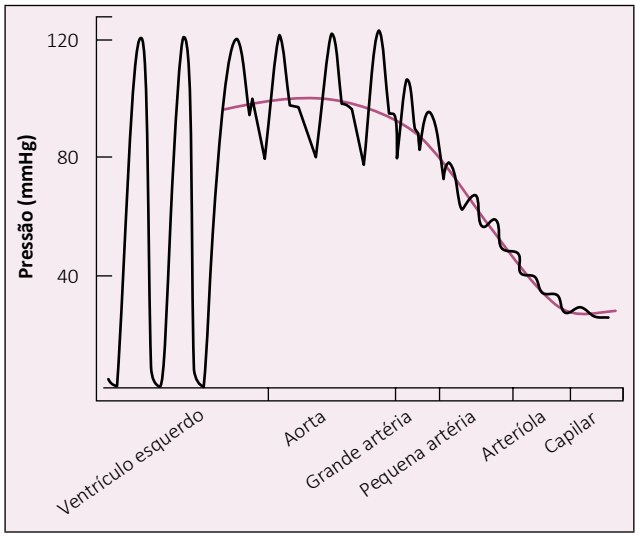

Figura 3.2.9. Formas de onda da pressão arterial.

Fonte: Desenvolvida pelos autores.

à medição da pressão.[21] Na montagem do circuito deve-se evitar tubos de comprimentos compatíveis e torneiras extras a fim de reduzir falhas na aferição, que podem ser causadas também por bolhas de ar ou coágulos no interior do cateter.

Monitorização do volume intravascular

Variação conforme a respiração: a análise da forma de onda arterial pode ser usada para determinar a responsividade a fluidos. As variações na forma de onda que ocorrem durante a respiração, como por exemplo, a VPP, variação da pressão arterial sistólica (VPS) ou variação do volume sistólico (VVS), podem ser observadas ou medidas para avaliar as respostas aos desafios de fluidos.[5,6,12,25]

Medidas para o débito cardíaco: embora o padrão-ouro seja o uso de técnicas de termodiluição com um cateter de artéria pulmonar (CAP),[25] os riscos de cateterismo venoso central e introdução e manutenção de um CAP levaram ao desenvolvimento de métodos alternativos, como a forma de onda arterial à base de lítio e dispositivos à base de termodiluição.[7,23,26]

Complicaçoes da cateterizaçao arterial

As complicações significativas da cateterização arterial são incomuns. A escolha do melhor sítio, a técnica estéril e o uso do ultrassom diminuem ainda mais os riscos de complicações.

Trombose

A trombose arterial pode ser suspeitada em pacientes com pulsos distais diminuídos, forma de onda arterial atenuada ou perdida ou cianose de extremidades, podendo levar a gangrena. A trombose pode ser detectada por ultrassom Doppler em até 25% dos pacientes que têm um cateter arterial, embora a trombose clinicamente significativa ocorra em menos de 1% desses pacientes.[8,27] Os fatores de risco para trombose são:

- Cateterismo por mais de 72 horas.
- Cateteres maiores.
- Vasos sanguíneos menores.
- Estados de baixo fluxo (por exemplo, baixo débito cardíaco).
- Doença arterial periférica.
- Distúrbios vasospásticos (por exemplo, fenômeno de Raynaud)

Não está indicado o uso rotineiro de heparina ou citrato de sódio para manter a desobstrução dos cateteres intra-arteriais, mas sim o uso de solução salina para enxágue e manutenção da desobstrução do cateter. Como alternativa à lavagem com heparina, o citrato de sódio é usado por alguns centros para manter a permeabilidade do cateter quando a heparina é contraindicada (por exemplo nos casos de trombocitopenia induzida por heparina).

Embolia gasosa

Bolhas de ar no sistema de monitoramento de cateter arterial podem embolizar anterógrada ou retrogradamente e podem causar danos isquêmicos ao cérebro, a medula espinhal, ao coração ou a pele.

É importante lembrar que o ar introduzido na circulação arterial por meio de um cateter arterial tem mais probabilidade de ter eventos adversos do que o ar introduzido por meio de cateteres intravenosos, pois o ar venoso viaja para os capilares pulmonares e não para o lado esquerdo do coração.

Dissecção, pseudoaneurisma, fístula arteriovenosa

São complicações incomuns da canulação arterial. A dissecção ocorre em aproximadamente 1% dos pacientes submetidos a cateterização da artéria radial para angiografia coronária. A identificação imediata por meio do monitoramento da forma de onda arterial é importante, pois a dissecção aguda pode causar oclusão arterial e isquemia distal.[28]

Raramente a fístula arteriovenosa pode-se desenvolver após uma canulação arterial

A formação de pseudoaneurisma é uma complicação muito rara da canulação arterial, apresentando-se como uma massa pulsátil, e geralmente ocorrendo após sangramento ou formação de hematoma no local. Esse dano à parede arterial está associado a várias tentativas de canulação, bainhas maiores, anticoagulação e infecção do cateter, podendo ser uma complicação precoce ou tardia após o procedimento.

Vasoespasmo

É uma complicação identificada por dor na extremidade, diminuição da PA, redução da amplitude da onda arterial, perda do pulso arterial ou diminuição significativa na qualidade do sinal da oximetria distal ao local da canulação arterial. Os fatores de risco incluem sexo feminino, *diabetes mellitus* e/ou a relação entre o diâmetro do cateter e o diâmetro da artéria radial.

Perda iatrogênica de sangue

Podem ocorrer perdas consideráveis de sangue se muitas coletas forem necessárias. Cada coleta exige retirada de um volume de 3 a 12 mL de sangue além do necessário para o exame, a fim de evitar a contaminação da amostra com solução salina.

Embolização

Pode ocorrer isquemia de extremidades como consequência da embolização se a inserção ou manipulação do cateter intra-arterial causar deslocamento ou fragmentação do trombo ou placas ateromatosas.

Os pulsos distais devem ser monitorados regularmente em todos os pacientes com cateter arterial para detecção precoce de embolização.[8]

Injeção intra-arterial acidental de medicamentos

Pode causar isquemia ou dano no membro ou outro órgão-alvo. O mecanismo de lesão pode estar relacionado à citotoxicidade do medicamento ou à obstrução do fluxo sanguíneo causada pela formação de cristais de drogas, hemólise e agregação plaquetária devido a danos na íntima do vaso ou vasoconstrição e trombose subsequente (por exemplo secundário a norepinefrina).

Infecção local ou sistêmica

A maioria das infecções relacionadas ao cateter arterial se desenvolve devido à infecção local (por exemplo, local de inserção). A incidência geral de infecção é difícil de estimar devido às definições variáveis de infecção entre os estudos e à inclusão de cateteres arteriais e venosos em muitos estudos. Uma maior incidência de infecções é observada para os cateteres femorais em comparação com os cateteres inseridos na artéria radial.[8,28]

Os fatores de risco para infecção relacionada ao cateter incluem técnica asséptica inadequada durante a inserção, inserção por corte cirúrgico e tempo de uso superior a 4 dias.[7,13,14,18]

Complicações específicas do local

Como exemplos, a inserção da artéria radial está associada com neuropatia periférica e embolização cerebral e distal; inserção da artéria femoral com hematoma retroperitoneal; inserção da artéria axilar com plexopatia braquial e inserção da artéria braquial com lesão do nervo mediano.

Manutençao dos cateteres arteriais

Cateteres arteriais não são rotineiramente trocados para um outro sítio. A avaliação do local de inserção e do paciente é empregada para determinar se um cateter arterial deve ser substituído. No entanto, qualquer cateter inserido em condições de emergência deve ser substituído assim que possível. Cateteres arteriais devem ser retirados assim que seu uso não for imprescindível para o cuidado do paciente. É preferível não deixar os cateteres femorais no local por mais de cinco dias devido ao maior risco de infecção, e não mais do que sete dias para outros sítios.[7,13]

Transdutores descartáveis são substituídos em intervalos de 96 horas, juntamente com as soluções de manutenção do sistema e os extensores.[7]

O curativo do local do cateter é substituído quando fica úmido, solto ou sujo e quando o cateter arterial é removido ou substituído.

A profilaxia antimicrobiana não é rotineiramente utilizada.

Remoção de um cateter arterial

Deve-se avaliar o exame da coagulação (plaquetas, tempo de protrombina e tempo de tromboplastina parcial ativado) e o uso de anticoagulantes ou antiagregantes plaquetários visto que isto interfere no tempo de compressão do sítio onde o cateter será retirado. Deve-se utilizar a técnica asséptica e ter o cuidado para evitar respingos de sangue, mantendo a pressão local por 5 minutos sobre a artéria radial e 10 minutos sobre a artéria femoral. Pacientes com distúrbios na coagulação devem ter este tempo dobrado. Após a retirada do cateter deve-se avaliar se ele se encontra intacto; caso contrário deve-se solicitar avaliação cirúrgica com urgência.

Referencias bibliográficas

1. Celinski S, Seneff, M. Cateter arterial: colocação e cuidados. In Irwin R, Rippe J. Terapia Intensiva, Sexta edição, Philadelphia, USA, Editora Guanabara Koogan; p. 31-39.
2. Gershengorn HB, Galrand A, Kramer A, Scales DC, Rubenfeld GR, Wunsch H. Variation of Arterial and Central Venous Catheter Use in Unided States Intensive Care Units. Anesthesiology. 2014;120:650-664.

3. Zarbiv S, Pisani M. When is Peripheral Arterial Catheter (A-Line) Indicated in My ICU Patient? Thechest.org, October 2018.
4. Cousins TR, O'Donneell JM. Arterial Cannulation: a clinical review. AANA J. 2004;72 (4):267-271.
5. Knobel E, Assunção MSC, Fernandes HS. Monitorização hemodinâmica no paciente grave. São Paulo, SP, Editora Atheneu; p. 111-119.
6. Pinsky MR. Hemodynamic monitoring in the intensive care unit. Clin Chest Med. 2003;24(4):549-60.
7. Cecconi M, De Backer D, Antonelli M, Beale R, Bakker J, Hofer C. Consensus on circulatory shock and hemodynamic monitoring. Task force of the European Society of Intensive Care Medicine. Intensive Care Med. 2014;40(12):1795-1815.
8. Evans L, Rhodes A, Alhazzani W, Antonelli M, Coopersmith CM, et al. Surviving sepsis campaign: international guidelines for management of sepsis and septic shock 2021. Int Care Med. 2021.
9. Rhee AJ, Kahn RA. Laboratory point-of-care monitoring in the operating room. Curr Opin Anaesthesiol. 2010 Dec;23(6):741-8.
10. Fan E, Del Sorbo L, Goligher EC, et al. An Official American Thoracic Society / European Society of Intensive Care Medicine / Society of Critical Care Medicine Clinical Practice Guideline: Mechanical Ventilation in Adult Patients with Acute Respiratory Distress Syndrome Am J Respir Crit Care Med. 2017;195(9):1253-1263.
11. Biais M, Ouattara A, Janvier G, Sztark F. Case scenario: respiratory variations in arterial pressure for guiding fluid management in mechanically ventilated patients. Anesthesiology. 2012;116(6):1354-61.
12. Assunção M, Lopes MR. Monitorização Dinâmica da Circulação. In: Dia FS, Rezende E, Mendes CL, Réa-Neto A. Choque Circulatório. Rio de Janeiro: Editora Revinter; 2008. p. 150-161.
13. Lobo SM, Mendes CL, Rezende E. Choosing Wisely para a medicina intensiva. Rev Bras Ter Intensiva. 2020;32(1):11-13.
14. Pronovost P, Heedham D, Berenholtz S, Sinopoli D, Chu H, Cosgrove, et al. An Intervention to decrease cateter-related bloodstream infections in the ICU. N Engl J Med. 2006;355(26):2725-32.
15. AACR clinical practice guidline. Sampling for arterial blood gas analysis. American Association for Respiratory Care. Respir Care, 1992;37(8): 913-7.
16. Brzezinski M, Luisetti T, London MJ. Radial artery cannulation: a comprehensive review of recent anatomic and physiologic investigations. Anesth Analg. 2009;109(6):1763-81.
17. Maniotis C, Koutouzis M, Constantinos A, Lazaris E, Tsiafoutis I, Zografos T, et al. Transradial Approach for Cardiac Catheterization in Patients With Negative Allen's Test. J Invasive Cardiol. 2015;27(9):416-20.
18. O'Grady NP, Alexander M, Burns LA, Dellinger EP, Garland J, Heard SO, et al. Guidelines for the prevention of intravascular catheter-related infections. Am J Infect Control. 2011;39(4 Suppl 1):S1-34.
19. Gu, WJ., Wu, XD., Wang, F., Ma, ZL., Gu, XP., Ultrasound Guidance Fadilitates Radial Artery Catheterization: A Meta-analysis With Trial Sequential Analysis of Randomized Controlled Trials. Chest. 2016; 149(1):166.
20. Moussa PH, Alahdab F, Al-Khadra Y, Idris A, Rabbat F, Darmoch F, et al. Ultrasound-guided versus palpation guided radial artery catheterization in adult population: A systematic review and meta-analysis of randomized controlled trials. Am Heart J. 2018;204:1.
21. Naylor AJ, Sessler DI, Maheshwari K., Khanna AK, Yang G, Mascha EJ, et al. Arterial Catheters for Early Detection and Treatment of Hypotension During Major Noncardiac Syrgery: A Randomized Trial. Anesth Analg. 2020;131(5): 1540.
22. Cohn JN. Blood pressure measuremen in shock. Mechanism of inaccuracy in auscultatory and palpatory methods. JAMA. 1967;199(13):118.
23. Esper SA; Pinsky MR. Arterial waveform analysis. Best Pract Res Clin Anaesthesiol. 2014;28(4):363.
24. Al-Qamari A, Adeleke I, Kretzer A, Hogue CW. Pulse pressure and perioperative stroke. Curr Opin Anaesthesil. 2019; 32(1):57.
25. Monnet X, Marik PE, Teboul JL, Prediction of fluid responsiveness: an update. Ann Intensive Care. 2016;6(1):111.
26. Mehta Y, Arora D. Newer methods of cardiac output monitoring. World J Cardiol 2014;6(9):1022.
27. Weiss BM, Gattiker RI. Complications during and following radial artery cannulation: a prospective study. Intensive Care Med. 1986;12(6):424.
28. O'Horo JC, Maki DG, Krupp AE, Safdar N. Arterial catheters as a source of bloodstream inection: a systematic review and meta-analysys. Crit Care Med. 2014;42(6):1334.

Bibliografia recomendada

Dias FS, Rezende E, Mendes CL, Réa-Neto A, David CM. Parte II: monitorização hemodinâmica básica e cateter de artéria pulmonar. Rev Bras Terapia Intensiva. 2006;18(1).

Agostoni P, Biondi-Zoccai GGL, Benedictis ML, Rigattieri S, Turri M, Anselmi M. Radial versus femoral approach for percutaneous coronary diagnostic and interventional procedures; Systematic overview and meta-analysis of randomized trials. J Am Coll Cardiol 2004;44(2):349-56.

capítulo 5

Pericardiocentese em Terapia Intensiva

Caio V. G. Jaoude | Gustavo C. Monteiro | Sérgio Luzzi

Introdução

Doenças do pericárdio podem ocorrer por diversos motivos e são frequentemente associadas a derrame pericárdico. Por serem associadas a doenças traumáticas, infecciosas e neoplásicas, frequentemente ocorrem em situações de maior gravidade clínica. No entanto sua abordagem é indicada em situações de tamponamento cardíaco, ou, mais raramente, para diagnóstico diferencial em condições de piora hemodinâmica ou clínica.[1]

Tal acúmulo líquido acarreta alterações hemodinâmicas marcantes, já que o espaço pericárdico é limitado e pode pressionar as câmaras cardíacas. Como dito anteriormente, independente da causa do derrame pericárdico complicado (tamponamento cardíaco, derrame infectado) a pericardiocentese é o procedimento indicado para a abordagem desta condição clínica.[2]

A primeira descrição de pericardiocentese foi realizada por Franz Schuh em 1840 em uma paciente que apresentava dispneia grave. O procedimento foi realizado por meio de trocater no 4º espaço intercostal esquerdo com drenagem de grande quantidade de sangue, seguida de melhora clínica da paciente.

Com o progredir dos anos, a técnica se desenvolveu tornando-se cada vez mais bem indicada e segura com advento da rádio intervenção e da ecocardiografia bidimensional.[3]

Indicações

Por ser um procedimento de risco aumentado de eventos adversos as indicações devem ser bastante claras e precisas.

Tamponamento cardíaco

É a principal e mais frequente indicação de pericardiocentese. O tamponamento cardíaco advém de um derrame pericárdico que gera compressão do coração por quantidades anormais de fluído ou sangue. O paciente apresenta então consequentemente:

- Aumento das pressões das câmaras cardíacas.
- Diminuição da pré-carga (retorno venoso diminuído).
- Choque obstrutivo.

Os sinais e sintomas mais específicos são conhecidos como a *tríade de Beck:*

- Estase jugular bilateral.
- Bulhas cardíacas abafadas.
- Hipotensão.

Além disso em exames subsidiários podemos encontrar:

- Eletrocardiograma (ECG):
  - Baixa amplitude de QRS (< 5 mm).
  - Alternância elétrica.
- Radiografia de tórax com aumento da razão cardiotorácica.
- Tomografia computadorizada de tórax apresentando imagem com conteúdo hipodenso circunjacente ao coração (**Figura 5.1**).
- Ecocardiografia com imagem hipoecoica (densidade de líquido, como em casos de pericardite pós-infecciosa) ou ainda imagem heterogênea/hiperecoica (pericardite infecciosa, como nos casos de tuberculose) (**Figura 5.2**).

Esses sinais que podem corroborar com diagnóstico, são sugestivos. Ao passo que o diagnóstico pode ser confirmado pela ecocardiografia à beira do leito ou tomografia de tórax.

Indicações secundárias

Derrame pericárdico grande ou recorrente: considerado para pericardiocentese como uma recomendação de classe IIa. No entanto, um derrame não maligno é improvável de evoluir para tamponamento, independentemente do colapso inicial da câmara ou do tamanho.

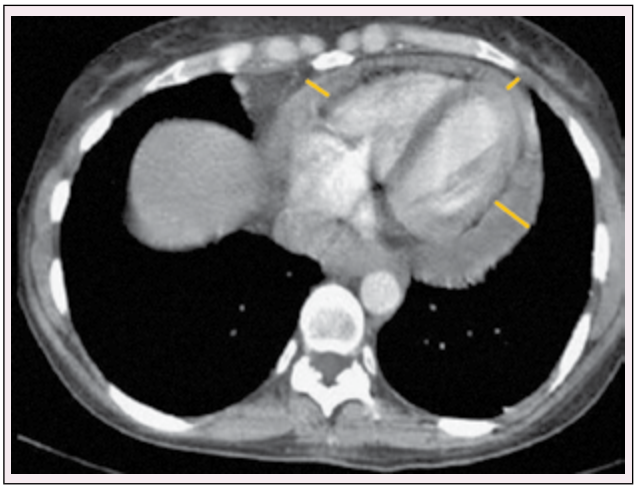

Figura 5.1. Em amarelo derrame pericárdico em corte de TC de tórax.

Fonte: Adaptada de Marchiori E, Hochhegger B, Zanetti G. Derrame pericárdico. J Bras Pneumol. 2021;47(1): e20200587.

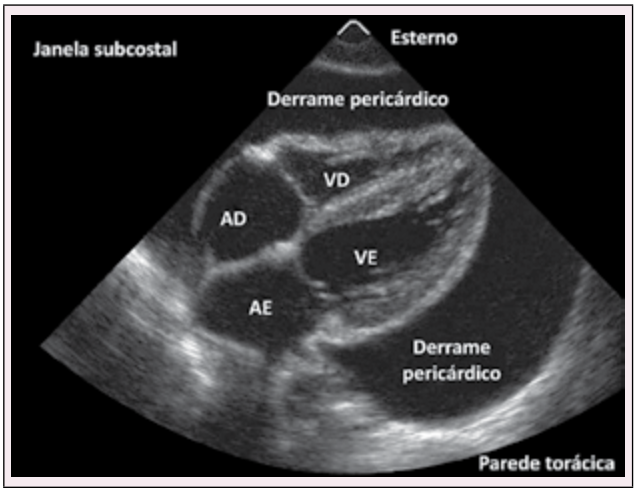

Figura 5.2. Ecocardiograma evidenciando derrame pericárdico.

AD: átrio direito; VD: ventrículo direito; AE: átrio esquerdo; VE: ventrículo esquerdo.

Fonte: Acervo da autoria.

Punção diagnóstica para derrame pequeno ou persistente: pode ser considerada como uma recomendação de classe IIb, mas não é indicada se o derrame estiver se resolvendo ou se o diagnóstico puder ser feito por outros meios.

Contraindicações

Dissecção aórtica: contraindicação absoluta devido ao risco de aumento do sangramento e extensão da dissecção. A dissecção aórtica com tamponamento é uma indicação para cirurgia imediata.

Coagulopatia não corrigida ou terapia anticoagulante: contraindicações relativas, assim como trombocitopenia com contagem de plaquetas inferior a 50 mil/mm³. Para hemopericárdio traumático ou pericardite purulenta, é recomendada a drenagem cirúrgica.[4]

Anatomia

Para uma adequada realização do procedimento, faz-se necessário o correto entendimento da anatomia do saco pericárdico, bem como sua relação entre as demais estruturas intratorácicas que o cercam.

O saco pericárdico constitui-se por uma reflexão fibroserosa de tecido conjuntivo, que envolve o coração e a porção inicial ou terminal dos grandes vasos sanguíneos que emergem ou se destinam ao coração. Localiza-se na região do mediastino anterior sendo fixado em sua posição por meio dos ligamentos esterno-pericárdico (anterior), vertebro-pericárdico (posterior) e diafragmático-pericárdicos laterais. Possui ainda íntima relação com as pleuras mediastinais.

O pericárdio seroso forra a lâmina fibrosa do saco pericárdio em seu interior, afastando-se para recobrir o coração em contiguidade com o epicárdio. Em seu interior, podemos encontrar alguns recessos que são resquícios da formação embriológica da região, sendo importante mencionar o seio oblíquo que é delimitado pelas veias pulmonares direita e esquerda,[6] possuindo ainda íntima relação com o átrio esquerdo, localizado anteriormente, e o esôfago, posteriormente.

Os vasos sanguíneos e nervos do pericárdio fibroso são originários da aorta torácica e das artérias tímicas, bronquiais, esofágicas e frênicas superiores, apresentando como veias para drenagem as veias ázigos, frênicas superiores, braquiocefálicas, cava superior e torácicas internas. É inervado pelos nervos frênicos, vago e simpáticos (**Figuras 5.3 e 5.4**).

A cavidade pericárdica pode ser considerada como um espaço virtual, visto que em situações fisiológicas possui cerca de 15 mL a 30 mL de líquido viscoso de aspecto seroso em um adulto.[7]

Pericardiocentese

Material

1. **Equipamentos de proteção individual (EPIs) e barreiras de infecção:**
   - Luvas estéreis.
   - Máscara cirúrgica.
   - Touca cirúrgica.
   - Avental estéril.
   - Óculos de proteção ou protetor facial.
2. **Preparação do campo estéril:**
   - Campos estéreis: para criar uma área de trabalho estéril ao redor do local de inserção.
   - Solução antisséptica (como clorexidina ou povidona-iodo): para assepsia da pele no local da punção.
3. **Equipamentos e instrumentos para o procedimento:**
   - Agulha de punção (geralmente 18 gauge a 20 gauge) ou *kit* de cateterismo venoso central, para acessar a cavidade pericárdica.
   - Seringa (10 mL a 20 mL): para aspirar o líquido pericárdico.

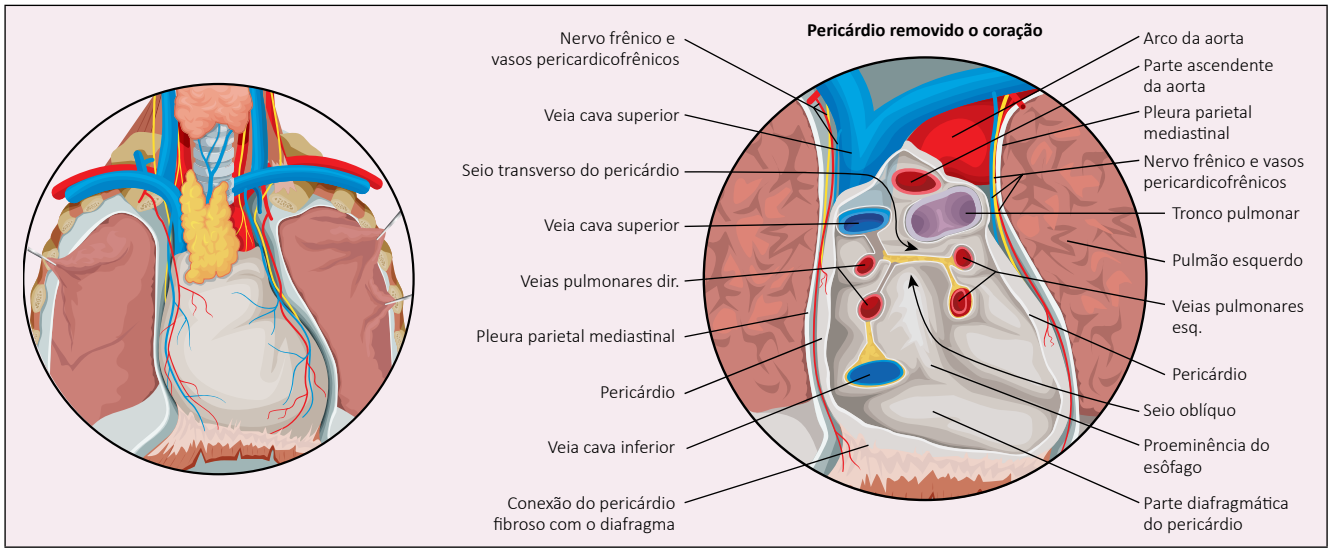

Figura 5.3. Anatomia focada no pericárdio.

Fonte: Adaptada de Netter FH. Netter Atlas of Human Anatomy: Classic Regional Approach- Ebook. Elsevier Health Sciences; 2022.

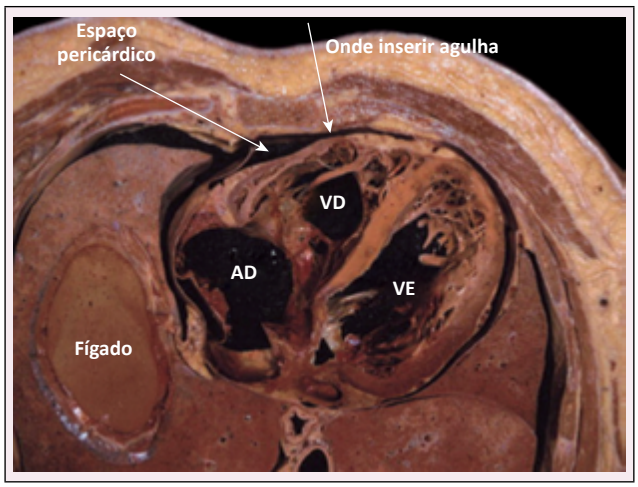

Figura 5.4. Peça anatômica evidenciando espaço pericárdico.

AD: átrio direito; VD: ventrículo direito; VE: ventrículo esquerdo.

Fonte: Adaptada de Didio LJ. Anatomia aplicada do pericárdio humano. Arq Bras Cardiol. 1985;4(6):373-376.

- Cateter sobre agulha ou conjunto de pericardiocentese: para facilitar a drenagem contínua, se necessário.
- Cuba ou recipiente estéril para deposição de líquido aspirado.
- Frascos de coleta de material para encaminhamento para análise.
- Gaze estéril: para limpar e cobrir o local da punção após o procedimento.
- Curativo estéril: para proteger o local da punção após a conclusão do procedimento.

4. **Equipamentos auxiliares:**
   - Ultrassom portátil: para guiar a punção e confirmar a posição correta da agulha.
   - Monitor de sinais vitais: para monitorar o paciente durante o procedimento.
   - Aspirador ou sistema de drenagem: para coletar o líquido pericárdico, se necessário.
5. **Outros materiais:**
   - Coletor de amostras: para enviar o líquido pericárdico para análise laboratorial, se indicado.
   - Etiquetas de identificação: para rotular as amostras coletadas.

Técnica de punção

Preparação

1. Realizar a assepsia de mãos e adequada paramentação estéril.
2. Posicionar o paciente em decúbito dorsal, se possível com decúbito elevado a 30º - 45º.
3. Realizar a assepsia da região anterior do tórax e abdome superior com solução padronizada em sua instituição (p. ex.: solução alcoólica de clorexidine ou povidona-iodo).
4. Posicionar os campos estéreis, mantendo exposta a área compreendida entre o 3º espaço intercostal e cerca de 1 cm a 2 cm abaixo do apêndice xifoide, lateralmente nas linhas hemiclaviculares (**Figura 5.5**).

Avaliação ultrassonográfica

5. Realizar uma avaliação ultrassonográfica inicial para:
   - Confirmar a presença e localização do derrame pericárdico.
   - Identificar o local mais adequado para a punção, onde há maior acúmulo de líquido.
   - Avaliar estruturas adjacentes para evitar complicações.

Procedimento

6. Proceder à infiltração de anestésico sem vasoconstritor no local de punção (imediatamente abaixo do apêndice xifoide).



Figura 5.5. Posicionamento de campo estéril.

Fonte: Acervo da autoria.

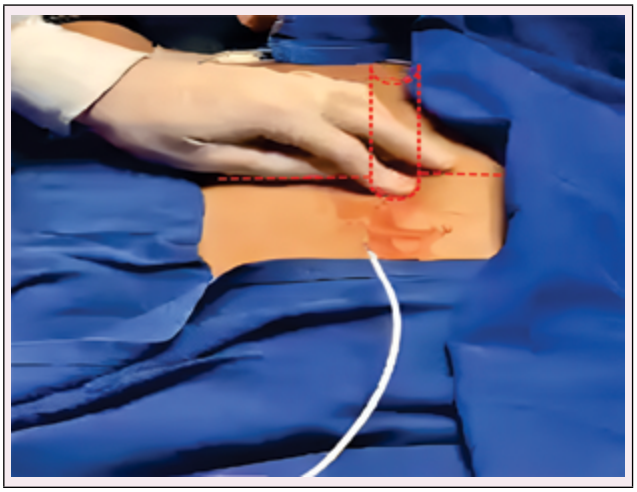

Figura 5.6. Imagem em pontilhado indica apêndice xifoide e contorno esternal.

Fonte: Acervo da autoria.

7. Com o auxílio da ultrassonografia em tempo real:
   - Visualizar o derrame pericárdico e estruturas adjacentes.
   - Guiar a agulha de punção pericárdica (18 G ou 20 G) em direção ao local de maior coleção líquida.
8. Realizar a punção com a agulha posicionada a 45º em relação à pele, em uma linha que une o apêndice xifoide ao ombro esquerdo, em direção à escápula esquerda (**Figura 5.6**).
9. Progredir lentamente a agulha sob visualização ultrassonográfica contínua até o retorno de líquido.
10. Aspirar o líquido e, se necessário, posicionar um cateter por meio de técnica de Seldinger.
11. Continuar a drenagem até que haja interrupção da saída de líquido ou até que haja melhora dos parâmetros clínico-hemodinâmicos.
12. Retirar a agulha de punção e realizar curativo estéril.

Monitoramento pós-procedimento

13. Realizar uma avaliação ultrassonográfica final para:
    - Confirmar a redução do derrame pericárdico.
    - Verificar a posição adequada do cateter, se utilizado.
    - Avaliar possíveis complicações imediatas.
14. Monitorar o paciente quanto a sinais vitais e possíveis complicações.

Complicações do procedimento

Como todo procedimento invasivo, a pericardiocentese é sujeita a complicações relacionadas a técnica, reações fisiológicas e inflamatório-infecciosas. De maneira didática disposta no **Quadro 5.1**.

Quadro 5.1. Complicações do procedimento de pericardiocentese

Categoria	Complicação
Complicações cardíacas	**Punção cardíaca:** perfuração acidental do miocárdio, causando sangramento ou arritmias.
	Arritmias cardíacas: estimulação elétrica do coração pela agulha, alterando o ritmo cardíaco.
	Laceração de vasos coronários: dano aos vasos que irrigam o coração, podendo causar isquemia.
	Tamponamento cardíaco: sangramento para o espaço pericárdico durante o procedimento.
Complicações pulmonares e pleurais	**Pneumotórax:** punção acidental do pulmão, levando ao colapso pulmonar.
	Hemotórax: sangramento para o espaço pleural por lesão de vasos intercostais ou pulmonares.
	Lesão do nervo frênico: dano ao nervo que controla o diafragma, causando dificuldade respiratória.
	Fístula pericárdica-pleural: conexão anormal entre o pericárdio e a pleura.
Complicações infecciosas e inflamatórias	**Infecção:** introdução de bactérias, causando pericardite ou mediastinite.
	Síndrome pós-pericardiotomia: resposta inflamatória após manipulação do pericárdio.
Complicações vasculares	**Embolia gasosa:** introdução de ar no sistema vascular durante o procedimento.
	Hemopericárdio: sangramento para o espaço pericárdico por lesão vascular.
Outras Complicações	**Reacumulação do derrame:** recorrência do derrame pericárdico após a drenagem inicial.
	Punção hepática: lesão acidental do fígado, especialmente em abordagens subxifoides.
	Reação vagal: estimulação do nervo vago, causando bradicardia e hipotensão súbitas.

Fonte: Desenvolvido pela autoria.