Sandra Regina Loggetto
Josefina Aparecida Pellegrini Braga

Hematologia e Hemoterapia Pediátrica

Desvendando Casos Clínicos

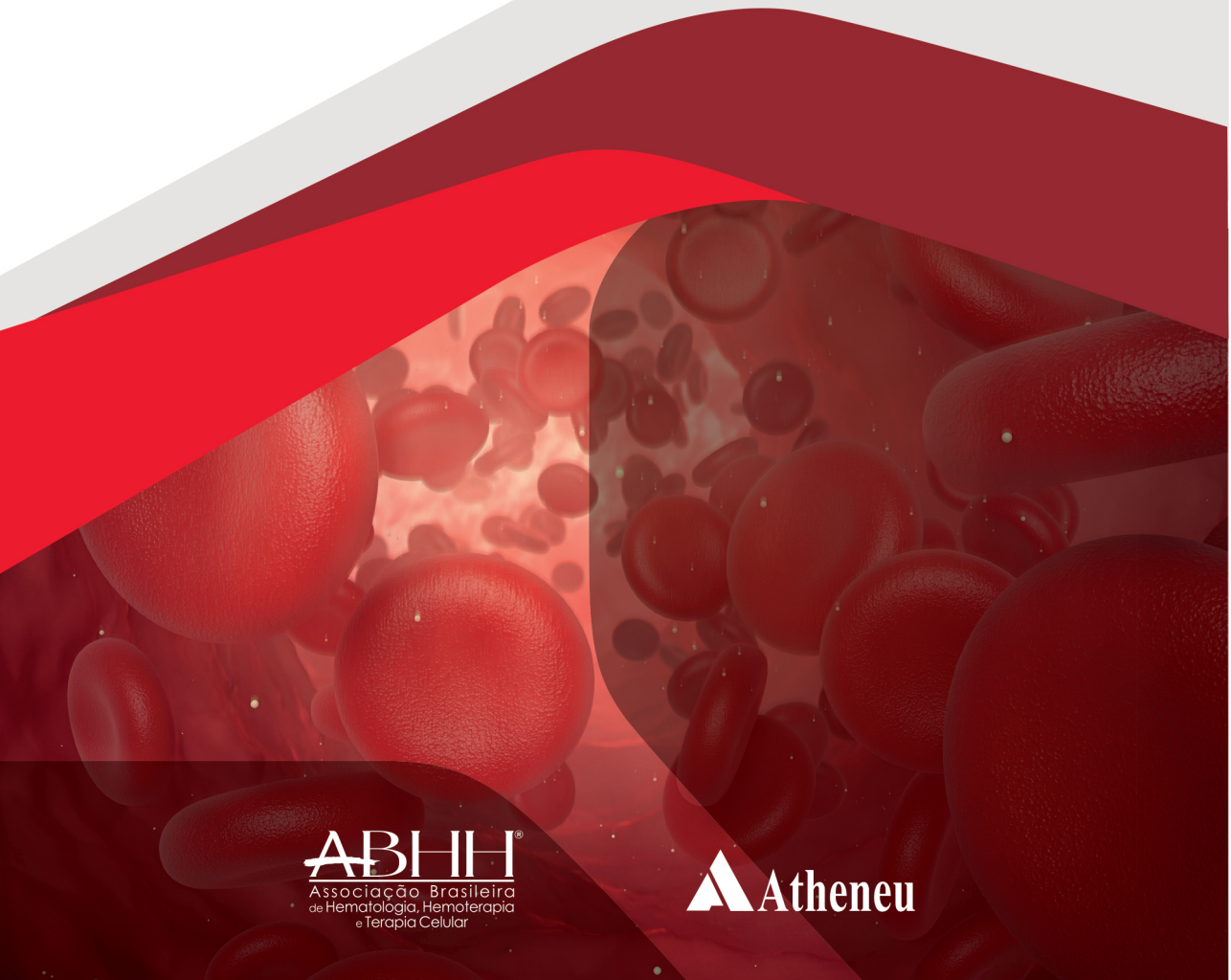

ABHH
Associação Brasileira de Hematologia, Hemoterapia e Terapia Celular

Atheneu

Hematologia e Hemoterapia Pediátrica

Desvendando Casos Clínicos


SAL
SERVIÇO DE ATENDIMENTO AO LEITOR
Tel.: 08000267753
www.atheneu.com.br
(21) 99765-8798
Facebook.com/editoratheneu
Twitter.com/editoratheneu
Youtube.com/atheneueditora

Hematologia e Hemoterapia Pediátrica

Desvendando Casos Clínicos

Sandra Regina Loggetto
Josefina Aparecida Pellegrini Braga

ABHH®
Associação Brasileira de Hematologia, Hemoterapia e Terapia Celular

Atheneu
Rio de Janeiro • São Paulo
2021

EDITORA ATHENEU

São Paulo — Rua Maria Paula, 123 - 18º andar
Tel.: (11) 2858-8750
E-mail: atheneu@atheneu.com.br

Rio de Janeiro — Rua Bambina, 74
Tel.: (21) 3094-1295
E-mail: atheneu@atheneu.com.br

CAPA: Equipe Atheneu
PRODUÇÃO EDITORIAL: Texto e Arte Serviços Editoriais

CIP-BRASIL. CATALOGAÇÃO NA PUBLICAÇÃO
SINDICATO NACIONAL DOS EDITORES DE LIVROS, RJ

H428

Hematologia e hemoterapia pediátrica: desvendando casos clínicos / [editoras] Sandra Regina Loggetto, Josefina Aparecida Pellegrini Braga. - 1. ed. - Rio de Janeiro : Atheneu, 2021.
388 p. : il. ; 24 cm.

Inclui bibliografia e índice
ISBN 978-65-5586-332-1

1. Hematologia. 2. Hemoterapia. 3. Sangue - Doenças - Tratamento. 4. Sangue - Doenças - Diagnóstico. 5. Crianças - Cuidado e tratamento. 6. Adolescentes - Cuidado e tratamento. I. Loggetto, Sandra Regina. II. Braga, Josefina Aparecida Pellegrini.

21-72537 CDD: 616.15083
CDU: 616.15-053.2

Camila Donis Hartmann - Bibliotecária - CRB-7/6472

12/08/2021 16/08/2021

LOGGETTO, S.R.; BRAGA, J.A.P.
Hematologia e Hemoterapia Pediátrica: Desvendando Casos Clínicos

© EDITORA ATHENEU – Rio de Janeiro, São Paulo, 2021.

Relatos de Casos e Perguntas

capítulo 1

Anemia Hemolítica Autoimune de Difícil Controle

Josefina Aparecida Pellegrini Braga
Sandra Regina Loggetto

Relato de caso

Menino, 3 meses, há 1 dia com palidez cutaneomucosa intensa, hipoatividade e icterícia. Reside em sítio. Nega febre, viagens e medicamentos. Triagem neonatal normal. Exame físico com palidez, icterícia, fígado a 2 cm do rebordo costal direito e sem baço palpável. Hemoglobina (Hb) 2,0 g/dL, reticulócitos 7,5%, bilirrubina total 3,5 mg/dL, bilirrubina indireta 1,1 mg/dL, transaminases normais, Coombs direto (CD) positivo [anticorpo (Ac) quente IgG], sorologias negativas [HIV, hepatites A, B e C, citomegalovírus, mononucleose, eritrovírus humano (parvovírus B19)]. Diagnóstico de anemia hemolítica autoimune (AHAI), recebeu metilprednisolona intravenosa (MpIV) 30 mg/kg/dia por 3 dias. A Hb subiu (11,7 g/dL) e fez-se redução progressiva da imunossupressão com prednisona. Com 5 meses de vida, a Hb caiu (3,0 g/dL) e foi repetida a dose de MpIV junto com imunoglobulina intravenosa (IgIV) 1 g/kg/dia por 5 dias, com nova recuperação da Hb. Aos 8 meses, a Hb era de 13,2 g/dL, CD ainda positivo, elevação das transaminases [ALT (TGP) 57 UI/L e AST (TGO) 137 UI/L], anictérico, fígado e baço não palpáveis. Novas sorologias para hepatites virais não reagentes. Foram negativas as pesquisas para hepatite autoimune (HAI) tipo I (Ac antinúcleo – ANA e Ac antimúsculo liso – SMA), tipo II (Ac antimicrossoma de fígado e rim tipo 1 – ALKM-1 e Ac anticitosol hepático – anti-LC1) e para cirrose biliar primária (Ac antimitocôndria – AMA). Com 11 meses, evoluiu com insuficiência hepática (ALT 1.831 UI/L, AST 2.477 UI/L), hepatoesplenomegalia, eosinofilia intensa, Hb 5,5 g/dL, 18.000 plaquetas/mm^3, mantendo CD positivo e presença de anticorpos antiplaquetários. Recebeu novo curso de IgIV seguido de corticoterapia via oral (VO). A biópsia hepática mostrou transformação gigantocelular, transformação pseudoacinar e fibrose, diagnosticando HAI de células gigantes. Pela HAI, associou-se azatioprina 2 mg/kg/dia ao corticosteroide VO, com melhora das transaminases e episódios repetidos de queda da Hb. Com 15 meses de vida, a família referiu exposição crônica a deltametrina (inseticida) para combate aos aracnídeos desde o início do quadro. A análise de vários fragmentos de madeira dos móveis da casa mostrou impregnação do inseticida apenas no berço do paciente (único móvel de madeira compensada). A AHAI somente reverteu quando o paciente foi retirado do contato com o berço impregnado. Na Figura 1.1, observa-se a evolução dos níveis de Hb, AST e ALT ao longo do tratamento.

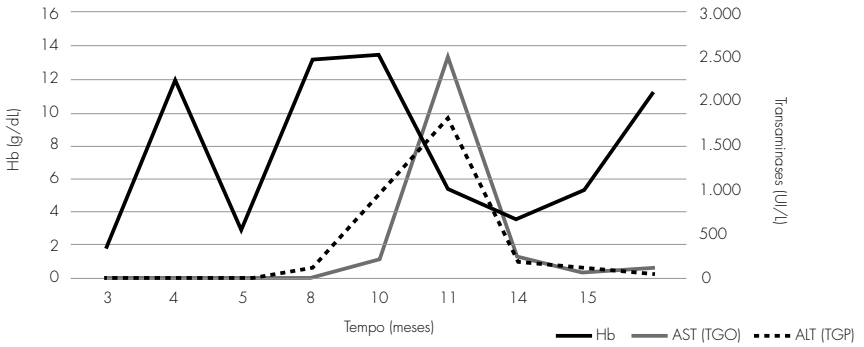

Figura 1.1. *Evolução dos níveis de Hb, AST e ALT ao longo do tratamento.*
ALT (TGP): alanina aminotransferase (transaminase glutâmico pirúvica); AST (TGO): aspartato aminotransferase (transaminase glutâmico oxalacética); Hb: hemoglobina.
Fonte: Elaborada pelas autoras.

Perguntas

1. Qual é o tratamento de primeira linha para a AHAI por IgG?

A) Rituximabe.
B) Corticoterapia.
C) Esplenectomia.
D) Imunoglobulina intravenosa.

2. Como tratar a AHAI grave por IgG?

A) Rituximabe + corticoterapia.
B) Rituximabe + ciclofosfamida.
C) Corticoterapia + imunoglobulina intravenosa.
D) Imunoglobulina intravenosa + esplenectomia.

3. Em que idade é mais comum a associação entre HAI de células gigantes e AHAI?

A) Período neonatal.
B) 1 a 24 meses.
C) 24 a 72 meses.
D) Adolescentes.

4. Qual é o tratamento da HAI de células gigantes associada à AHAI?

A) Azatioprina.
B) Rituximabe.
C) Transplante hepático.
D) Imunoglobulina intravenosa.

Respostas Comentadas na página 165.