GINECOLOGIA
NA INFÂNCIA E NA ADOLESCÊNCIA



JOSÉ ALCIONE MACEDO ALMEIDA | JOSÉ MARIA SOARES JÚNIOR | EDMUND CHADA BARACAT

Atheneu



SAL

SERVIÇO DE ATENDIMENTO AO LEITOR

Tel.: 08000267753

www.atheneu.com.br

(21) 99165-6798 Facebook.com/editoraatheneu Twitter.com/editoraatheneu Youtube.com/atheneueditora

GINECOLOGIA NA INFÂNCIA E NA ADOLESCÊNCIA

JOSÉ ALCIONE MACEDO ALMEIDA | JOSÉ MARIA SOARES JÚNIOR | EDMUND CHADA BARACAT

Atheneu
Rio de Janeiro • São Paulo
2021

EDITORA ATHENEU

São Paulo — Rua Avanhandava, 126 – 8º andar
Tel.: (11)2858-8750
E-mail: atheneu@atheneu.com.br

Rio de Janeiro — Rua Bambina, 74
Tel.: (21)3094-1295
E-mail: atheneu@atheneu.com.br

PRODUÇÃO EDITORIAL/CAPA: Equipe Atheneu
DIAGRAMAÇÃO: Know-How Editorial

CIP-BRASIL. CATALOGAÇÃO NA PUBLICAÇÃO
SINDICATO NACIONAL DOS EDITORES DE LIVROS, RJ

G411

Ginecologia na infância e na adolescência / editores José Alcione Macedo Almeida, José Maria Soares Júnior, Edmund Chada Baracat. - 1. ed. - Rio de Janeiro : Atheneu, 2021.

904 p. ; 24 cm.

Inclui bibliografia e índice
ISBN 978-65-5586-286-7

1. Ginecologia pediátrica. 2. Ginecologia do adolescente. I. Almeida, José Alcione Macedo. II. Soares Júnior, José Maria. III. Baracat, Edmund Chada.

21-71506

CDD: 618.10083
CDU: 618.1-053.2-053.6

Meri Gleice Rodrigues de Souza - Bibliotecária - CRB-7/6439

15/06/2021 15/06/2021

ALMEIDA, J. A. M.; SOARES JÚNIOR, J. M.; BARACAT, E. C.
Ginecologia na Infância e na Adolescência

© Direitos reservados à EDITORA ATHENEU – Rio de Janeiro, São Paulo, 2021.

Aspectos Gerais

PARTE

I

Coordenadores

- José Alcione Macedo Almeida
- José Maria Soares Júnior
- Edmund Chada Baracat

1

Embriologia e Desenvolvimento dos Órgãos Genitais Femininos

- Ângela Maggio da Fonseca
- Vicente Renato Bagnoli
- Erika Mendonça das Neves
- José Alcione Macedo Almeida

O objetivo deste capítulo é transmitir informações das fases precoces do desenvolvimento embrionário da mulher, permitindo a profissionais de diferentes áreas compreenderem mais claramente o assunto e auxiliarem as mulheres em suas diferentes idades, considerando-as como um todo a ser cuidado por profissionais gerais e especialistas.

Concepção e determinação sexual

A gravidez se inicia quando um óvulo maduro liberado é fertilizado por um espermatozoide. A capacitação, ou seja, a capacidade de atravessar a zona pelúcida e fertilizar o óvulo só é adquirida pelos espermatozoides após estarem no útero e nas trompas durante 2 a 4 horas. Acredita-se que se trata do resultado de alguma ação sobre o endométrio.[1]

O processo de diferenciação sexual inicia-se no momento da fecundação, quando ocorre a união dos gametas, óvulo e espermatozoide, resultando em condições normais no zigoto XX ou XY. O sexo cromossômico é determinado sempre pelo gameta masculino, e em geral é o mesmo sexo fenotípico que se desenvolve durante o período fetal. A partir desse momento, no óvulo fecundado, recompõe-se o número diploide de cromossomos e inicia-se a divisão celular.[2-4]

Apesar de não estar ainda completamente estabelecido o mecanismo genético do controle sexual, sabe-se que alguns genes são fundamentais para o processo de diferenciação gonadal e fenótipo. O gene SRY (sex-determining regions of Y chromosome), também denominado TDF (testis determining factor), é implicado na formação do testículo.[5]

Ambos os embriões, feminino e masculino, possuem uma tendência inerente para feminizar, a não ser quando houver interferência ativa de fatores masculinizantes, ou seja, o ovário se diferencia a menos que a gônada embrionária indiferente seja modificada por um fator organizador de testículos (antígeno H-Y), regulado pelo cromossomo Y. A diferenciação feminina no trato

genital externo e interno ocorre independentemente dos hormônios gonadais e surgirá na ausência dos testículos fetais, estejam os ovários presentes ou não. Deve-se salientar que o patrimônio genético e o padrão dos cromossomos são fundamentais para a perfeita diferenciação do embrião masculino e feminino.[6-8]

Após 24 a 30 horas da fertilização, ocorre a primeira divisão do ovo em duas células e, a partir de então, cada célula se divide repetidas vezes para formar uma mórula, que é um aglomerado de células de 0,13 mm de diâmetro, no 3º ou 4º dia.[3]

A mórula, ainda coberta pela zona pelúcida, torna-se em seguida cística, como resultado do líquido que é secretado por suas próprias células ou absorvido do canal genital, formando o blastocisto. A nidação ocorre na fase de blastocisto, o qual está presente no sétimo dia e consiste de uma única camada de células que circunda o líquido contido, com uma coleção de células formando uma área sólida na face interna da parede em um ponto. O diâmetro do blastocisto é semelhante ao da mórula.[1,3]

Da coleção de células que compõem a área sólida na face interna do blastocisto, o feto é formado. Da parede cística de células achatadas, é formado o trofoblasto, que logo se tornará diferenciado em duas camadas: uma interna (o citotrofoblasto) e uma externa (o sinciciotrofoblasto). O trofoblasto tem a função de fixar o ovo à parede uterina e em seguida nutri-lo.

À medida que as células que formam a área sólida na face interna do blastocisto proliferam, surge um espaço cheio de líquido em seu interior no lado adjacente ao trofoblasto: é a cavidade amniótica. Aparece, a seguir, um segundo cisto, revestido por uma camada única de células achatadas, na outra face de massa celular interna: o saco vitelino. A cavidade amniótica e o saco vitelino estão presentes no sétimo dia. Essas duas cavidades são separadas entre si pela placa embrionária[9] (Figura 1.1).

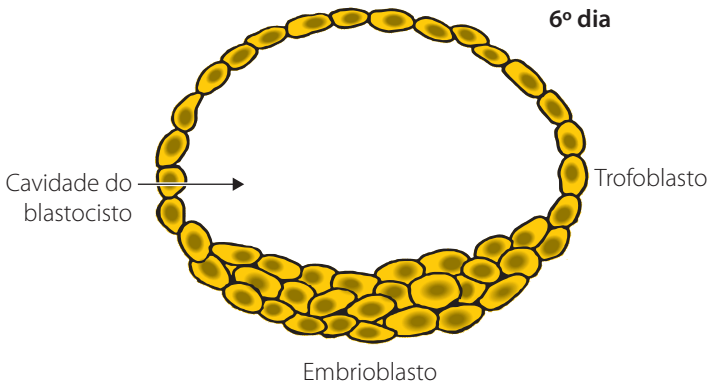

Figura 1.1 – Blastocisto.
Fonte: Desenvolvida pela autoria do capítulo.

O feto se desenvolve a partir de três camadas primitivas. As camadas primitivas são o ectoderma e o mesoderma (oriundos das células amnióticas) e o endoderma (originário do saco vitelino), já presentes na 2ª semana de desenvolvimento.[10]

O ectoderma formará a pele, o sistema nervoso e os órgãos dos sentidos. O mesoderma dará origem ao cordão umbilical, músculos, vasos sanguíneos, ossos, tecido conjuntivo e parte do

sistema urogenital. O endoderma originará os epitélios dos aparelhos respiratório, digestório e do seio urogenital.[9,11]

O trofoblasto desenvolve-se com projeções vilosas em sua face externa. O mesoderma invade cada vilosidade, quando o trofoblasto recebe sua camada interna de mesoderma denominada "cório" e suas projeções convertem-se em vilosidades coriônicas. Estas estão presentes em toda a superfície do blastocisto, mas posteriormente se atrofiam no lado adjacente à cavidade uterina e persistem no lado adjacente à parede uterina. Com o posterior desenvolvimento, essa camada se torna cada vez mais restrita a uma área, que dá origem à placenta.[1]

À medida que o feto se desenvolve, o saco vitelino se atrofia e a cavidade amniótica se desenvolve, até encher completamente o blastocisto original.

Na 3ª semana, o embrião está coberto pelo ectoderma; e o intestino primitivo, pelo endoderma. O intestino primitivo fixa-se à parede posterior da cavidade corporal (celoma) por um mesentério. De cada lado da raiz do mesentério primitivo, desenvolve-se uma massa de células intermediárias do mesoderma, e uma parte delas prolifera para formar a crista urogenital.[1,9,10]

Diferenciação urogenital

Com relação ao sistema urogenital, por volta da 4ª semana, de cada lado da base do mesentério primitivo, células do celoma e células do mesoderma adjacente proliferam para compor a crista urogenital, de fundamental importância, pois é a partir dessa estrutura que se formarão todos os componentes do sistema genital e urinário, com exceção da vulva, porção inferior da vagina, bexiga e uretra. O desenvolvimento dos diversos componentes do sistema urogenital se faz em época mais ou menos simultânea.[1,3,9,10]

Desenvolvimento gonadal

As gônadas iniciam sua formação por volta da 4ª semana de vida embrionária, quando se configura a crista urogenital. Na 6ª semana, células germinativas primordiais, até então presentes na parede do saco vitelino, com movimentos ameboides migram através do mesentério e alcançam a crista genital, onde a gônada primitiva está em desenvolvimento, permanecendo indiferenciada (entre a 4ª e a 7ª semana). Nessa fase, ela é composta de uma porção mais externa, zona cortical com epitélio germinativo oriundo de células do celoma, e de uma porção mais interna, zona medular, proveniente do mesoderma (Figura 1.2).[9,12]

Com a chegada das células germinativas, a crista genital, o epitélio celomático prolifera-se intensamente a partir da zona cortical, penetra na zona medular e forma assim os cordões sexuais primitivos que carregam as células germinativas. Desse modo, até a 7ª semana a gônada permanece indiferenciada, e só a partir dessa fase inicia-se a diferenciação em testículo ou ovário, na dependência de mecanismos complexos, tais como influência dos cromossomos sexuais, autossomos e indução ou inibição local.[3,12]

A diferenciação ovariana está condicionada à constituição genética XX. A partir da 9ª semana, a porção mais externa dos cordões sexuais oriundos do epitélio celomático se desagrega em acúmulos celulares, com uma ou mais células germinativas primordiais, que aumentam gradualmente e se transformam em oogônias.[2,6,13] O ovário permanece indiferenciado até o 3º mês, quando aparece o início da meiose, caracterizada pela maturação da oogônia em oócitos.[6,14]

Na 11ª e na 12ª semana, um número significativo de células germinativas entra em prófase meiótica, a qual caracteriza a transição da oogônia em oócitos. Esse evento marca o início da diferenciação histológica do ovário.[3,6]

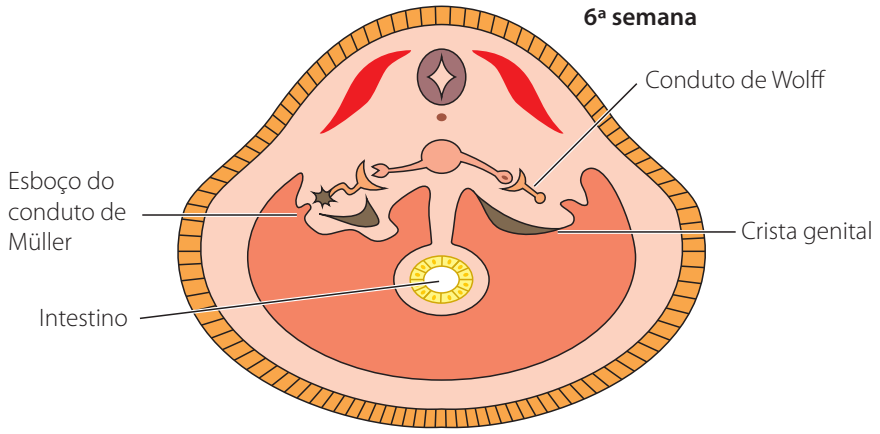

Figura 1.2 – Esboço gonadal.
Fonte: Desenvolvida pela autoria do capítulo.

Entre a 20ª e a 25ª semana de gestação, a formação de folículos primordiais (oócito envolvido por uma camada de células granulosas) atinge o máximo, e a gônada adquire as características morfológicas de um ovário definitivo.[6]

Os oócitos primários, em número de 600 mil no 2º mês de gestação, multiplicam-se rapidamente, chegando a 5 milhões por volta do 5º mês, quando ocorre degeneração de parte deles, de tal maneira que no nascimento o seu número não ultrapassa 2 milhões.[8]

Todos os elementos da granulosa e da teca se desenvolvem do epitélio celômico, embora o estroma ovariano seja derivado do mesoderma basal.[1,3]

Os ovários descem em direção à pelve do 7º ao 9º mês e, por ocasião do nascimento, estão situados no nível do bordo superior da pelve.[15]

Desenvolvimento dos órgãos genitais internos

Até a 7ª semana, os órgãos genitais internos em ambos os sexos consistem em dois sistemas de canais e permanecem indiferenciados. Observam-se dois pares de ductos paramesonéfricos ou de Müller (que se situam desde a cavidade celomática até a cloaca e servem de precursores do útero, das trompas de Falópio e dos 2/3 superiores da vagina) e os ductos mesonéfricos ou de Wolff (que se estendem desde o mesonefro até a cloaca e apresentam a potencialidade de se diferenciarem em epidídimo, vasos deferentes, vesícula seminal e ducto ejaculatório). Os túbulos de Wolff revestem-se de grande importância, pois, além de participarem da formação dos órgãos genitais masculinos, originam o sistema urinário, tanto no sexo masculino como no sexo feminino. O desenvolvimento do aparelho genital acompanha o do sistema urinário.[3,15,16]

A evolução sexual dos ductos genitais dependerá essencialmente dos hormônios do testículo fetal. Na presença de testículos funcionantes, as estruturas müllerianas involuem; na ausência deles, os ductos wolffianos são reabsorvidos e as estruturas müllerianas amadurecem.[17]

A influência inibidora do testículo fetal no desenvolvimento do ducto mülleriano é exercida no local e unilateralmente pelo fator ou hormônio inibidor dos ductos de Muller, de maneira

que, se um testículo for removido no estágio inicial de desenvolvimento, o oviduto se desenvolve normalmente naquele lado, enquanto a regressão mülleriana ocorre no lado em que o testículo está intacto.[18]

A secreção do testículo fetal é decisiva para causar a regressão dos ductos müllerianos. Assim, o útero e as trompas de Falópio desenvolvem-se normalmente, em pacientes com gônadas rudimentares, independentemente do sexo cromossômico. Os estrogênios não parecem ter papel no desenvolvimento dos ductos femininos, que se formam tanto nos embriões XX, com ovários normais, como nos embriões XO, com gônadas disgenéticas, desprovidas de produção hormonal.[19]

Canal de Müller ou paramesonéfrico

A partir da 6ª semana, nos embriões femininos, os canais de Müller (paramesonéfricos) se formam, como brotos do epitélio celômico na extremidade cranial da crista urogenital. Esses canais, bilaterais, separados na porção cranial, crescem para baixo, lateralmente ao canal de Wolff correspondente, até alcançar a porção mais caudal, quando cada canal se vira para dentro e, cruzando anteriormente ao canal de Wolff, se junta com seu parceiro do lado oposto na parte posterior do seio urogenital.[15]

Depois que os ductos de Müller se unem na porção caudal, suas paredes internas se fundem e, posteriormente, desaparecem, constituindo uma cavidade única. Essa fusão começa na 7ª ou na 8ª semana, mas só se completa na 12ª semana. As porções craniais que se mantêm separadas originarão as tubas uterinas, e a porção caudal originará o útero e os dois terços superiores da vagina. Os canais de Müller independem da atuação hormonal para sua diferenciação[10,20] (Figura 1.3).

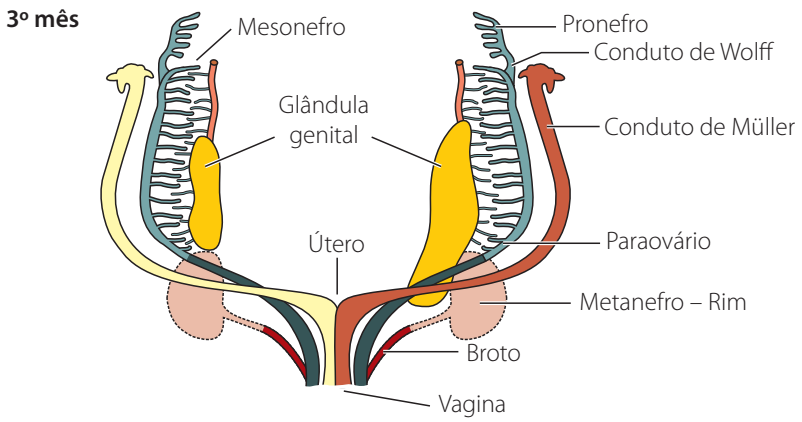

Figura 1.3 – Formação do útero e da vagina.
Fonte: Desenvolvida pela autoria do capítulo.

• Formação dos mesentérios e ligamentos

O ligamento largo é derivado do mesentério urogenital, formado à medida que a gônada e os ductos de Wolff se desenvolvem e se projetam no celoma até se fixarem à parede posterior. A gônada desenvolve seu próprio mesentério genital. que é o mesovário; e a porção situada para fora do mesovário, a qual abriga os ductos genitais, diferencia-se no mesossalpinge.[15]

O ligamento redondo que corre do corno uterino até a parede abdominal e o ligamento ovariano que fixa o ovário ao corno uterino são derivados do ligamento genital ou gubernáculo, formado na crista genital primitiva, na porção situada abaixo das gônadas.[20]

Túbulos mesonéfricos ou de Wolff

A partir da 3ª semana, o embrião começa a desenvolver, sucessivamente, três estruturas com a função de eliminar seus produtos de excreção: pronefro, mesonefro e metanefro.[3,15]

O pronefro é um sistema funcional de túbulos com disposição metamérica, localizado na região cervical do embrião (porção cervical de cada crista urogenital). Apresenta um canal chamado ducto pronéfrico ou de Wolff. O pronefro aparece na 3ª semana e degenera-se da 4ª à 5ª semana, mas permanece com seus resquícios no sexo feminino, as hidátides de Morgagni. Contudo, os ductos de Wolff persistem, formando inicialmente o mesonefro.[20]

O mesonefro ou "corpo de Wolff" começa a se formar antes da degeneração do pronefro. Seu ducto (ducto de Wolff), chamado de ureter primitivo, situa-se no plano dorsal do embrião até a cloaca. O mesonefro também se degenera rapidamente, desaparecendo quase por completo na 7ª semana. Seus processos de diferenciação e de regressão ocorrem no sentido craniocaudal. A maior parte de suas estruturas desaparece, porém algumas persistem, constituindo os vasos eferentes e a rede testicular no sexo masculino; no sexo feminino, constituem o órgão de Rosenmüller (paraovário) entre a tuba e o ovário; o paraoóforo (na espessura do ligamento largo); e os túbulos de Kolbet.[10]

Em ambos os sexos, os cálices e a pelve do rim, assim como o ureter, são formados por um broto que se desenvolve na extremidade inferior do canal de Wolff, que se juntará ao metanefro. Esse broto também contribui para a formação do seio urogenital, parte da base da bexiga e da uretra[10,20] (Figura 1.3).

O metanefro, cuja origem não tem relação com as estruturas anteriormente citadas, aparece primeiramente na porção caudal da crista urogenital e se desenvolve no córtex e na medula do rim.[15]

O canal de Wolff desenvolve-se para baixo, pela parede celômica posterior na crista urogenital, para juntar-se com a parte anterior da cloaca, a qual, quando separada do intestino primitivo posterior, se transforma no seio urogenital. A extremidade inferior do ureter se abre para fazer parte do seio urogenital[12] (Figura 1.4).

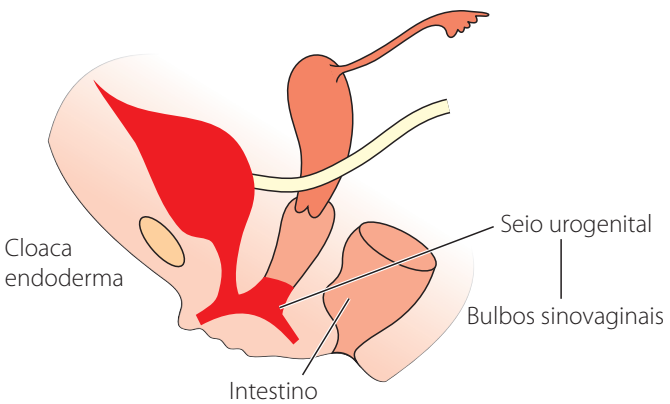

Figura 1.4 – Divisão da cloaca e desenvolvimento da vagina.
Fonte: Desenvolvida pela autoria do capítulo.

Nos embriões femininos, o canal de Wolff se degenera, permanecendo como vestígio o canal ou ducto de Gartner (nas paredes laterais do colo uterino e bordas da vagina)[9,12] (Figura 1.5).

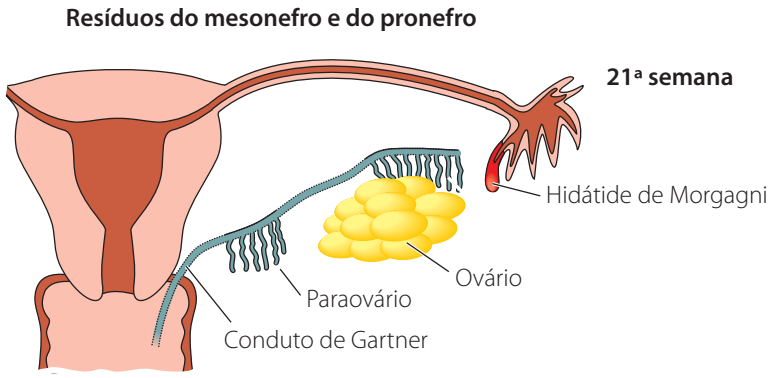

Figura 1.5 – Diferenciação da genitália.
Fonte: Desenvolvida pela autoria do capítulo.

Desenvolvimento dos órgãos genitais externos

A diferenciação da genitália externa ocorre em paralelo ao desenvolvimento dos ductos genitais. Por volta da 3ª semana de idade gestacional, a cloaca, que é a extremidade inferior do saco vitelino (endoderma), divide-se precocemente no intestino primitivo posterior e no seio urogenital por uma proliferação do mesoderma que forma o septo urorretal e, finalmente, o corpo perineal.[12] A membrana cloacal vai sendo circundada por mesênquima da linha primitiva, formando as pregas cloacais, que se fundem na linha média da região anterior para formar a eminência cloacal.[21]

Na 6ª semana, a membrana cloacal divide-se em membrana anal e urogenital, as pregas cloacais dividem-se em pregas genitais ou uretrais e pregas anais, e a eminência cloacal aumenta de tamanho, constituindo o tubérculo genital. Posteriormente, surgem as saliências genitais, oriundas das pregas genitais[1,3] (Figura 1.6).

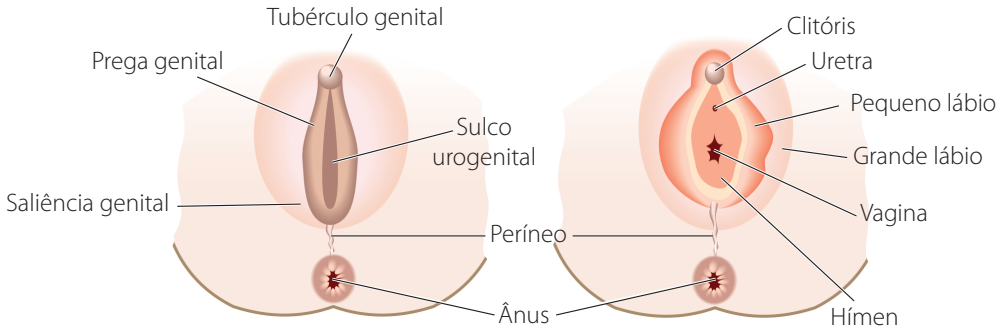

Figura 1.6 – Desenvolvimento da genitália externa feminina.
Fonte: Desenvolvida pela autoria do capítulo.

A proliferação do embrião no sentido craniocaudal, em torno de 5 a 6 semanas, provoca o crescimento e a descida do esporão terminal, que é o septo urorretal. Esse esporão avança até atingir a cloaca e divide-a em duas porções: uma anterior (seio urogenital) e uma posterior (seio retal). O esporão terminal formará o períneo e, proliferando, afastará cada vez mais o reto para trás e o seio urogenital para a frente. No seio urogenital é que se formam os órgãos genitais externos.[1,3]

Assim, por volta da 8ª semana, a cloaca é dividida, resultando no seio urogenital, que ocupa posição anterior, e no canal anorretal, que se localiza posteriormente. Nesse período, em ambos os sexos, a genitália externa consiste de uma proeminência anterior e mediana, o tubérculo genital, que tem de cada lado as saliências genitais ou protuberâncias labioescrotais e as pregas genitais ou uretrais.[1,3]

Até a 8ª semana do feto, as genitálias externas de ambos os sexos são idênticas e têm capacidade de se diferenciarem em qualquer direção. Além desse ponto, o desenvolvimento dos genitais externos masculinos e femininos diverge.[22]

Na mulher, as pregas uretrais da mucosa permanecem separadas e, nesse caso, são chamadas de pequenos lábios. As saliências genitais ou protuberâncias labioescrotais permanecem separadas e formam os grandes lábios. O tubérculo genital dará origem ao clitóris; e o seio urogenital se abrirá no vestíbulo vaginal. As extremidades dos ductos müllerianos fundem-se com o seio urogenital e darão origem à porção inferior da vagina.[2,6,23]

Existem controvérsias sobre a contribuição relativa do ducto mülleriano e do seio urogenital para a vagina, mas a interação de ambos os tecidos é essencial para o desenvolvimento normal da vagina.[24]

Se os condutos de Müller não chegam ao seio urogenital e se interpõem ao tecido conjuntivo embrionário, está ausente o estímulo proliferativo para a formação do corno vaginal e a consequência é a agenesia do órgão.[21,24]

A tunelização da vagina se produz por deiscência da zona central do cordão vaginal. Às vezes, é muito lenta e pode não estar terminada no momento do nascimento. Se ela falta, ocorre a atresia vaginal.[21,24]

A desintegração incompleta da junção entre os bulbos e o seio urogenital propriamente dita forma a membrana himenal.[1,3]

A diferenciação da genitália externa feminina independe da indução hormonal. Consequentemente, indivíduos sem gônadas funcionantes terão genitália externa feminina.[1,3]

A parte do seio urogenital imediatamente acima do tubérculo de Müller torna-se estreitado para formar a uretra. A porção inferior se abre para formar o vestíbulo da vulva, com os orifícios da uretra e da vagina. A bexiga é a parte superior do seio urogenital.[7,16]

As glândulas parauretrais de Skene e as glândulas vestibulares de Bartholin têm origens homólogas e desenvolvem-se a partir de brotos da porção cranial da uretra, ou seja, originam-se também do seio urogenital.

REFERÊNCIAS BIBLIOGRÁFICAS

1. Jeffcoate N. Concepção. In: Jeffcoate N (ed.). Princípios de ginecologia. São Paulo: Manole; 1979. p. 15.
2. Bagnoli VR. Diferenciação sexual. In: Lodovici O, Salavatore CA, Goes GM et al. (ed.). Anomalias urogenitais congênitas. São Paulo: Sarvier; 1986. p. 7-13.
3. Fonseca AM, Ribeiro RM. Diferenciação sexual. In: Bagnoli VR, Fonseca AM, Halbe HW, Pinotti JA (ed.). Malformações genitais congênitas. São Paulo: Roca; 1993. p. 1-19.

4. Mello MP, Soardi FC. Genes envolvidos na diferenciação sexual. In: Maciel-Guerra AT, Guerra Jr H (ed.). Menino ou menina? distúrbios da diferenciação do sexo. 2. ed. Rio de Janeiro: Rubio; 2010.
5. Rodrigues R. Determinação sexual e diferenciação sexual no embrião e no feto. Seminário de Pós-Graduação da Disciplina Endocrinologia da Reprodução. Universidade Federal do Rio Grande do Sul; 2004.
6. Grumbach MM, Conte FA. Distúrbios da diferenciação sexual. In: Williams RB (ed.). Tratado de endocrinologia. São Paulo: Manole; 1988. p. 392.
7. Oliveira AP. Desenvolvimento genital normal. In: Cruz T, Ladosky W (ed.). Endocrinologia sexual. Salvador: Sociedade Brasileira de Endocrinologia e Metaboligia; 1976. p. 1.
8. Bagnoli VR, Fonseca AM, Arie WMY et al. Noções básicas de embriologia, anatomia e fisiologia do sistema genital feminino. In: Lopes AC (ed.). Fonseca AM, Bagnoli VR (Coordenadores da Seção 15 – Ginecologia e saúde da mulher). Tratado de clínica médica. 3. ed. São Paulo: Roca; 2016. p. 2196-2197.
9. Moraes SG, Pereira LAVD. Embriologia clínica. In: Borges Jr et al (ed.). Reprodução humana assistida. Rio de Janeiro: Atheneu; 2011.
10. Gilbert SF. Development biology. 9th ed. Sunderland: Massachulsetts: Sinauer Associates; 2010. p. 711.
11. Carlson B. Human embriology and developmental biology. 3rd ed. Toronto: Mosby; 2004.
12. Rey R, Grinspon R. Aspectos endócrinos. In: Maciel-Guerra AT, Guerra Jr H (ed.). Menino ou menina? distúrbios da diferenciação do sexo. 2. ed. Rio de Janeiro: Rubio; 2010.
13. Mello MP, Assumpção JG, Hackel C. Genes envolvidos na determinação e diferenciação do sexo. Arq Bras Endocrinol Metab. 2005;49(1):14-25.
14. Gondos B. Oogonia and oocytes in mammals. In: Jones RE (ed.). The vertebrate ovary. Comparative biology and evolution. New York: Plenum Press; 1978. p. 83.
15. Jeffcoate N. Desenvolvimento do sistema urogenital. In: Jeffcoate N (ed.). Princípios de ginecologia. São Paulo: Manole; 1979. p. 155.
16. Silva J. Desenvolvimento do aparelho urinário e genital. Serviço de Urologia do Hospital São João: FMUSP; 2013.
17. Josso N, Picard JY, Tran D. The antimullerian hormone. Rec Prog Horm Res. 1977;33:117.
18. Jost A. Embryonic sexual differentiation (morphology, physiology, abnormalities). In: Jones Jr HW, Scott WW (ed.). Hermaphroditism, genital aomalies and related endocrine disorders. Baltimore: Williams & Wilkins; 1971.
19. Quaglia DRGE. Síndrome de Turner. In: Quaglia DRGE (ed.). O paciente e a intersexualidade (aspectos clínicos, endócrinos, anatomopatológicos e genéticos). São Paulo: Sarvier; 1980. p. 11.
20. Moore KL, Persaud TVN. Embriologia clínica. 7. ed. São Paulo: Elsevier; 2004.
21. Medeiros SF, Matheus CD. Diferenciação sexual normal e anormal. Femina. 1989;17:750.
22. Wilson JD, Griffin JE, George FW. The role of gonadal steroids in sexual differentiation. Rec Prog Horm Res. 1981;37:1-7.
23. Reyes FI, Boroditsky RS, Winter JSD. Studies of human sexual development. II. Fetal and maternal serum gonadotropins and sex steroid concentrations. J Clin Endocrinol Metab. 1974;38:612.
24. Forsberg JG. Origin of vaginal epithelium. Obstet Gynecol. 1965;25:787.